



142267

Cabinet Salaheddine BENCHLIKHA

- Physio Kinésithérapie
- Rééducation fonctionnelle
- gymnastique médicale

- Kiné-Respiratoire
- Drainage lymphatique
- Massage Anti-stress et relaxant

Sur Rendez-vous

Soins à Domicile

Tanger le, : 23/11/2022

DEVIS

Nom Ahmedou Khalid

Vingt

Séances de rééducation, massage et électrothérapie.

20

Séances X

150

DH.

3000,-04

Devis arrêtée à la somme de : Trois mille dhs

Salaheddine BENCHLIKHA
KINESITHERAPEUTE
18, Résidence Aba Soufiane
Angle Av. Cadi Ayad et la Magnolias
1^{er} Etage N°4 - Tanger
Tél: 05 39 34 35 33



Rabat, le : 20/12/2022

AHMADOUN Khehd

RC : Cervicarthrose du 1^{er} degré
cervical non compressif

pour 20 séances de Kiné

- Massage doux + infus

- renforcement musculature de
SCT et pour Cervical

- étirement de la statz rachide

3f/semaine



Professeur
Ahmed EL OUAHABI
Chef de Service Neurochirurgie
Hôpital des Spécialités - Rabat
Tél : 05 37 56 46 47

ملتقى شارع النخيل والطريق الدائري S، حي الرياض - الرباط

Angle Avenue Nakhil et Rocade S, Hay Riad - Rabat

Tél: +212 537 542 000 - Fax: +212 5 37 56 46 47 - Email: contact@pira.ma

N° W21-776473

☒ Maladie ☐ Dentaire ☐ Optique ☐ Autres

Cadre réservé à l'adhérent (e)

Matricule : 7835 Société : RAM

☒ Actif ☐ Pensionné(e) ☐ Autre :


Nom & Prénom : AHMADOUN KHALID

Date de naissance : 28/12/1968

Adresse : HAY AL BOUGHAF, AV. MW TAHAR BEN ABDELKAM, RUE 39, N° 02 TANGER

Tél : 0666824173 Total des frais engagés : Dhs

Cadre réservé au Médecin

Cachet du médecin : 

Date de consultation : 17/12/2022

Nom et prénom du malade : AHMADOUN Khalid Age : 54

Lien de parenté : ☒ Lui-même ☐ Conjoint ☐ Enfant


Nature de la maladie : Comcalpa

En cas d'accident préciser les causes et circonstances :

Dans le cas où la maladie aurait un caractère confidentiel, communiquer les renseignements sous pli confidentiel à l'attention du médecin conseil de la Mutuelle.

J'atteste sur l'honneur l'exactitude des renseignements portés sur la présente déclaration. Je déclare avoir pris connaissance de la clause relative à la protection des données personnelles.

Fait à : TANGER Le : 15/12/2022

Signature de l'adhérent(e) : 

VOLET ADHERENT

Déclaration de maladie N° W21-776473

Remplissez ce volet, découpez le et conservez le. Il sera nécessaire de le présenter pour toute réclamation ultérieure.

Coupon à conserver par l'adhérent(e).

Matricule : 7835

Nom de l'adhérent(e) : AHMADOUN

Total des frais engagés :

Date de dépôt :



Rabat, le : 15/12/2022

RELEVÉ DES FRAIS ET HONORAIRES

Dates des Actes	Natures des Actes	Nombre et Coefficient	Montant détaillé des Honoraires	Cachet et signature du Médecin attestant le Paiement des Actes
15/12/2022			3000 DA	Abdessamad EL OUAHABI Chef de Service Neurochirurgie Hôpital des Spécialités - Rabat INPE: 101107498

EXECUTION DES ORDONNANCES

Cachet du Pharmacien ou du Fournisseur	Date	Montant de la Facture

ANALYSES - RADIOGRAPHIES

Cachet et signature du Laboratoire et du Radiologue	Date	Désignation des Coefficients	Montant des Honoraires
	14/12/22	IRM Cervicale	3000 DA

AUXILIAIRES MEDICAUX

Cachet et signature du Particien	Date des Soins	Nombre				Montant détaillé des Honoraires
		AM	PC	IM	IV	

VOLET ADHERENT

* Il est entendu que le règlement est conditionné par la fourniture de tous les justificatifs exigés par la Mutuelle.

Cher Amami

Je vous adresse pour IRM Cervicale

M. AHMED KHALID pour présente

de Cervical sans NOB :

ABDESSAMAD EL OUAHABI
Dr. Abdessamad El Ouahabi
5 Rue Ben Arbia 101, Rue de l'Est - Tanger
Tél: 0533 1 77 49 50 - 0533 1 77 49 52

Professeur
Abdessamad EL OUAHABI
Chef de Service Neurochirurgie
Hôpital des Spécialités - Rabat
INPE: 101107498



ملتقى شارع النخيل والطريق الدائري S، حي الرياض - الرباط

Angle Avenue Nakhil et Rocade S, Hay Riad - Rabat

Tél: +212 537 542 000 - Fax: +212 5 37 56 46 47 - Email: contact@pira.ma

Site web: www.pira.ma

NOM DU PATIENT : M. AHMADOUN KHALID
DATE DE NAISSANCE : 28/10/1968

Reçu

N°:190144

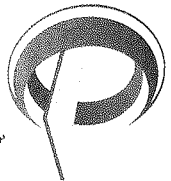
Paiement du 15/12/2022 14h10

Type	consultation
Montant	300,00 Dh
Type de paiement	Espèce

Visa Caisse

⑩

POLYCLINIQUE INTERNATIONALE
RIAD ANNAKHIL
Secteur 11, Bloc N°14, Av. Annakhil
Hay Riad, Rabat
Tél : +212 537 549 000 ③
E-mail : contact@pils.ma



فحص بالأشعة الإشعاعية
RADIOLOGIE DU NORD
ХАО ОНОЛОГО ОМСТОМ

RESONANCE MAGNETIQUE 1.5 TESLA (IRM) - SCANNER MULTIBARETTE 3D - RADIOGRAPHIE - ECHOGRAFIE - DOPPLER COULEUR - MAMMOGRAPHIE
IMAGERIE DE LA FEMME - PANORAMIQUE DENTAIRE - DENTASCANNER - CONE BEAM 3D - OSTEODENTISTOMETRIE CORPS ENTIER - RADIOLOGIE INTERVENTIONNELLE

Nom du patient(e): **KHALID AHMADOUN**

Tanger, le: 17/12/2022

Médecin traitant: **ABDESSAMAD EL OUAHABI**

IRM CERVICALE

RENSEIGNEMENTS CLINIQUES : cervicalgie, sans névralgie cervicobrachiale.

TECHNIQUE : séquence sagittale T1, T2, T2 TIRM, 3D T2 avec reconstruction axiale.

DESCRIPTION - OBSERVATIONS :

- Rectitude du rachis cervical. Respect de la ligne spino-lamellaire.
- Pas d'anomalie constitutionnelle du calibre du canal rachidien.
- Pas d'anomalie du signal du cordon médullaire. Pas d'anomalie de la charnière cervico-occipitale. Pas de signal osseux péjoratif. Respect de la hauteur des corps vertébraux.

- Niveau C2-C3 : disque en place, pas d'anomalie du signal discal. Légère arthrose postérieure. Foramens de conjugaison libres. Pas de sténose canalaire.

- Niveau C3-C4 : minime étalement discal postérieur. Légère arthrose postérieure. Foramens de conjugaison libres. Pas de sténose canalaire.

- Niveau C4-C5 : uncodiscarthrose caractérisée par un pincement de l'espace intersomatique, une déshydratation discale, et un étalement disco-ostéophytique postérieur : sténose foraminale de grade I/III à prédominance droite. Pas de sténose canalaire. Arthrose postérieure modérée.

- Niveau C5-C6 : uncodiscarthrose caractérisées par un pincement de l'espace intersomatique, une déshydratation discale, et un étalement disco-ostéophytique postérieur : sténose foraminale de grade II/II à droite et de grade I/III à gauche. Pas de sténose canalaire significative. Arthrose postérieure modérée.

- Niveau C6-C7 : uncodiscarthrose caractérisées par un pincement de l'espace intersomatique et une déshydratation discale avec étalement disco-ostéophytique postérieur : sténose foraminale droite de grade I/III. Pas de sténose canalaire ou foraminale gauche. Arthrose postérieure modérée.

- Niveau C7-D1 : disque en place, pas d'anomalie du signal discal. Pas d'arthrose inter-apophysaire postérieure. Foramens de conjugaison libres. Pas de sténose canalaire.

CONCLUSION :

Uncodiscarthrose étagée, à prédominance C4-C5, C5-C6 et C6-C7. Sténose foraminale plurifocale. Pas de sténose canalaire significative.

Nous vous remercions de nous avoir confié votre patient(e). Confraternellement,
Dr Bouziane Asmae - Dr Bensouda Ahmed




05 39 37 47 56 - 05 39 33 40 05



radiologiedunord@gmail.com

5 rue Ben Attia (Boulevard de Fès) Tanger طنجة ابن عطية (شارع فاس)

Dr. Bensouda Ahmed
Dr. Bouziane Asmae
Rue Ben Attia 18d Rue de Fes - Tanger
05 39 37 47 56 - 05 39 33 40 05



فحص بالاشعة الشمال
RADIOLOGIE DU NORD
KAO OMOOTOH OMOLOH

RESONANCE MAGNETIQUE 1.5 TESLA (IRM) - SCANNER MULTIBARETTE 3D - RADIOGRAPHIE - ECHOGRAFIE - DOPPLER COULEUR - MAMMOGRAPHIE
IMAGERIE DE LA FEMME - PANORAMIQUE DENTAIRE - DENTASCANNER - CONE BEAM 3D - OSTEODENTISTOMETRIE CORPS ENTIER - RADIOLOGIE INTERVENTIONNELLE

Taxe Prof : 50102547


ICE : 002700772000070

I.F : 48561538

INPE :

CNSS : 1116954

R.I.B : 007 640 0008552000301026 19



161207972

Date : 17/12/2022

Patient(e) : KHALID AHMADOUN

Facture	18696
---------	-------

Nature de l'examen	Prix (DHS)
IRM CERVICALE	3000
Total à payer	3000

Règlement : espèce

25 58 44 3930 700 70 25 5550 1901
radiologie - (Tanger) (Fès) (Marrakech) (Agadir)
radiologie - (Tanger) (Fès) (Marrakech) (Agadir)
radiologie - (Tanger) (Fès) (Marrakech) (Agadir)



05 39 37 47 56 - 05 39 33 40 05

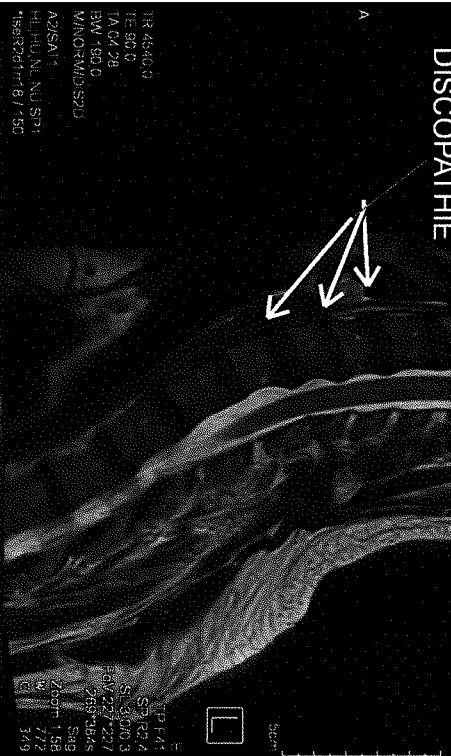


radiologiedunord@gmail.com

5 rue Ben Attia (Boulevard de Fès) Tanger طنجة ابن عطية (شارع فاس)

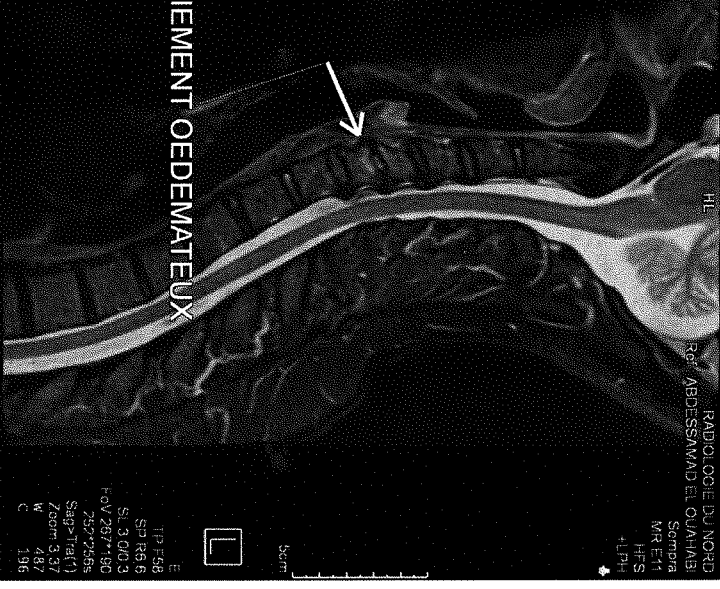
KHALID AHMADOUN
1974
29/07/1988 M 64Y
17/12/2022
I2_Ise_sag_384
95293
STUDY ID 95293
08/27/20
B IVA 10

DISCOPATHIE



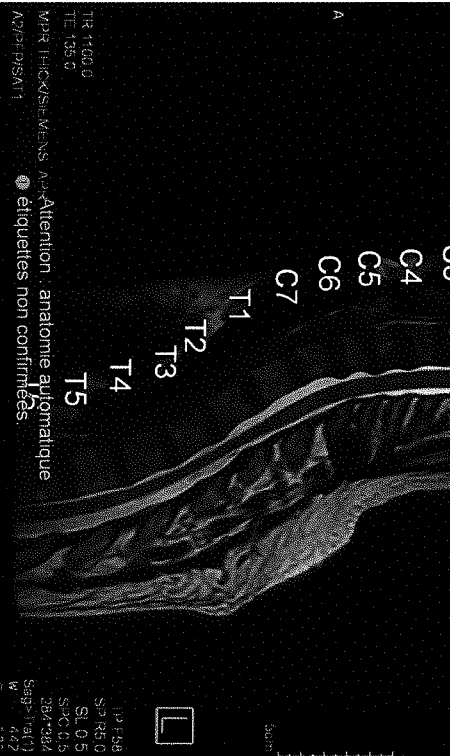RADIOLOGIE DU NORD
1974
29/07/1988 M 64Y
17/12/2022
I2_Ise_sag_sag_d2
95293
STUDY ID 95293
08/18/27
7 IVA 10

REMANIEMENT OEDEMATUEUX

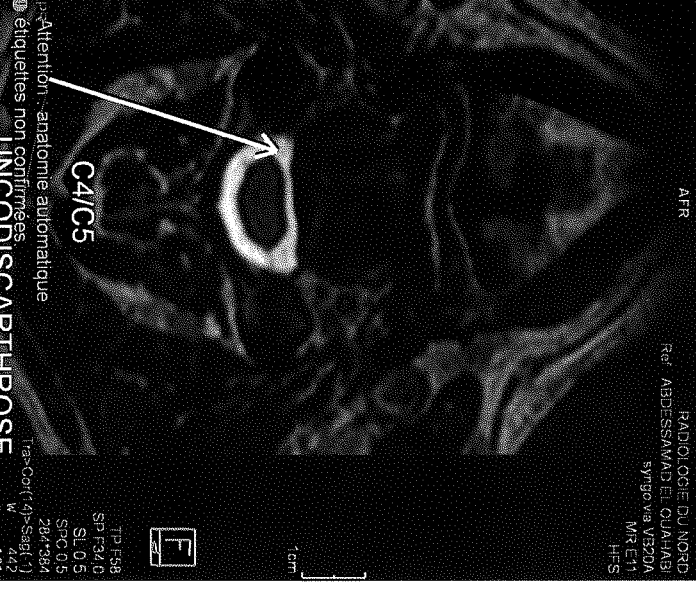

KHALID AHMADOUN
1974
29/07/1988 M 64Y
17/12/2022
CURRENT
17/12/2022
T2 3D SPACE
latest
-> Current 3D_Ira
95293
STUDY ID 95293
08/11/17
S IVA -80

RADIOLOGIE DU NORD
1974
29/07/1988 M 64Y
17/12/2022
CURRENT
17/12/2022
T2 3D SPACE
latest
-> Current 3D_Ira
95293
STUDY ID 95293
08/11/17
S IVA -80

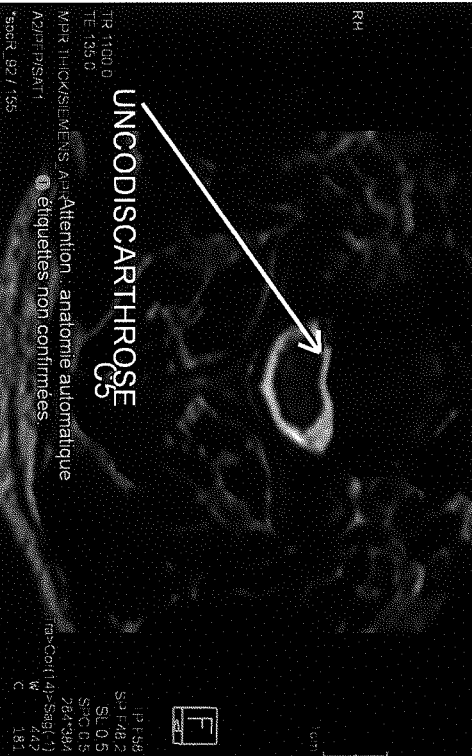


RADIOLOGIE DU NORD
1974
29/07/1988 M 64Y
17/12/2022
CURRENT
17/12/2022
T2 3D SPACE
latest
-> Current 3D_Ira
95293
STUDY ID 95293
08/11/17
S IVA -80

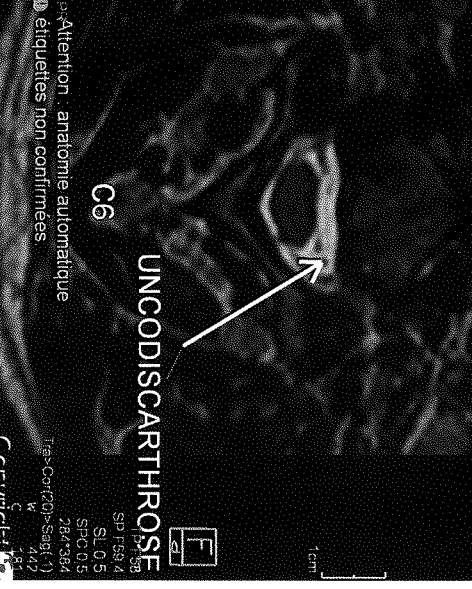


KHALID AHMADOUN
1974
29/07/1988 M 64Y
17/12/2022
CURRENT
17/12/2022
T2 3D SPACE
latest
-> Current 3D_Ira
95293
STUDY ID 95293
08/11/17
S IVA -80

RADIOLOGIE DU NORD
1974
29/07/1988 M 64Y
17/12/2022
CURRENT
17/12/2022
T2 3D SPACE
latest
-> Current 3D_Ira
95293
STUDY ID 95293
08/11/17
S IVA -80



RADIOLOGIE DU NORD
1974
29/07/1988 M 64Y
17/12/2022
CURRENT
17/12/2022
T2 3D SPACE
latest
-> Current 3D_Ira
95293
STUDY ID 95293
08/11/17
S IVA -80



RADIOLOGIE DU NORD
1974
29/07/1988 M 64Y
17/12/2022
CURRENT
17/12/2022
T2 3D SPACE
latest
-> Current 3D_Ira
95293
STUDY ID 95293
08/11/17
S IVA -80