

MUTUELLE

FICHE INDIVIDUELLE

File 237

N° M^e ~~RO 151~~ 2291 | 0

Bénéficiaire : ADHERENT - CONJOINT - ENFANT

Nom ROUDANI - EZ DOUTI

Prénoms MOHAMMED Sexe M

Né le 1928 à MEKNES

Rayé de la Mutuelle le

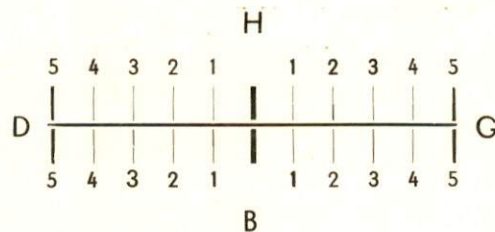
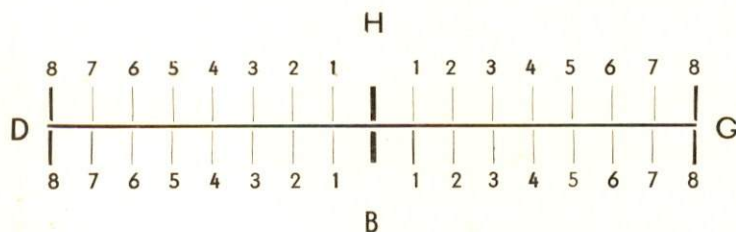


VISITE D'ADMISSION

MEDECIN CONTROLEUR

11/2/88 Tenir Diabète = ECG.
16/2/88 ECG MTS Echos cardiaques
10/3/88 X-ray 6 br de 26/5/88
29/3/88 X-ray L ON = - 1,10 (-12/12/88)
ON = - 2 (-9/11/88 - 30)
Adh + 3,100
21/1/89 DME prescrite 6 18/12/83
2/2/89 Insultaire (X-ray L) Guis du 28/2/89
24/10/89 ~~TAT X-ray~~ du 28/10/89
19/4/01 X-ray 22/2/01

VISITE D'ADMISSION - CONTROLE DENTAIRE



10 JAN. 1979

654

456 D = 150 =

25/6/80

Acend

CIF

61, 61

; bridge

15x7

(D20.)

18/09/87

PAT 14 PJ

D240

(DR Boubrik)

Dents manquantes

Dents malades

Prise en charge soins

Dents saines (après trois mois) le

Dents malades 4^e au 12^e mois 20 % le

13^e au 24^e mois 40 % le

25^e au 36^e mois 60 % le

Après trois ans 80 % le

Prise en charge prothèse

Dents non manquantes et saines (un an) le

Dents manquantes et dents malades (trois ans) le

OBSERVATIONS

18/6/05 THT per Male 465

17/6/05

4/10/05 H broder + broder - H

17/2/06

Xahiel 5 h 31/10/05 R

21/5/06

00

- 3

00

- 6

(- 1 e 600) / del x 2, 11

21/9/06

Xahiel du 12/9/06 (u5)

4/10/06

Xahiel 1000 6

3/6/08

broder - H du 30/6/08

22/7/08

broder

15 kee

11/9/08

broder - H du 11/9/08 - 15 kee

1/12/08

Echo 2 p h carter x bil

12/5/09

Col'acelle 10 G K130

23/2/10

H / Xahiel du 29/12/09 (u5)

26/01/11

Broder le 13/1/11

20/16/11

Broder H du 26/05

24 NOV. 2011

H after BB du 10

OBSERVATIONS

09 DEC. 2011

Catamarca chil 18 K130 1j

20-03-12

OK Recha eustrochium
proble + lito lito +
Calcul verre $K_{120} + K_{60} = K_{150}$
2

12 AVR. 2012

① Bruchido 18/10/03

② OD -0,25
OG -1,75 adit + 3,75

09 MAI 2012

Admone de Probleto anapth

10 MAI 2012

BB ch 19/03

04-12-12

OK hactee + 3 mae; HTA (88-10-12)
+ hitee

13 DEC. 2012

HTA H ch 22/10

07 JAN. 2013

① Nglw H ch 5/12/12 + BB
② IRC BB ch 12/12

12 NOV. 2013

PEC Jan IRC, head G

27 AOUT 2014

HTA H ch 18/08



MUPRAS

Mutuelle de Prévoyance
& d'Actions Sociales
de Royale Air Maroc

FICHE MEDICALE D'ADMISSION

☐ ADHERENT ☐ CONJOINT ☐ ENFANT

237

Photo

Nom : EZ DOUTI Prénom : MOHAMED
Matricule : 237 Date de naissance : 1928 Sexe : M

Date : _____ Médecin : _____

Ex. clinique : Poids _____
Coeur _____
T.A. _____
Ap. resp _____
Ap. dig _____

Urines [A _____
S _____
Hernies _____
Râte _____
Varices _____
Réflexes _____

Ex. complémentaires : _____

Antécédents : _____

29 OCT 2014

TCR epaule G

OK 15 jours PEC

30 OCT 2014

Tendinite épale G

Rt epale G et coude G

28-05-15 OR RTR (HTA Ht 03m (19-05-15
+ Bp (90-05-15)

ACCORD MUPRAS : _____

14-03-16 ok RFN Aff-esp. hr + rest.
pue C + b. C (754 + 475) (12-01)

21/07/16

HTA A-om 15/06 +BB

77 Fevr 2017

OB -CB
OB +CB

04-05-17

ok RFN HTA + Anger C₅ +
haele + 03ma (22-03-17) +
b. C (23-03-17)

14-07-17

ok RFN Anger haele 03ma
(03-08-17)

18 Janv 2018

Commanoffie forfait

30-01-18

ok RFN Note: coronare Anger
C₅ + haele + 03ma (22-11-17)

97 Juni 2018

Anger / HTA H-om 05/02 +BB

29 Aout 2018

thoep 10j en de N₆

03 Sept 2018

Eighelees jumbo Ho. Hoep 10j

03 Sept 2018

19 0 Sept 2018

Hoep 10j

13 Sept 2018

OK Noun Hoep 10j

15 Nov 2018

Candiguk byperken v. d. v.
EDC + B + M (21/9/18)

2073113

order du 17/1/17 coronavirus AFA

17. 06. 18

see Rtn off dermole G
+ Trach. (Colchian) 03 ne.
(16.05.19)
Next Bar contact in IET

Docteur HORMAT Nouredine

MEDECINE GENERALE

Echographie

51, Rue Ibnou Nafiss
Angle (ex. Jura et Faucilles)
Maârif - CASABLANCA
Tél. : 022.25.81.82

الدكتور حرمات نور الدين

الطب العام

الفحص بالصدى

51، زنقة ابن النفيس
المعاريف - الدار البيضاء
الهاتف : 022.25.81.82

Casablanca, le 13 AVR 2005 في الدار البيضاء،

Je certifie
que M. ELDEET
Nouredine est sous
traitement à base de
l'artel CP5 à raison
de deux prise /
pendant quinze (15) jours.

Dr HORMAT Nouredine
Médecin Généraliste
51, Rue Ibnou Nafiss (ex rue
Faucilles) Maârif - CASA



عيادة طبية للفحص بالأشعة

CABINET DE RADIOLOGIE DU MAARIF

IMAGERIE PAR RESONANCE MAGNETIQUE

Dr. BENYAHIA Zakaria
C.E.S de Radiologie

Dr. BERRADA Mohamed
C.E.S de Radiologie

Casablanca , le 16 juillet 2008

MR EZDOUTI MOHAMED
Dr HAFRAOUI A.

■ I.R.M. (1,5 Tesla)

■ SCANNER VCT
(64 Barettes)

Angioscanner
Coroscanner
coloscanner
Denta-Scanner

■ SCANNER
CORPS ENTIER

■ DENSITOMETRIE
BIPHOTONIQUE

■ RADIOLOGIE
NUMERIQUE

■ MAMMOGRAPHIE
NUMERIQUE

■ PANORAMIQUE
DENTAIRE
NUMERIQUE

■ ECHO-DOPPLER
COULEUR

SCANNER LOMBAIRE :

Téchnique : Coupes axiales jointives de 3 mm de L2 à S1 sans injection de produit de contraste .

Résultat :

- Absence de signes tomodensitométriques en faveur d'un conflit disco-radicaire au niveau des étages L2-L3, L3-L4.
- Présence d'un débord discal postérieur médian à l'étage L4-L5 à l'origine d'une empreinte sur l'espace péri-dural antérieur sans compression du sac dural.
- Présence d'un spondylolisthésis L5-S1 avec débord discal postéro-latéral droit comprimant le sac. Ce glissement est en rapport avec des remaniements arthrosiques des articulations inter-apophysaires postérieures, d'aspect pincé et hypertrophique avec des géodes sous chondrales.
- A noter également une dégénérescence discale (vide discal) de L3-L4, L4-L5 et L5-S1.
- Les mensurations canalaires sont en faveur d'un canal lombaire étroit

AU TOTAL :

***PROTRUSION DISCAL L4-L5.**

***SPONDYLOLISTHESIS L5-S1 AVEC HERNIE DROITE.**

***ARTHROSE INTER-APOPHYSAIRE POSTERIEURE ETAGEE ET EVOLUEE SUR CANAL LOMBAIRE ETROIT.**

16, Rue Mohamed BAH
(Ex. Rue Meissonier)
en face du bureau de pointage
des taxis - Maarif
20 100 Casablanca
Tél. : 022 25 74 82
022 25 30 30
022 23 79 34
Fax : 022 23 77 05
Patente : 34770967
I.F. : 1087675

Avec mes amicales salutations

Dr BENYAHIA Z.

22/7/18