

MUTUELLE

N° Mle

8248

8248

FICHE MEDICALE D'ADMISSION

ADHERENT - ~~CONJOINT~~ - ENFANT

NOM :

HAOUAN

Prénoms :

Abdelghani

PHOTO

Date de naissance :

18.01.53

Sexe :

M.

Date

19 JUL. 1990

Médecin

Docteur BOUJBAR M.
Médecin Conseil

Ex. Clinique : Poids

82kg

Cœur

NL

T. A.

11 1/2 / 12

Ap. resp.

RAS

Ap. dig.

Urines { A 0
S 0
Hernies } Neant
Râte }
Varices } RAS
Réflexes } Nix

Ex. Complémentaires :

Antécédents :

RAS

31/12/91 Kph max 120 an KRO

16/6/15 HTA Echec Sept Kph

16 Sept 2015

01 + 0,50
06 + 0,50

028 2,50

VISITE D'ADMISSION - CONTROLE DENTAIRE

OBSERVATIONS :

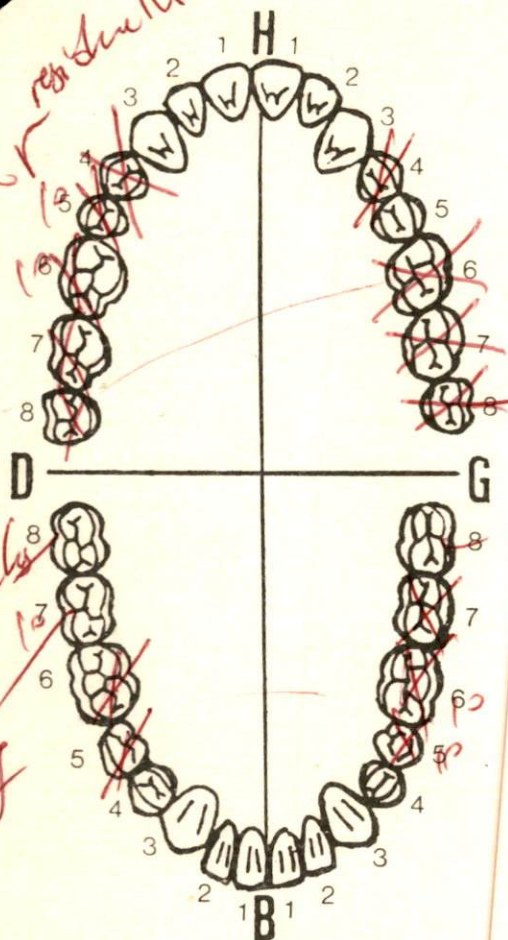
Vu

→ Antéculi bout à bout

Rx du 26/7/06

incise

incise



Dates
22 SEPT 2006

Actes

Observations

panorama 215
det D70
stellite H + B

215
215
7654 | 4567
65 | 567
(EL HASSEN MI)

2 D70 + D65 + D50

08 JAN 2007

Facture Accord du 22/9/06
PEC 36592

11 SEP. 2012

18 SEP. 2012

RPR D70 cp (23, 21, 12, 11, 13, 47, 34)
Rejet du Rsh stellite etc s/r l'ancien
Pas d'Accord préalable.

08-12-15 Rm (05) Douiers - Travaux
de P'oeuf - C.E.C.

17 Favr 2016

Matric à domicile

(1) Faire q'te le 4/11

(2) P'oeuf de la face glabrous

(3) P'oeuf de la face glabrous

(4) P'oeuf de la face glabrous

02 Jun 2016

Faire de l'ail G

Conférence informative DM

12 0 Janv 2017

Faire de l'ail G

11 Avr 2018

(1) Aff Resp H Sm 07/12

11 Avr 2018

(2) Aff Resp H Sm 07/12

H Sm 07/12

07 AVRIL 2018

13^e - 2017
Marie de l'oeil G
Un CRO et CAC (OK)
OK Aprm Rank

07 Mars 2018
Candry, M.
CDC 29.10/18
BS 13.12.18

06-08-18
~~2018~~ POC Roy
Chargé de la 1^{re} CV
Candry.

07 Aout 2018

OK Aprm Hoop 5 Reant + 5 USI
+ 3 j ch

28 Aout 2018

Hoop 3 j en USI + Bolan Rd

17 - 2018

Fournis Prescriptions Médicales
(Appareil orthétique)

03 Octo 2018

RSCO

PREC pour location VNT (OK)

03 Octo 2018

10-09-18 RFD - Grammograph / HDA OK



MUPRAS

Mutuelle de Prévoyance
& d'Actions Sociales
de Royale Air Maroc

FICHE MEDICALE D'ADMISSION

☒ ADHERENT ☐ CONJOINT ☐ ENFANT

Photo

Nom : HAOUAM Prénom : ABDELGHAN?

Matricule : 8248 Date de naissance 18/01/53 Sexe : M

Date : _____ Médecin : _____

Ex. clinique :	Poids _____	Urines	[A _____
	Coeur _____		[S _____
	T.A. _____	Hernies	_____
	Ap. resp _____	Râte	_____
	Ap. dig _____	Varices	_____
		Réflexes	_____

Ex. complémentaires : _____

Antécédents : _____

24-10-18 de RFR CS + VCC + trouble
olme + Bile (13-09-18)

30-11-18 de RFR, cont. op. ischémie
hæm. olme (13-08-18)
+ localisation VNI RFR olme
+ oxypétine localisation olme
pupet (15-08-18)

ACCORD MUPRAS : _____

A diagram of a four-lobed embryo, likely a *Physalis* embryo, showing the arrangement of cells. The embryo is divided into four quadrants by a vertical line and a horizontal line. The quadrants are labeled D (top-left), G (top-right), and Bas (bottom, indicated by a black box). The cells are numbered 1 through 8, representing different stages or types of cells. The arrangement is symmetrical across the vertical axis. The cells are arranged in a circular pattern around the central vertical axis, with the top cells being the most developed and the bottom cells being the least developed. The cells are numbered 1 through 8, with 1 being the most developed and 8 being the least developed. The cells are arranged in a circular pattern around the central vertical axis, with the top cells being the most developed and the bottom cells being the least developed. The cells are numbered 1 through 8, with 1 being the most developed and 8 being the least developed.

OBSERVATIONS : _____

This image shows a single sheet of white paper with horizontal blue ruling lines. The lines are evenly spaced and run across the width of the page. There is no handwriting or other markings on the paper.

Dates	Actes	Observations
0 Nov 2018	BBR Das Est (11-25, 47)	
12-1-19	<p> <i>Age</i> D140 = D95 ⊕ D55 <i>stelt</i> > 12 el^r bout pair (12 el^r) <i>stelt</i> < 6 el^r (45/46/47, 35/36/37) FBN'K Haupt nakt </p>	

MUPRAS

04 FEV. 2019

Dr. TOUZANI Kamal
Médecin Conseil

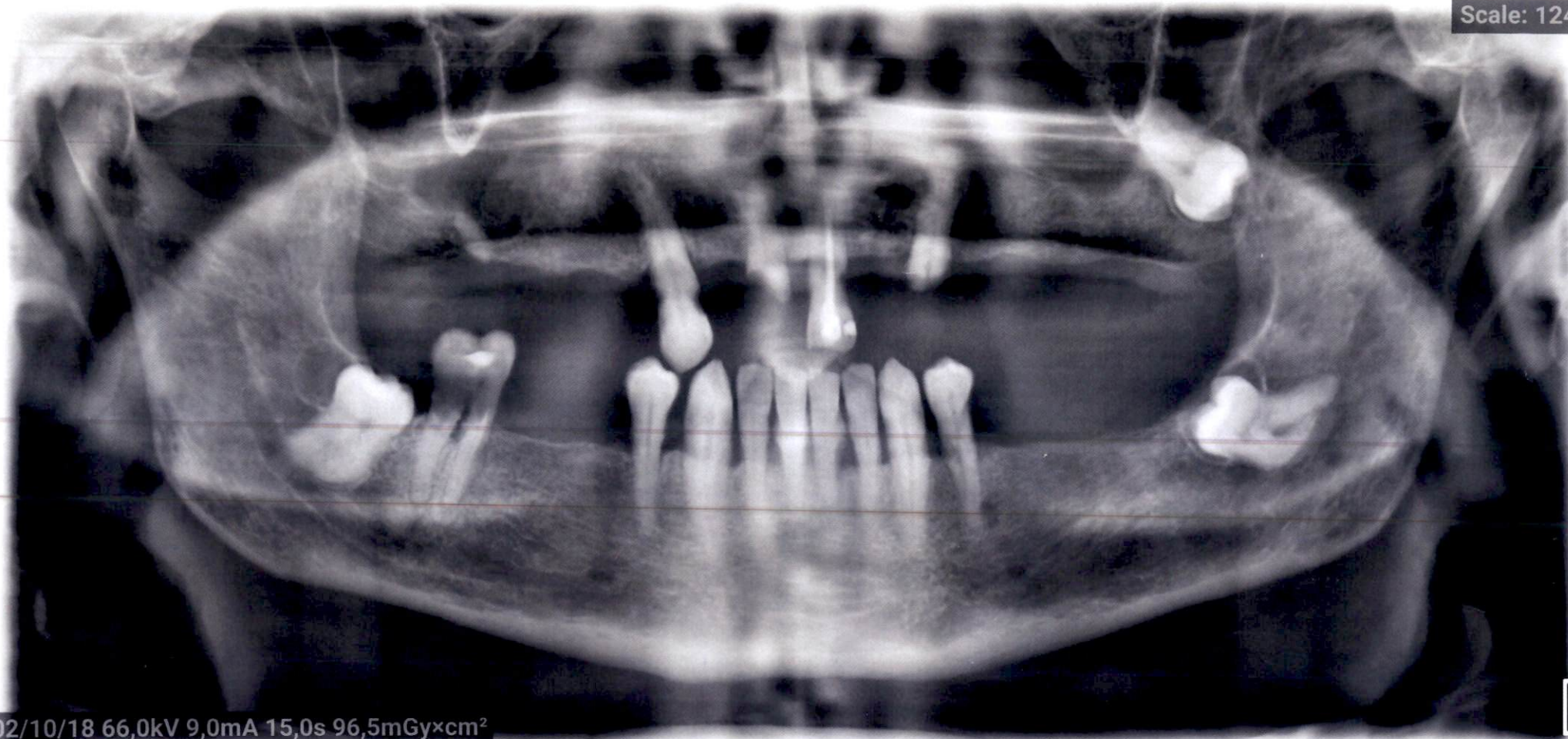
Ordo de 21/11/18 DDM condro.

AVANT
①

Houam Abdelghani
ID 6050
DOB 18/01/53



Scale: 124%



02/10/18 66,0kV 9,0mA 15,0s 96,5mGy×cm²

Dr. IBN KHAYAT MALIK
Chirurgien Dentiste
Tél : 05 22 23 25 79
22 Bd Yacoub El Mansour, 2^{ème} étage.
Bureau N° 17, Maarif - Casablanca



APR 25

(2)

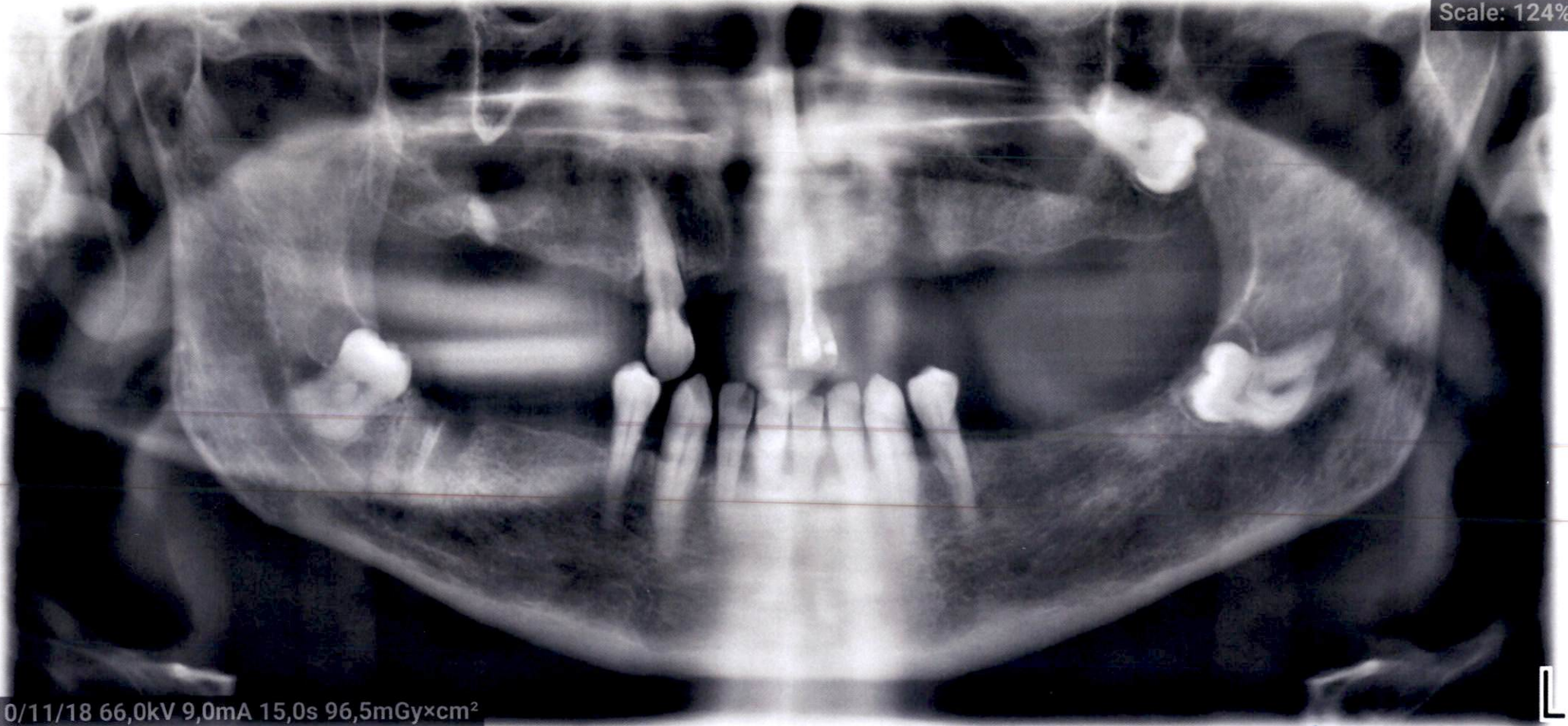
Houam Abdelghani

ID 6050

DOB 18/01/53



Scale: 124%



10/11/18 66,0kV 9,0mA 15,0s 96,5mGy×cm²

Dr. ISN KHAYAT MALIKA
Chirurgien Dentiste
Tél : 05 22 23 25 79
22 Bd Yacoub El Mansour, 2ème étage,
Bureau N° 17 Maarif - Casablanca

APR 25

Casablanca le 21/08/2018

pli confidentiel

Mrs Harouam Abdelghani
est Hospitalisée à la clinique
le 31/07/2018 pour Décompensation
cardiaque sur cardiopathie
ischémique avec stégose aortique
son état clinique nécessite
une Hospitalisation de 05 jours
de Réanimation et (05) un
jours soins intensifs

Objet Re: contre visite à clinique jerrada MR HAOUAM ABDELGHANI MLE 08248**De** Hajar Guennioui <dhl.guennioui@gmail.com> **À** DANI Khadija <k.dani@mupras.com> **Date** Lun 21:37

Bonsoir

J ai vu ce jour Mr Haouam Abdelghani , entré le 31 /07 en réanimation dans un tableau de décomposition Cardiorespiratoire sévère .

Il est porteur d une cardiopathie ischémique avec FeVg a 35% avec probable BPCO post tabagique

Dans le cadre de l echec initiale des diurétiques, il a bénéficié de 2 séances de dialyses

Une antibiothérapie IV a été initiée dans le cadre d un erysipele

A ce jour le patient est toujours en réanimation avec des séances de VNI en raison d une hypercapnie importante et en cours de stabilisation

De ce fait j accorde une hospitalisation de 5 jours en réanimation et 5 jours d USIC

Bien cordialement

Le lun. 6 août 2018 à 16:19, DANI Khadija <k.dani@mupras.com> a écrit :

Bonjour,

Merci de trouver en attache la demande de prise en charge de MR HAOUAM ABDELGHANI pour contre visite à la clinique jerrada.

Le patient a été hospitalisé le 31/07/2018 le devis délivré pour 5 jrs REA et 5 jrs soins intensif.

Cordialement,

Mme Khadija DANI



Courriel 3 sur 812

Casablanca le

Compte Rendu d'Hospitalisation

Date d'entrée	31 JUILLET 2018
Date de sortie	13 AOÛT 2018

Identité

Monsieur HAOUAM ABDELGHANI ,65 ans, admis à la clinique Jerrada Oasis le 31 JUILLET 2018 pour décompensation cardiaque.

Antécédents

Médicaux :

- Cardiopathie ischémique
- HTA
- Insuffisance cardiaque

Histoire de la maladie

Patient admis pour orthopnée depuis une semaine avec majoration des œdèmes des membres inférieurs

Examen à l'admission

- PA = 172/92, FC = 161 bpm, auscultation cardio-vasculaire et vaisseaux du cou : normale, mais avec des OMI ++
- FR = 22/ c/min, SpO₂ = 76%, auscultation pleuro-pulmonaire : crépitants bibasaux avec des sibilants
- Dextro = 1.17 g/L, T° = 37°C
- Abdomen pléthorique et souple,
- Dermite ocre bilatérale avec phlyctène sur la jambe gauche : Erysipèle

Casablanca le

Examens complémentaires

Après mise en condition, monitoring et oxygénothérapie, un complément de bilan a été demandé :

- Bilan biologique
- ECG
- GDS
- Radiographie thoracique
- Echographie cardiaque : VG dilaté, hypokinétique. Akinésie antérieure et antéro-septale. FEVG = 35%. IM grade I. IT grade I. PRVG élevées. HTAP = 50 mmHg. VCI dilatée non compliant
- Echographie abdominale
- Echodoppler veineux des membres inférieurs : Absence de signes de TVP avec infiltration œdémateuse des parties molles des deux membres inférieurs
- Radiographie thoracique
- TDM thoracique : pleuropneumopathie basale droite

Traitement

La conduite à tenir a été symptomatique et étiologique :

- Hospitalisation en réanimation.
- Oxygénothérapie.
- VNI
- VVP + Apports hydro électrolytiques de base.
- Antibiothérapie
- SAP de Lasilix
- Prévention de la maladie ulcéreuse et MTE.
- Surveillance.

Avis Spécialistes :

- Avis néphrologue
- Avis cardiologue
- Avis pneumologue

Casablanca le

Evolution

Sur le plan pulmonaire : devant la persistance de la désaturation, mise en place d'une ventilation non invasive 1H/3H.

Un sevrage respiratoire progressif avec surveillance clinique et gazométrique

Sur le plan rénal : le patient a bénéficié d'une première séance de dialyse le 02/08/2018 devant une anurie depuis 24 heures avec une hyperkaliémie.

Une deuxième séance de dialyse a été réalisée pour la persistance d'une anurie avec surcharge pulmonaire

Hospitalisation

Son état de santé a nécessité une Hospitalisation de(09) NEUF jours en réanimation suivis de QUATRE jours en USI.

CLINIQUE JERRADA OASIS
Ave. Abderrahim Bouabid
CASABLANCA
Tél.: 05 22 23 81 81-Fax 05 22 23 81 82

Objet Re: contre visite à clinique jerrada MR HAOUAM ABDELGHANI MLE 08248**De** Hajar Guennioui <dhl.guennioui@gmail.com> **À** DANI Khadija <k.dani@mupras.com> **Date** Lun 21:37

Bonsoir

J ai vu ce jour Mr Haouam Abdelghani , entré le 31 /07 en réanimation dans un tableau de décomposition Cardiorespiratoire sévère .

Il est porteur d une cardiopathie ischémique avec FeVg a 35% avec probable BPCO post tabagique

Dans le cadre de l echec initiale des diurétiques, il a bénéficié de 2 séances de dialyses

Une antibiothérapie IV a été initiée dans le cadre d un erysipele

A ce jour le patient est toujours en réanimation avec des séances de VNI en raison d une hypercapnie importante et en cours de stabilisation

De ce fait j accorde une hospitalisation de 5 jours en réanimation et 5 jours d USIC

Bien cordialement

Le lun. 6 août 2018 à 16:19, DANI Khadija <k.dani@mupras.com> a écrit :

Bonjour,

Merci de trouver en attache la demande de prise en charge de MR HAOUAM ABDELGHANI pour contre visite à la clinique jerrada.

Le patient a été hospitalisé le 31/07/2018 le devis délivré pour 5 jrs REA et 5 jrs soins intensif. *Signature*

Cordialement,

Mme Khadija DANI



Clinique Jerrada Oasis

Casablanca Le: 02/08/2018

Devis N° 3594/18

Page 1/2

A. Identification

N° Dossier : C8G3111729

N° Identifiant : 180711728/

Nom & Prénom : HAOUAM ABDELGHANI

C.I.N. : BK116950

Adresse : CASA

B. Adhérent

Nom prénom :

Lien avec l'assuré : Lui même

C. Débiteur

Organisme : **MUPRAS**

N° d'affiliation :

N° d'immatriculation :

Traitement :


D. Période



Qté	Prestations	Prix U.	L.C.	Coef	Mt Organisme
IMAGERIE MEDICALE					
1	Echo doppler veineux des membres inf	900,00			900,00
1	Echographie abdominale	300,00			300,00
1	Echocoeur	900,00			900,00
2	Rx thorax	132,00			264,00
Total Rubrique :					2 364,00
ANALYSE BIOLOGIQUE					
1	Bilan biologique	5 000,00			5 000,00
Total Rubrique :					5 000,00
MEDICAL					
5	Gaz du sang	400,00			2 000,00
1	Ecg	150,00			150,00
5	Hospitalisation en reanimation	1 800,00			9 000,00
5	Hospitalisation en soin intensif	1 000,00			5 000,00
Total Rubrique :					16 150,00
PHARMACIE					
1	Pharmacie				15 000,00
Total Rubrique :					15 000,00
PARTIE CLINIQUE :					38 514,00
HONORAIRES MEDICAUX					
5	Dr. surveillance medicale (anesthésiste réanimateur)	1 500,00			7 500,00
5	Dr. babou balkis (cardiologie)	200,00			1 000,00
5	Dr. surveillance medicale (anesthésiste réanimateur)	400,00			2 000,00
Total Rubrique :					10 500,00

SARL. 113 BD A. BOUABID CASABLANCA TEL 0522-23-81/81 FAX : 0522-23-23-81/82

RIB 230780404038722100950065 TP37991103 IF 40280390 ICE.001852362000008



Objet Fwd: Re: contre visite à clinique jerrada MR
HAOUAM ABDELGHANI MLE 08248



De DANI Khadija <k.dani@mupras.com>
À Ait taleb <l.aittalbali@mupras.com>, Sara
Nasrallah <s.nasrallah@mupras.com>
Cc MENKOR <h.menkor@mupras.com>
Date 07/08/2018 08:59

Bonjour,

Ci-joint le rapport CV

Cordialement,

Mme Khadija DANI



Tél 0522-20-45-45 (LG) fax 0522 22-78-18
k.dani@mupras.com

----- Courriel original -----

Objet:Re: contre visite à clinique jerrada MR HAOUAM ABDELGHANI MLE 08248

Date:06/08/2018 21:37

De:Hajar Guennioui <dhl.guennioui@gmail.com>

À:DANI Khadija <k.dani@mupras.com>

Bonsoir

J ai vu ce jour Mr Haouam Abdelghani , entré le 31 /07 en réanimation dans un tableau de décomposition Cardiorespiratoire sévère .

Il est porteur d une cardiopathie ischémique avec FeVg a 35% avec probable BPCO post tabagique

Dans le cadre de l echec initiale des diurétiques, il a bénéficié de 2 séances de dialyses

Une antibiothérapie IV a été initiée dans le cadre d un erysipele

A ce jour le patient est toujours en réanimation avec des séances de VNI en raison d une hypercapnie importante et en cours de stabilisation

De ce fait j accorde une hospitalisation de 5 jours en réanimation et 5 jours dUSIC

Bien cordialement

Le lun. 6 août 2018 à 16:19, DANI Khadija <k.dani@mupras.com> a écrit :

Bonjour,

Merci de trouver en attache la demande de prise en charge de MR HAOUAM ABDELGHANI pour contre visite à la clinique jerrada.

Le patient a été hospitalisé le 31/07/2018 le devis délivré pour 5 jrs REA et 5 jrs soins intensif.

Cordialement,

Mme Khadija DANI

0522238182

CLINIQUE JERRADA OASIS

مصحة جرادة الوزين

Casablanca, le 17/08/2018

P1: confidentiel

M. MAOUAT Abdelghani est admis
à unité de soins intensifs pour Encephale
Niveau fonctionnel grade III selon partie
Cardio et ORL +
Demande de 7 jours à unité de soins
intensifs.

Clinique Jerrada OASIS, Boulevard Abderrahim Bouabid (Ex-Jerrada), Oasis, Casablanca
Tél. : 05 22 23 81 81 - 05 22 23 84 52/53/54 - Fax : +212 5 22 23 81 82
Web : www.cliniquejerrada.ma - Mail : direction@cliniquejerrada.ma

Casablanca le

20/04/18
MR HOUM ABDELBAVI
Echocardiogramme -

Aspect de Cardiomyopathie
ischémique à FE altérée $\approx 36\%$
PRVG élevés.
pericardique sec
pas d'HTA
pas de valvulopathie notable
Aspect - charge pas report à l'a de l'écho
Echocardiogramme -

Dr. BABOU Balkis
Spécialiste des Maladies
Cardio-Vasculaires Adultes et Enfants
600, Av. Driss Harti 1^{er} Etage Db. Lâhjar
Cité Djmaâ, Préfecture d'Arrondissement Ben M'sick
Tel. 05 22 56 76 56 - Urgence 06 66 54 77 45

PROFESSEUR Ali EL MAKHLOUF
Cardiologie adulte et pédiatrique
Explorations Cardio-vasculaires

5, rue Mohamed Abdou

CASABLANCA

Tél : 022.29.81.55 / 59 ou 022.47.26.89

Fax : 022.22.62.97

Dom : 022.79.85.32

Casablanca, Le 05/04/2005

Mr HAOUAM Abdelghani

ECHO-DOPPLER CARDIAQUE

Dim.vgtd= 58
Dim.vgts= 39,6
%racc.= 32
Ep.ppvgt= 13
Siv td= 11
Dim.racine ao= 32
Dim.og.= 32
Ouv.sigm.ao= 21

Commentaires:

Ventricule gauche de taille normale.
Fonction systolique du ventricule gauche normale.
Fonction diastolique du ventricule gauche normale.
Contractilité segmentaire normale.

Mitrale:

Insuffisance mtirale grade 1.
Le rapport E/A < 1 avec l'onde E = 0.47 m/s

Aorte:

Insuffisance aortique grade 1.
La Vmax = 1.07 m/s

Tricuspide:

Insuffisance tricuspide grade 1.
La pression artérielle pulmonaire systolique calculée à partir de l'IT
est à 30 mmHg.

Conclusion:

Insuffisance mtirale grade 1.
Insuffisance aortique grade 1.
Ventricule gauche de taille normale.
Fonction systolique du ventricule gauche normale.
Fonction diastolique du ventricule gauche normale.
Contractilité segmentaire normale.
Pression artérielle pulmonaire normale.

N.B: J'ai conseillé à Mr HAOUAM de prendre l'AMOXIL 3g per os une heure avant les soins dentaires

Dr. EL MAKHLOUF Ali
Professeur Agrégé Cardiologie
5, Rue Med. Abdouh
Tél : 29.81.55 • CASA