

FICHE MEDICALE D'ADMISSION

ADHERENT ~~CONJOINT~~ ENFANTNOM : MOHO Prénoms : AhmedDate de naissance : 1958 Sexe : MDate 6 FEV. 1981Médecin Dr. BOUJIBAR

Ex. Clinique : Poids 59 kg
 Coeur NL
 T.A. 14/8
 Ap. resp. RAS
 Ap. dig. RAS

Urines } A 0
 S 0
 Hernies Neant
 Rête NL
 Varices ✓
 Réflexes NY

Ex. Complémentaires :

Antécédents :

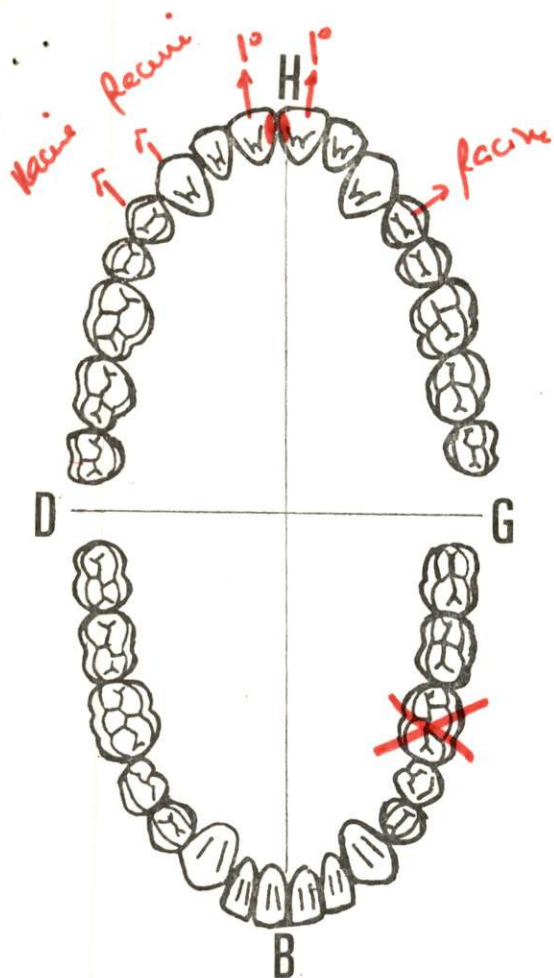
Cicatrice de brûlure ancienne
sans chéloïde de la face int. du bras

13/2/81 Holden TA
17/11/81 Holden open off + cellu coar
NL
21/2/82 8 ltr 00: - 0,75
06: - 0,75) add: - 1200g
03-04-82 ok in bed

VISITE D'ADMISSION - CONTROLE DENTAIRE

6 FEV. 1981

OBSERVATIONS:



Dates	Actes	Observations
18 AVR 2007	47 ext D10	
02 MAI 2007	22-23-25-35-37-13-16 IR+052 4D18+ 124+ 2D18 ext D15 48 ext D20 changer panora 7/15 Bridg com 13 → 16 4D100 22 → 26 5D100 35 → 37 3D100	

04 JUL 2012

Off cardio 14 de 3 Nois de 20/06

14/01/13 HTA 4 on sch/mr

20 SEP 2013

OD (130 - 90)

OL (90)

AD + 2,50

16 DEC 2013

Progrès Exerc → anophle Arter

20 DEC 2013

4 4 4 4

OK Arter PEC / SR Anophle

24 MARS 2014

Demotax Adulscen, perubul
+ Exerc + Anophle K10
Ref PNR + K10

03-11-14

OC RFR Lencle

VR SA OD = +2,00

OS = +2,50

Rept VL = p₁₀

16 juin 2015

Chloranote 1430

20-07-16

OC RFR affaiblir C + Tracert
+ Echo oculaire → B.R (25-06-16)

03-11-16

OC RFR hémorragie p₁₀
Rx radio, la haine + Tracert
(07-10-16)

31 OCT 2007

Facture Accord du
2/5/07

18 AOÛT 2015

Ace D102 Bio, obt (27, 45, 46) (+)
Ext 28 (+) Det (24, 48, 49, 50, 51, 52, 53, 54, 55, 56, 57, 58, 59, 60, 61, 62, 63, 64, 65, 66, 67, 68, 69, 70, 71, 72, 73, 74, 75, 76, 77, 78, 79, 80, 81, 82, 83, 84, 85, 86, 87, 88, 89, 90, 91, 92, 93, 94, 95, 96, 97, 98, 99, 100)

it
Au D420 BCN (45, 46, 47) et CCN 27
(B. Nouali Khaled)

02 Fevr 2016 BPR 215 Rx Panor du 10-8-15

12 Avri 2016 BPR D102 (+D420) (Au 18-8-15)

12 Avri 2016 BPR 215 Rx Panor du 8-4-16
post opéral

27 Nov 2015

Plumetis H du 7/11

13 0 Janv 2017

OD - 2
OG - 1/2 An Add + 2,0

12 2 Fevr 2017

Plumetis H du 2/02

10 5 Juil 2017

Catenecto OG R130

11 7 Octo 2017

OD - 1, 25
OG - 1, 25 / Add + 3,0



MUPRAS

Mutuelle de Prévoyance
& d'Actions Sociales
de Royale Air Maroc

FICHE MEDICALE D'ADMISSION

☐ ADHERENT ☐ CONJOINT ☐ ENFANT

Photo

Nom : Motto Prénom : Abdennacer

Matricule : 3654 Date de naissance : _____ Sexe : _____

Date : _____ Médecin : _____

Ex. clinique : Poids _____

Coeur _____

T.A. _____

Ap. resp _____

Ap. dig _____

Urines [A _____
S _____

Hernies _____

Râte _____

Varices _____

Réflexes _____

Ex. complémentaires : _____

Antécédents : _____

19 3 Dec 2017

OD - 1,25
OG - 1,50

19 4 Dec 2017

A < RE

13 7 Mar 2018

HTA .

RS + 10

25/11/18 -

ACCORD MUPRAS : _____

A diagram of a human dental arch, likely a maxillary (upper) arch, showing the arrangement of teeth. The teeth are numbered 1 through 8 on both the left and right sides, starting from the center (midline) and moving outwards. The central incisors are labeled 1, the lateral incisors 2, the canines 3, the first premolars 4, the second premolars 5, the first molars 6, the second molars 7, and the third molars 8. The diagram is oriented with 'Haut' (top) at the top and 'Bas' (bottom) at the bottom, indicating the anterior-posterior axis. A vertical line divides the arch into left and right halves. A horizontal line labeled 'D' and 'G' at the ends passes through the center of the arch.

OBSERVATIONS : _____

This image shows a single sheet of white paper with horizontal blue ruling lines. The lines are evenly spaced and run across the width of the page. There is no handwriting or other markings on the paper.[illegible]

Date de réception : 22/01/2014
Date de réponse : 27/01/2014
Sexe : M
Age : 55 ans

N° d'examen : 14MH0115
Nom et Prénom : Mr MOHO MOHAMMED
Médecin traitant : Dr GHIZLANE KORCHI

Nature du prélèvement : Biopsie exérèse cutanée.

Renseignements cliniques : Lésion nodulaire couleur chair sur une peau saine siégeant sur le membre évoluant depuis la naissance et augmentant de taille. Molluscum pendulum.

COMPTE RENDU ANATOMO PATHOLOGIQUE

Biopsie exérèse cutanée polypoïde mesure 1.5x1cm. Inclusion totale.

L'examen microscopique montre au sein du derme une prolifération tumorale bénigne bien limitée en involution neuroïde sous forme de petites thèques de cellules dont les noyaux sont basophiles sur un fond fibrillaire. Présence de pigments mélaniques. Les noyaux sont réguliers. L'épiderme en regard est non modifié et orthokératosique. Les marges de résection sont saines.

CONCLUSION

Aspect histopathologique d'un neuronevus d'exérèse complète.

Absence de malignité.

Dr Soufia AZZOUZI

Dr AZZOUZI SOUFIA
CABINET DE PATHOLOGIE
OUM RABII
102, Bd Oum Rabii RDC Bur N° 1
Rés. Selma Hay Hassani - Casablanca
Tél: 0522 93 88 66 - Fax: 0522 93 87 52

Docteur GHIZLANE KORCHI

Dermatologue - Vénéréologue

Diplômée de la faculté de Médecine de DAKAR

Ex. Médecin Attachée à l'hôpital Saint-Louis de Paris

Ex. Médecin Attachée au CHU IBN ROCHD

الدكتورة غزلان القرشي

طبيبة الجلد والأمراض التناسلية

خريجة جامعة دكار للطب

طبيبة ملحقة سابقا بمستشفيات باريس

طبيبة ملحقة سابقا بالمستشفى الجامعي ابن رشد

ORDONNANCE



Attestation Médicale

Je soussignée, Atteste

Dr. GHIZLANE KORCHI
Dermatologue - Vénéréologue
Av. Al Akid Al Allam Rés. Annakhla 2
2ème Etage N° 5 - Casablanca
Tél : 05 22 55 68 47

qu'une personne

Présente un Nodule en pendule.
qui présente des détails - une
ne constituant une lésion
excisée + Cautérisation
- cicatrice.
Celle-ci est et elle est
et elle est intéressante par son aspect et

شارع العقيد العلامة إقامة النخلة 2 الطابق 2 الشقة 5 بورتازيل قرب سناك أمين وسناك يونس الدار البيضاء

Av. Al Akid Al Allam, Résidence Annakhla 2, 2ème étage, Appt N° 5, quartier Bournazel, Casablanca

Tél.: 05 22 55 68 47

Val Coque de 2011

Dr. GHIZLANE KORCHI

Dermatologue - Vénérologue

Av. Al Akid Al Allam Sés. Annakhla 2

2ème Etage N° 5 - Casablanca

Tél : 05 22 55 68 47

Dr. AZZOUZI SOUFIA

Médecin-Anatomo-Cytopathologiste
Ancien Professeur de l'Enseignement
Supérieur du CHU de Casablanca

D.J Dermatopathologie Université Paris XII



CABINET DE PATHOLOGIE OUM RABII

عيادة تشريح الخلايا والأنسجة أم الربيع

DEMANDE D'EXAMEN ANATOMO-CYTOPATHOLOGIQUE

De la part du Dr :

Nom et prénom du patient : Dr. MOHO - M^U

Âge : 55 Sexe : M

Date de prélèvement : 21 JAN. 2016

Renseignements cliniques et paracliniques : lésion unilobulaire

occulaire représentée sur
une peau de type vieillesse
- vieillie, évoluant depuis la
naissance et augmentant de taille
HD - Melanocytome

Organe prélevé : Peau

Nature de l'acte réalisé : Biopsie excisée

Biopsie antérieure : ☐ Oui ☐ Non

Réf :

FCV : ☐ Vagin ☐ Exocol ☐ Endocol

Date des dernières règles :

Thérapeutique antérieure ou en cours :

Dr. AZZOUZI SOUFIA
CABINET DE PATHOLOGIE
OUM RABII
Parité :

102, Bvd Oum Rabii - RDC - B1 - Hay Hassani
Res. Selma-Hay Hassani - Casablanca
Tel: 0522 93 86 66 - Fax: 0522 93 87 57

Signature & Cachet

Dr. GHIZLANE KORCHI
Dermatologue - Vénérologue
Av. Al Akhbar - Casablanca
2ème étage N° 5 - Casablanca
Tel: 0522 55 89 47