

2px R2383
MUTUELLE

~~23512~~
N° Mle

23512

FICHE MEDICALE D'ADMISSION

ADHERENT - ~~CONJOINT~~ - ~~ENFANT~~

NOM :

M ZOUZ

Prénoms :

Wahida

Date de naissance :

9-9-56

Sexe :

F.



Date

8 MAI 1981

Médecin

Dr. BOUJIBAR

Ex. Clinique :

Poids

69 kg

Coeur

NL0

T.A.

11/7

Ap. resp

RAS

Ap. dig

RAS

Urines

{ A
S

0

0

Hernies

Neant

Râte

N6

Varices

Réflexes

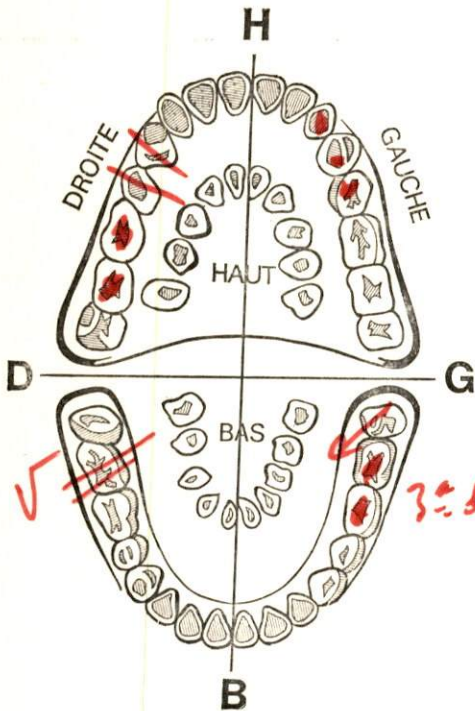
Nx

Ex. Complémentaires :

Antécédents :

5/1/84 cholestérolémie 180 3/1
21/6/89 off hypotension - RAS
20/9/83 asthme BB thyrox

VISITE D'ADMISSION - CONTROLE DENTAIRE



OBSERVATION:

Très mauvais état dentaire.

panorama : (29/5/06)

3° degré.

Dates

Actes

Observations

29 MARS 2006

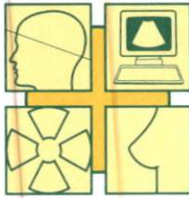
Panor R, 18 R, D3 + 17 D2
ET étude D15 (CITERAM)

23 JUIN 2006

25 ext D10 + 13 TR. D10
panorama D15

30 JUIN 2006

IC + CCN / 13 D40 + D10 (D11)



CENTRE RADIOLOGIE ANFA

Casablanca le , 29/05/2006

Patient : **MZOUZ WAHIDA**
Prescripteur : **DR DIDI YOUSSEF**

SCANORA PANORAMIQUE DENTAIRE

*Mon cher confrère ,
veuillez trouver ci-dessous le compte rendu de l'examen pratiqué dans notre centre.*

Indication:

Bilan dentaire et osseux.

Technique:

Panoramique dentaire.

Echelle 1.

Résultats :

- Pas d'anomalie focalisée de la structure osseuse.
- Petites images radio-claires apico-dentaires au niveau de la dent traitée 13 et la dent 26.
- Discrète alvéolyse maxillaire et mandibulaire.
- Reliquats radiculaires zone 25 et 36.
- Dents manquantes.
- ATM symétriques, de morphologie normale.

NB : Pour enregistrer le fichier image sur le disque dur : clic droit sur le nom du patient figurant sur le tableau et exporter JPG puis enregistrer dans un dossier.

Merci de votre confiance.

DOCTEUR FATIMA AKDIM

CENTRE RADIOLOGIE ANFA
5, rue Ali Abderrazak
CASABLANCA
Tél.: 94.97.97 - Fax : 94.97.99