

FICHE MEDICALE D'ADMISSION

ADHERENT - CONJOINT - ENFANT

NOM : BEKKALI Prénoms : Naïma

Date de naissance : 11.9.54 Sexe : F



Date

5 JUIN 1981

Médecin

Dr. BOUJIBAR

Ex. Clinique : Poids 44 kg
Coeur N
T.A. 12/7
Ap. resp RAS
Ap. dig RAS

Urines { A 0
S 0
Hernies Neant
Râte N
Varices ✓
Réflexes NX

Ex. Complémentaires :

Antécédents :

28/10/88 Dr U k 20

FCV Echo + laune
9/1/89 opère de l'œil + Rn perai
22 ap

22 JUIN 2017

OD + 2,5
OG + 2

02 DEC. 2013

Coronary artery
2nd effort

30 DEC. 2013

Anger effort H on 09/11/13 37/100
Anger effort

20 MAR 2014

Coronary H on 17/02 per 37/100
ref PNR

03-08-14

OK RFR H Coronary 03/08
(19-05-14)

02 SEPT 2014

Coronary H on 18/08 + BB

15 DEC. 2014

HTA cardiopulmonaire H on 15/11

14-05-15

OK RFR HTA + Inf Coronary
H on 03/05 (12-02-15)
+ hfr (26-03-15)

07 MAI 2015

OK from BB

02 Oct 2015

Coronary
H on 02/10 (29/08/15)

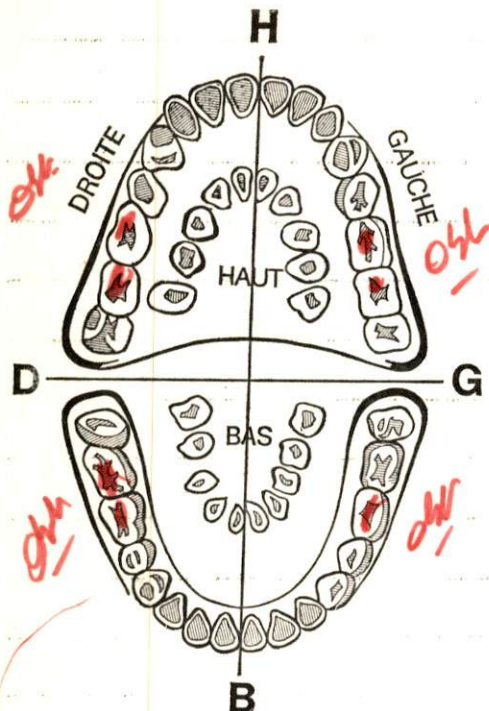
15-12-15

OK RFR T. Coronary H on 01/12
(09-12-15) + hfr (07-12-15)

VISITE D'ADMISSION - CONTROLE DENTAIRE

5 JUIN 1981

OBSERVATION:



Dates	Actes	Observations
13.7.88	[4] m + rbt + cp; [6] m + rbt + cp	
02 OCT. 1996	Acend e cm 23;	cm 24; cm 25 (5° nekmar)
4/8/03	28r + 27 D70	
18 AVR 2005	26 D70	
09 AOUT 2006	12 obt D70	
14 FEV 2007	Det 2812	
08 AOUT 2012	BPR D70	Bp + cp (26, 27) ⊕ Det
14 JUL 2015	BPR D54	⊕ 2 obt (27, 15, 16) ⊕ Det 25 ⊕ 3 RX

13 JUL 2015 I - crouching + HTA
26/07/15
01/08/15

23 JUL 2015 ACC D500 BCN (23 24 25 26 27)
Sekkati Hassan
~~10 24 2015~~
Crispang R.
10 26 27

06 Octo 2015 BPR D25 + 27 (Bio edst) 25 +
2RX Num.

06 Octo 2015 BPR D500 (Acc 23-7-15)

14 Janv 2016 D25 + HTA + I Geron
BPR + 27
(28/01/16)

05 Avril 2016

HTA 6 07/04 Jan 3 4/05

19 Jul 2016

(1) HTA H Jul 4/07

(2) Dermatoses A Jul 16/06/16

13-10-16 OK R4N I - crouching + HTA + 27/07
hooked 03/08 (21-10-16)



MUPRAS

Mutuelle de Prévoyance
& d'Actions Sociales
de Royale Air Maroc

FICHE MEDICALE D'ADMISSION

☐ ADHERENT ☒ CONJOINT ☐ ENFANT

Photo

Nom : BEKKALI Prénom : NAIMA

Matricule : 26/11 Date de naissance : 11/09/54 Sexe : F.

Date : _____ Médecin : _____

Ex. clinique : Poids _____ Urines [A _____
Coeur _____ S _____
T.A. _____ Hernies _____
Ap. resp _____ Râte _____
Ap. dig _____ Varices _____
Réflexes _____

Ex. complémentaires : _____

Antécédents : _____

16 Janv 2017

HTA H - EBB Jn 28/12

06 Avri 2017

HTA + Epreuve effort H Jn 28/03

12 Mai 2017

HTA H Se 3 Mois

14-08-12 ou Rtn I coronary + HTA +
L'arrêt de travail (02-08-12)

ACCORD MUPRAS :

PEC pour BB de cardiopathie

26-12-17 ou Rtn I. coronaris + HTA +
dyslipidémie: C_s + VCCG + Lactul
Osmo (23-11-17)

10.2 Jan 2018 Mammographie / Echog / ostéodensitométrie

31-01-18 ou Rtn off pyrexie C_s + VCCG
+ FcV (23-12-17)

13-03-18 ou Rtn HTA + dyslipidémie
+ I. coronaris C_s + VCCG +
Lactul + Osmo (23-02-18)

09 Mai 2018

OD (110° - 0,25)
OG (75° - 0,25)) add + 2,75

12.2 Juin 2018

Coronaire H en 2/06

18-10-18 ou POC Bile

Acc M. M. T. le 5/10/18 4 mois ex Z

26/03/19

LEC / BS (11/28/19)

11-03-19 ou Rtn Inf coronaris + HTA
+ dyslipidémie - C_s + VCCG +
Tract Osmo (11-03-19)

07-08-19 ou Rtn I. coronaris C_s + VCCG
+ Tract Osmo (10-07-19)

☒ **valable 3 mois**

Le 26/11/2014

DECLARATION DE MALADIE CHRONIQUE ☒

(À adresser au médecin conseil de la MUPRAS sous pli confidentiel)

Je soussigné : Dr. ALAOU

Certifie que Mlle, Mme, M. : GVERABI Nesrine

Présente Cardiopathie ischémique + Angioplastie

Nécessitant un traitement d'une durée de : Cardiomax plavix
Cardiomax 2,5 TAMORZO ONAS ACOUT
ESAC 20 TAMORZO

Dont ci-joint ordonnance :

(à défaut noter le traitement prescrit)

0661
311542

Docteur Wafaa BENYAHYA

FS: 0156236

GYNÉCOLOGUE - OBSTÉTRICIEN

Chirurgie Gynécologique
Maladies Sein
Ménopause - Stérilité
Diplômée de l'Université
Paul Sabatier de Toulouse

الدكتورة وفاء بن يحيى

اختصاصية في أمراض النساء والتوليد

متخرجة من كلية الطب بتولوز

BEKKALI Ahmed
96: 2611

05.04.04.

Facture de Mr BEKKALI mohamed.

- ABLATION Polype k₂₀*20/2 = 700^{DA}

Arreter la presente facture a la somme de
Sept Cent Dirhams.

Docteur WAFAA BENYAHYA
Gynécologue Obstétricien
62, Avenue Hassan Souktani

62, Avenue Hassan Souktani
1^{er} étage
Casablanca

022 27 54 55
022 29 86 82
Fax : 022 29 86 82

62، شارع حسان السكتاني
الطابق الأول
الدار البيضاء

En cas d'urgence contacter Clinique l'Hermitage - Tél. : 022 86 55 66

022988325



مصحة القلب الدار البيضاء الوازيس
CLINIQUE DU COEUR CASA - OASIS

Cardiologie / Cardiologie Interventionnelle / Radiologie Vasculaire Interventionnelle

Coro-Scanner / VCT 64 barettes

6 27/11/13

الدكتور محمد علاوي

Dr. Mohamed ALLAQUI

CARDIOLOGUE

DES de Cardiologie
et

Pathologie Vasculaire
de la Faculté

de
Médecine de PARIS

Ancien Interne

des

Hôpitaux de NANCY

Membre de la Société

Française de Cardiologie

Dr. CAMARATBI No. 113

SGaur

Ratons de infu

Aupar 46/cent

EEffat rapideur/pontu

de 2 em belu -

Dosluu Muscu

proluu Cost effat

foeu
urpente

Carouuou gypu.

Dr. Mohamed ALLAQUI
Cardiologue - Sec. CS
20, Rue France Ville - Oasis
CASA - Tél.: 05 22 98 07 72

20. زنقة فرانس فيل - وازيس - الدار البيضاء 20000 - الهاتف : 05 22 98 75 75 / 05 22 98 07 06 / 05 22 99 49 72 / 05 22 98 83 25 : الفاكس :

20, Rue France Ville - Oasis - CASABLANCA 20000 - Tél. : 05 22 98 75 75 / 05 22 98 07 06 / 05 22 99 49 72 - Fax : 05 22 98 83 25

GSM : 06 72 29 45 14 / 06 72 29 47 13 / 06 72 29 48 72

Patente : 34788311 - N° Cpte. : 021 780 0000196030024476 14 Credit du Maroc France Ville - Casablanca

022988325



مصحة القلب الدار البيضاء الوازيس

CLINIQUE DU COEUR CASA - OASIS

Cardiologie / Cardiologie Interventionnelle / Radiologie Vasculaire Interventionnelle

Coro-Scanner / VCT 64 barettes

COMPTE RENDU DE LA CORONAROGRAPHIE

Patiente : GHERRABI NAIMA
Née en : 1954
Date : 27/11/2013
Médecin : Dr M.SOUALY

Madame GHERRABI NAIMA, née en 1954, patiente avec des facteurs de risque, une épreuve d'effort rapidement positive au deuxième palier, a bénéficié d'une coronarographie après préparation médicale.

TECHNIQUE

Seldinger, introducteur 5F, Sonde JL4, JR4, guide en J 0.35.

Matériel à usage unique.

RESULTATS

- Le tronc coronaire est normal.
- L'interventriculaire antérieure est bien développée, de bon calibre. Elle présente une sténose moyennement serrée au niveau de l'IVA moyenne.
Au niveau de cette sténose, prend naissance un tronc diagonal bien développé, avec une sténose ostiale, très serrée.
- L'artère circonflexe est bien développée et normale.
- L'artère coronaire droite est équilibrée et normale.

AU TOTAL

Sténose assez serrée de l'IVA moyenne, sténose très serrée du tronc diagonal. Indication d'une double angioplastie en kissing, avec deux endoprothèses actives en raison de son âge.

Dr M. ALALLAOUE

Dr. Mohamed ALALLAOUE -
- Cardiologue -
20, Rue France Ville - Oasis
Tél.: 0522 98 07 06

20. زنقة فرانس فيل - وازيس - الدار البيضاء 20000 - الهاتف : 05 22 98 75 75 / 05 22 98 07 06 / 05 22 99 49 72 / 05 22 98 83 25 : الفاكس : 05 22 98 83 25
20. Rue France Ville - Oasis - CASABLANCA 20000 - Tél. : 05 22 98 75 75 / 05 22 98 07 06 / 05 22 99 49 72 - Fax : 05 22 98 83 25
GSM : 06 72 29 45 14 / 06 72 29 47 13 / 06 72 29 48 72

Patente : 34788311 - N° Cpte. : 021 780 0000196030024476 14 Credit du Maroc France Ville - Casablanca

022988325



مصحّة القلب الدار البيضاء الوازيس
CLINIQUE DU COEUR CASA - OASIS

Cardiologie / Cardiologie Interventionnelle / Radiologie Vasculaire Interventionnelle

Coro-Scanner / VCT 64 barettes
COMPTE RENDU D'ANGIOPLASTIE DE L'IVA ET DU
TRONC DIAGONAL

Patiente : GHERRABI NAIMA
Née en : 1954
Date : 27/11/2013
Médecin : Dr M.SOUALY

TECHNIQUE

Seldinger 6F, cathéter guide JL4, guide BMW au niveau de la diagonal et de l'IVA.

On réalise un stenting direct sur l'IVA, il s'agit d'un stent actif **Resolute Integrity de 3.5/18 mm**.

Impactée à pression haute, l'endoprothèse est bien déployée, la sténose est levée, avec un bon résultat final.

On réalise ensuite une angioplastie au ballon du tronc diagonal, à travers les mailles de l'endoprothèse. Après l'angioplastie, la sténose persistante reste importante.

On décide donc, la mise en place d'une endoprothèse. Il s'agit d'un stent actif **Xience V de 2.5/8 mm**. Impactée à pression haute, avec un bon résultat final.

AU TOTAL

Bon résultat d'une double angioplastie de l'IVA et du tronc diagonal, avec mise en place de deux endoprothèses actives.

Dr M. ALLAOUI

Dr. Mohamed ALLAOUI
- CARDIOLOGUE -
20, Rue France Ville - Oasis
Tél : 0522 98 07 06