

mère
2189

FICHE MEDICALE D'ADMISSION

ADHERENT - CONJOINT - ENFANT

NOM : AKATOU Prénoms : Najat

Date de naissance : 5- XII- 59 Sexe : F

PHOTO

Date

08 FEB 1977

Médecin

D^r BOUJBAR

Ex. Clinique : Poids 49,500

Coeur N!

T. A. 1317

Ap. resp. RAS

Ap. dig. Ras

Urines | A 0

| S 0

Hernies Neant

Râte Nk

Varices ✓

Réflexes Nx

Ex. Complémentaires :

Antécédents :

17 DEC, 1987 Ectropion ulcéreux. myopathies ulcéreuses
boursinables. Hôpital. Dr. AKATOU

un ch.

6/11/11 Aes p 112 Hm2

28/9/02

Bic

23/10/01 Acute ffe + Etes

20/11/02

13/11

surveillance Reels'uel

14/9/02

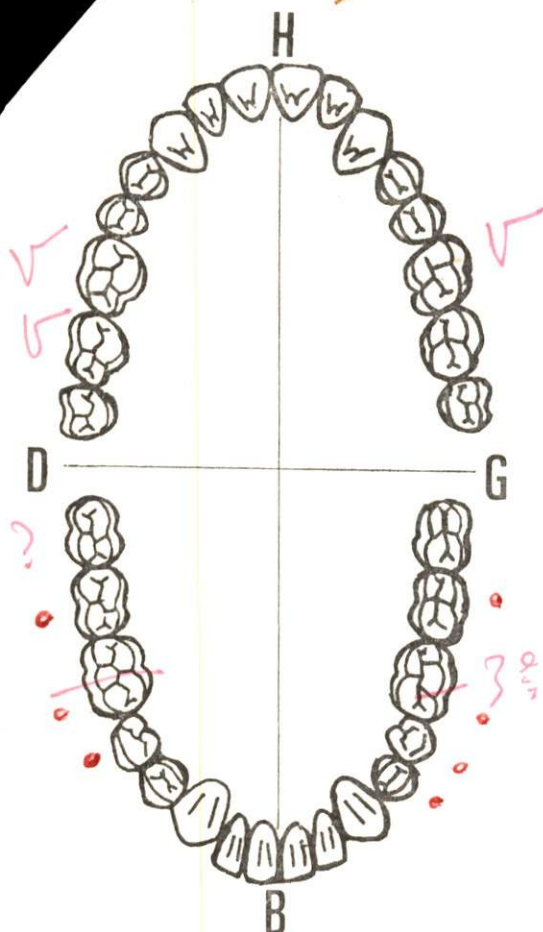
TSM

VISITE D'ADMISSION - CONTROLE DENTAIRE

8 FEB 1972

OBSERVATIONS :

Lolycanig
Aucun pain en bouche



Dates	Actes	Observations
6/8/80	Accend	haut 4 dents (D165) ⁷⁸ 157
2.10.84	Accend	bas 4 dents (D165) ⁷⁸ 157
		{ e2v 51; 15; 41 (D75x2)
		{ Richman sur 12; 13 (D75x2)
		{ Adjuvants de 2 dents sur 5 ne pl/m'klijin p30
26.2.85	Accend	du 2.10.84 exclusif
		(4 8 1 2 3 5) TR + obt. waxes; 21 Pml; 18 Cxtr; 175 Cxtr;
		3172 obt. cr; 41 obt. waxes; 31 Cxtr; 2 détartrages
25.11.87	Accend	haut Plq m'klijin + 5 dents (D170)
7.9.94	Accend	bas 13 → 23 e2v 8)
		Plq m'klijin bas + 7 dents
30.11.94	Accend	c2v 15; c2v 31; c2v 41

16/9/02: is here blackline 6 → Echuffe
18/9/02: Echuffe covered

19/8/02 Edo Cerro

4/10/02 Echo Creek + Reno

$\frac{9}{7} \cdot \frac{1}{3}$

Selt

Kern

$= d = +5 (+1 \text{ bis } 0^\circ)$

$O_6 = +5 (+1, 25^\circ / 120^\circ)$

$\log_{10} - +6 \cdot (+1) \approx 0^{\circ}$
 $\log_{10} - +6 \cdot (+1) \approx 170^{\circ}$

19/4/23 7m ceeble cyle

6/02/04 New the Sea 1000

17/2/04 Nephilopsephus sei

2013104
Cyril
Schulze
Dennis

17/05/04: Accord.

$\frac{2}{18} \frac{1}{6} \frac{1}{12}$
 $\frac{1}{18} \frac{1}{6} \frac{1}{12}$

9/9 on both $ON = \pm 5 \begin{pmatrix} +1, 10^\circ \\ -1, 50, 170^\circ \end{pmatrix}$ (add $\pm 2, 10$)
 $OG = \pm 5 \begin{pmatrix} +1, 50, 170^\circ \\ -1, 10^\circ \end{pmatrix}$

Mardi 10/09 18h30 - 19h30 : 3ème FIM

23/11/24 I am the ki

7/12/00 subal - Modelle Aeller Kzo
18/11/01 10 Trainer by date 75
6

15/02 OC 12-11-22 8D20 Rx 2 pers
 10/11-12-13 3D40 4Kx Ag
 Bond f. 2cm 15 → 11
 21 → 25 12D00
 44 43
 2cm 33 D20 (2HHL1)

22.7.02/ Shellite (max de 4 dents D120 + D45 = D165
 s (max de 7 dents D120 + D60 = D180.

21/2/05 Li three verblee L. Lee K100 up
 7/1/05 hells OD = +5 (-1, 10°) / add +2
 OD = +5 (-1, 10 a 10°)
 12/7/05 20 felle AS G

18/10/05 6 Vire
 18/10/05 10 felle AS felle

24/1/06 Melle Thedi el Ede TM
 13/3/06 K80 up

18/5/06 hells OD = +5 (-1, 10°) / add 1, 10°
 OD = +5 (-1, 10 a 10°)
 7/6/06 Anti f. Lee + other felle

15/8/06 ANL K40

8/10/06 Suwol occurs carcinocervical.

23/1/07 1st for Chobshin x hrs du 16/11/06

15/2/07 1st (Lwothpyrox) + felle by (x 3 times) du 12/1/07

Suite

FICHE MEDICALE D'ADMISSION

☐ ADHERENT ☒ CONJOINT ☐ ENFANT



Nom : Naatoufi Prénom : Najia
Matricule : 2189 Date de naissance : _____ Sexe : F

Date 13/03/07 Médecin _____

Ex. clinique : Poids _____ Urines [A _____
Coeur _____ S _____
T. A. _____ Hernies _____
Ap. resp. _____ Râte _____
Ap. dig _____ Varices _____
Réflexes _____

Ex. complémentaires : _____

Antécédents : _____

13/3/07 OB = + 6,50 (-1,50, 110)
OB = + 7,00 (-2,00, 120)

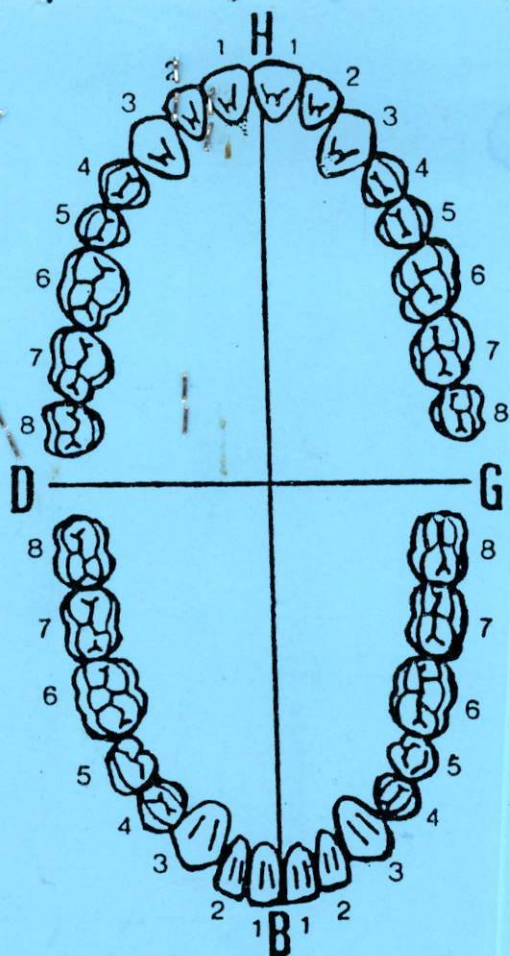
5/6/07 Goudys - 1 Bole X + Ed Rappin st
→ H

12/6/07 + HT Béchirée les + les R
Halt H

8/10/07 off dysphagie - Bole obs + Bole leg - H

13/11/07 Bole Béchirée se
14/11/07 Bole dysphagie Béchirée X pour TH
30 de H3/18 R + HT Goudys
23/1/08 R

OBSERVATIONS:

[illegible]

29/4/08

Bl day + edes to R

9/7/08

Put + up success by 10/10

de 9/7/08

4/8/08

For Ben feed

9/9/08 - Gohik - edes - R

- Ben by

11/9/08

ed + 6/10 (-1, 10, 50)

08 + 7 (-1, 2, 3, 30)

11/12/08

off Ruchik - Ben by - R

13/1/09

Yonke + Ruchik - Ben by - R x 3

9/8/09

Don reader

6/12/08

7/8/09

off Ruchik + 8/1 R

2/9/09

off + 15/8/3 30 R

12/10/09

off Ruchik - Muni - Ben by - R

5/11/10

Edo Muni

9/2/10

off Ruchik - Ben by - R

29/6/10

for - 83

28/9/11

for - 83
for - 83

Suite (3)

FICHE MEDICALE D'ADMISSION

☐ ADHERENT ☒ CONJOINT ☐ ENFANT

Nom : MAATOUCI Prénom : NASSIA
 Matricule : 2189 Date de naissance : 07/12/89 Sexe : F

Photo

Date

Médecin

Ex. clinique : Poids
 Coeur
 T. A.
 Ap. resp.
 Ap. dig.

Urines [A
 S
 Hernies
 Râle
 Varices
 Réflexes

Ex. complémentaires :

Antécédents :

20/11/00 H pour Dermopig + Echinoc
 26/01/01 D + Abol H en 04/07/11 + Bg Abol
 le 02/11/11 + BB -

22/6/11 A/H Digestif H en 8/6 + BB

21/8/11 Dermatos PNR -

26/08/11 Dermatos PNR
 BB en 30/6/11

05/10/01

① Kies H. Su 27/9
② Kuppelgipsstein H. Su 14/9
Je 3 Stk.

Rec from BB.

(1) Demote OKH Self PNR
(2) Replethia H in 26/12/17

Reaction 4/8/8

Colopetia H on 16/03 + BB

Colopetlic H. in 16/03 + BB

3. MAI 2012

① $\begin{pmatrix} \text{OD} \\ \text{OG} \end{pmatrix} + 7 \quad \text{add} + 2.50$

② Aff Dispositive Recht

Dermatome oft Ref PN/R

Oh echo abt + hoooleeeent
(stealox hepatifera, Oteus abo)

① Alt. Infektion Hm 29/08
② " " BA 1/09

BB Jan 1/09

02 NOV 2012 D Mid Hyzoid H 28/10

① Dr. Ashu Bhoj RAS H. S. B. M.

① *E. phthalis*

27 DEC. 2012

- ① Divalito H du 20/12
- ② Colophonie H du 19/12

04 FEB. 2013

- ① DM'D H du 22/11 + 133
- ② Eho / Namog
- ③ H du 28/11/12

03-04-13 OK IRR Rock, (Backlog)

25 JUL. 2013

- ① OD + 6
- ② OG + 7 add + 450

③ All digsture Ehuap Ahl.
H du 8/7

29 OCT. 2013

Dt Ahl. Lon Pec (Dipite an Jh)
OK Jon H du 5/10 en Dec. 2

04-01-14 OK RIN G + has been t
rejet mte - (03-01-14)

08 JAN. 2014

for Colonologie

20-01-14 OK mte (03-01-14) opt PC
de m

26 FEB. 2014

Dt epistolographie, H du 8/02/14

25 MARS 2014

pastite change H du 20/02/14

91-E

FICHE MEDICALE D'ADMISSION

☐ ADHERENT ☒ CONJOINT ☐ ENFANT

Photo

Nom : M^{me} MAATOUQUEI Prénom : NADIA
Matricule : 02189 Date de naissance : Sexe : F

Date

Médecin

Ex. clinique : Poids

Coeur

T.A.

Ap. resp.

Ap. dig.

Urines

A

S

Hernies

Râte

Varices

Réflexes

Ex. complémentaires :

Antécédents :

06 JUIN 2012

PCC Ann BB

24 JUL 2013

Dysposic

25 Nov 2015

sténose BB br 26/10

15 Avril 2016

Ad Augstine H + BB le 05/04
OK Anal PNR

07 Nov 2016

Ad H Namouze Bilag Nam
Colonette

0.5 km 2018

15/10/18
16/10/18 (27/9/18)
16/10/18

31 Oct 2017: OK 20 Science King
Cenica-Luna-Lombare

03 Avri 2018: Manof + Eshop RPA

18-05-18 ou RPA by pepper + Colpa
thru C + Bk ex peraplo
ok rpb 03:10 Re Lerc
P. H. 36 P. H. 4P 100 g
xll + hooletu (15-03-18)

17 Sept 2018

P. Ec for RPA

20-09-18 ou P-C fho 156 RPA
(tr. in. Tr. in. RGO 0.00
ep. fresh p. e)

19-11-18 ou P-C RGO 100 g p. p.
colpa 100 g

12 Nov 2018

P. Ec for fho 100 g p. p.
100 g p. p. (15/10/18)

26-11-18 ou P-C fho 100 g p. p.
100 g (15/10/18) 0.01 UST
+ 0.01 g p. p. 100 g p. p.

10 4 Dec 2018

RPA - TON 100 g p. p. - 0.01 15/10/18

25/12/18 Validated 100 g p. p. RPA - 0.01 15/10/18
OK -



MUPRAS

Mutuelle de Prévoyance
& d'Actions Sociales
de Royale Air Maroc

FICHE MEDICALE D'ADMISSION

☐ ADHERENT ☒ CONJOINT ☐ ENFANT

2189

Photo

Nom : M. AIT OUCCHI Prénom : NATIA

Matricule : 2189 Date de naissance : 1959 Sexe : F

Date : _____ Médecin : _____

Ex. clinique : Poids _____
Coeur _____
T.A. _____
Ap. resp _____
Ap. dig _____

Urines [A _____
S _____
Hernies _____
Râte _____
Varices _____
Réflexes _____

Ex. complémentaires : _____

Antécédents : _____

15 SEPT 2014

① Aff. Q. J. H. G. on 5/6

② OD - 7

OG - 7 Q. J. H. G. + 2/3

16 SEPT 2014

Mano-fugie / Echop / R. H. H. H.

10 OCT 2014

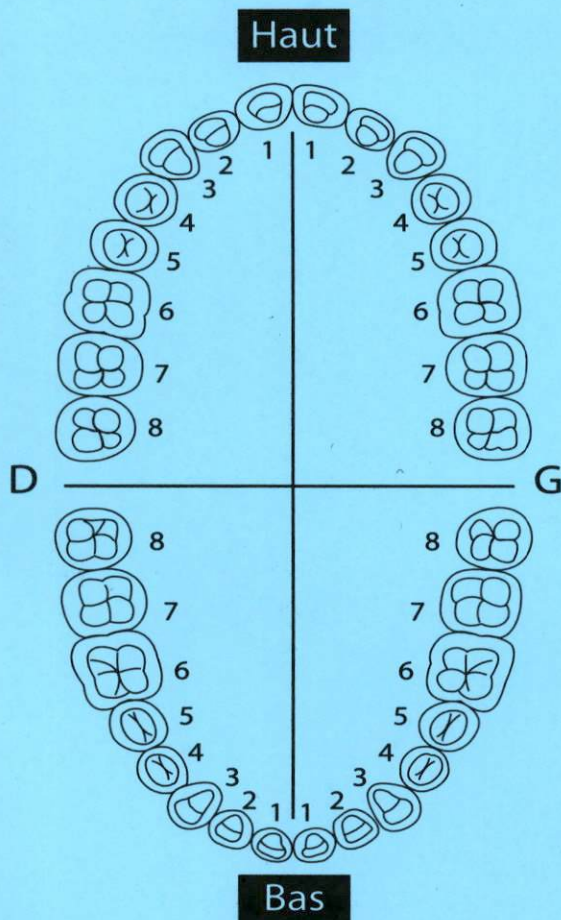
DNID H + BB on 1/09 Apr 3 D. H. H.

ACCORD MUPRAS : 11 NOV. 2014

Aff. Inf. H. H. H. H. + BB

VISITE D'ADMISSION - CONTROLE DENTAIRE

OBSERVATIONS :



Dates	Actes	Observations
17 Nov 2017 04 Nov 2017	Acc D32 (Bio+obt) 42 et Ext(43-44) Acc D680 Bridge Sel ^{ts} civ (12→23) et PAP valplast sur gel ^{ts} Paul (42 41 31 32 33) (Achtbaine) ANNu4	
	BRZ 216 Rx panor 1.11.17 17.11.17	
05 Dec 2017	Acc D32 (Bio+obt) 42 et Ext(43-44) et Acc D1080 BCN Sel ^{ts} (42→23) et PAP < valplast gel ^{ts} Paul (42 41 31 32 33) (Achtbaine)	
15 Janv 2018 01 Fevr 2018	BRZ 216 Rx panor 17.1.18 post	

24 DEC 2014

Dyspepsia H on 2/14/14

03 AUG 2013

Echog Namine Ganche - Rt + Glands

23 Nov 2015

OD + A, 25
OG + 8, 0 added + 2, 50

19 8 Sept 2017

PC from BB →

25-09-17

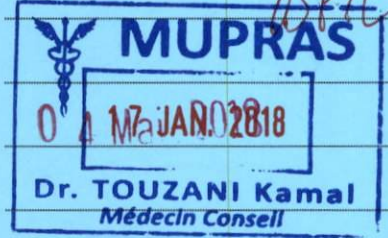PEC Bile - Rept R
Rept NR (copy PC to
MT → Stealose Repchp

27-09-17

on PEC Bile off Runch

01 Fevr 2018

Bla D32 + D1080 (Age 5-12-17)



OK K200 + phucolono Lys (phucol)
+ nechong 17

09/07/18

Reaction
RT 20 sec + polypet
fish + metallic

(ok for ~~hepato~~
film) = J 304
(polydamic) + Clips

22/08/19

PEC for BB (8/18/19)

13/08/19

Acids = Antrectomy for T. neuroendoc.
PEC for Lbro + ECH (pina MR)

20.05.19 on Rtn Neo see C₅ (16-05)
+ Echo Naeemo + Echo
abd pul (30.05-19)

30.09.19 on RVC Bile (gastro)

20/11/20 f EC / BS (slate?)
ok on lat

être sembler que l'entendement
ne peut être sembler que si l'entendement
repose sur quelque chose de réel et
qu'il n'est pas le cas.

En ce qui concerne l'Imagerie, l'Imagerie
des couleurs ne peut être véritablement
la source de la perception
selon le patient d'ailleurs
l'observation des couleurs ne
peut être véritable.

C/C. Polaire non visible
- l'Imagerie sera longue

montrer votre visibilité selon les
autres dents.

D^r LAHLOU Omar
Spécialiste des Maladies
de l'Appareil Digestif et
Chirurgie de l'Anus
54, Clinique Ghadi - Casablanca
GSM +06117-29-13

DOCTEUR LAHLOU OMAR

SPECIALISTE DES MALADIES DE
L'APPAREIL DIGESTIF

Foie, Vescule Biliaire, Estomac
Intestin, Hémorroïdes

ENDOSCOPIE - ECHOGRAPHIE
PROCTOLOGIE

Diplômé de la Faculté de Médecine
de Toulouse - France
Ancien attaché au C.H.U. de Toulouse
Ancien Médecin des F.A.R.



الدكتور لجلو عمر

اختصاصي في أمراض الجهاز الهضمي

و جراحة البواسر

(الكبد - المرارة - المعدة - الأمعاء - أمراض البواسر)

الفحص بالمنظار الداخلي بالأموح الصوتية

و جراحة المخرج

خريج كلية الطب بتولوز - فرنسا

طبيب ملحق للمركز الصحي الجامعي بتولوز سابقا

طبيب القوات المسلحة الملكية سابقا

Casablanca, le

6/3/09

Centre de vente de MATOUQUINASSIA
au colonel Nelly 2189

potentielle adhérence au Dr Benkroun pour
le Dr Norchi pour sténose l'opériser
sous bilan fistuleux et bilan
sur le motif de conseil d'avis, une échographie
est pratiquée pour suspecter une sténose
plus ou moins serrée.
un bilan pratiqué pour me confirmer
sur l'hypothèse d'obstruction mi-lentée
ou la NASH
Le Dr Benkroun et Norchi test me peut plus

File = 2189



DECLARATION DE MALADIE CHRONIQUE (✓)

(A adresser au médecin conseil de la MUPRAS sous pli confidentiel)

A remplir par le praticien	
Je soussigné:	Docteur Mohamed JELLAL Ex. Assistant C.H.U. St Louis Paris 24, Rue de Bagdad - CASA TEL. 0522 22 78 183
Certifie que Mlle, Mme, M :	Naakouh. Nayia
Présente	Diabète type 2 + Hypertension
Nécessitant un traitement d'une durée de:	A vie
Dont ci-joint l'ordonnance:	
(A défaut noter le traitement prescrit)	

(✓) : Valable 3 mois

Contact: 05-22-22-78-14 Fax 05-22-22-78-18

Docteur Saïd GZOUli

Médecin Assermenté
Expert près les Tribunaux

الدكتور سعيد الغزولي

طبيب محلف
خبير لدى المحاكم

Casablanca, le 18 SEP 2017

الدار البيضاء، في :

Je soussigné, le Dr. SAÏD GZOUli, qui présente une collègue hepatologue avec sursisement. Et l'échographie révèle une importante stéatose hépatique, d'où la prescription de nombreux biologies sanguines.

60, Route Moulay Thami (à côté de la Polyclinique Hay Hassani), Mazola - Hay Hassani - Casablanca
Tél. : 05 22.90.70.88: الهاتف - Fax : 05 22.90.97.66 : الفاكس - E-mail : gzoulisaid05@menara.ma

mb 20189

Professeur Nadia BENISSA

Ex-enseignante à la faculté de médecine et de pharmacie de Casablanca

40, Rue des hôpitaux

Tél : 0522 47 06 05 – Fax : 0522 47 59 47

E-mail : nadiabenissa@hotmail.com

Nom et prénom du patient(e) : DADOUKH NAJIA

Nom et prénom de l'opérateur : PR BENISSA NADIA

Date d'intervention : 10/12/2018

Diagnostic : Gastrectomie des 2/3 sur tumeur carcinoïde de l'antre
avec curage ganglionnaire

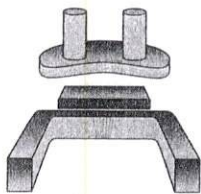
[Signature]

Compte Rendu Opératoire :

- Sous Anesthésie Générale, insufflation du pneumopéritoine
- Introduction des trocars
- L'exploration après repérage fibroscopique retrouve une tumeur postérieure de l'antre gastrique qui été repérée
- Décollement colo épiploïque par la pince Harmonic
- Décollement du petit épiploon section, du duodénum par l'échelon passant à 1cm du pylore
- Ligature section du pédicule coronaire stomachique
- Ligature section des vaisseaux courts de l'estomac
- Section de l'estomac par la pince GIA 80
- Anastomose gastro jéjunale mécanique par l'échelon 60
- Curage ganglionnaire D1/2
- Vérification de l'hémostase
- Mise en place d'une sonde de Salem trans anastomotique

- Extraction de la pièce gastrique à travers une incision de 4cm sous ombilicale
- Drainage par sonde de Salem en sous hépatique droit
- Fermeture plan par plan des orifices des trocars

Professeur BENISSA
CHIRURGIEN
11, rue des Moutons
B.P. 10000 Casablanca
Tél. 04 77 24 11 11



Laboratoire de Pathologie du Centre

Dr. Nouhad BENKIRANE

Pr. Laïla LARAQUI

Casablanca, le 24/10/18

Nom & Prénom : Mme DADOUKH NAJIA
Laboratoire : PATHOLAB
Réf. : 18H10549

Parvenu au laboratoire le : 22/10/18

Organe ou siège du prélèvement : Estomac

Renseignement(s) clinique(s) : Age : 58 ans

Lésion ulcérée gastrique d'aspect invasif

Tumeur neuro-endocrine bien différenciée

1 bloc+ une lame

ETUDE IMMUNOHISTOCHIMIQUE

Anticorps utilisés	Cellules néoplasiques	
	Intensité	%
Anti Cytokératine 1/3 Clone : AE1/AE3	+++	100%
Anti Chromogranine Clone : DAK-A3	+++	100%
Anti Ki67 Clone : MIB1	+++	15%

Conclusion : Profil immunohistochimique d'une tumeur neuro-endocrine de grade intermédiaire (bas grade : Ki67 à moins de 2% - grade intermédiaire Ki 67 entre 3 et 20% - haut grade Ki67 supérieur à 20%).

Dr. BENKIRANE Nouhad
ANATOMO - PATHOLOGISTE
52, Boulevard Zerkouni
Tél. 22.51.31 - 22.51.34
32.50.90 - Fax: 22.50.90

Dr. Mohammed Jalil BENKIRANE

Spécialiste en Hépatogastro Entérologie

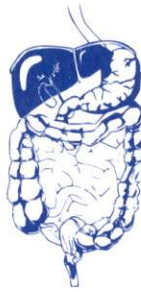Diplômé de la Faculté de Médecine de Paris

Ancien Attaché au CHU Bichat (Paris) et à l'Hôpital de Poissy

Foscopie Coloscopie - C P R E

Echographie Digestive
Nutrition

Membre de la Société Française de Gastro-entérologie



الدكتور محمد جليل بنكيران

إختصاصي في أمراض الكبد والجهاز الهضمي والبواسير

خريج كلية الطب بباريس

ملحق سابق بمستشفيات باريس

الكشف بالمنظار

الكشف بالتلفزة

عضو الجمعية الفرنسية للجهاز الهضمي

Casablanca, le : 16/11/14

NAME HATOUNE MAGA et son mari pour
un Neo su sein pour traitement
avec stectose hepatique digestive
opant occasionnellement d'hyper
hypercholestérolémie un traitement
au long court et surveillance
de son stectose et bilan hépatique
par son hépatologue

Dr. BENKIRANE MED JALIL
HEPATO GASTRO ENTEROLOGUE
13, BD. AIN TAOUJTATE - CASA

Mme MAATOUQUI NAJIA

DR CHERFI BEN MOUSSA

REF / BAA 49 / 06 /

SCINTIGRAPHIE OSSEUSE :

Examen totocorporel, réalisé 2 heures 30 min après
injection IV de 20 mCi de HMDP marqué au Tc 99 m.

- Discrète hyperfixation en projection du processus coracoïde droit et de l'articulation sterno-claviculaire homo-latérale d'allure dégénérative.
- Un foyer d'hyperfixation intense maxillaire supérieur d'origine dentaire.
- Ailleurs, distribution homogène symétrique du traceur.
- Absence d'argument scintigraphique franc évocateur de localisation osseuse secondaire.

CASABLANCA LE 06 / 05 / 2006



111, شارع أنوال (فليكس فور سابقاً) حي المستشفيات - الدار البيضاء -

الهاتف 022 86 09 35 / الفاكس 022 86 41 33 - 022 86 41 33

111, Bd Anoual (Ex Felix Faure) Quartier des hopitaux - Casablanca

CABINET DE PATHOLOGIE - DOCTEUR HAMAMSI M. TAOUFIK

ANATOMOCYTOPATHOLOGISTE

DIPLOME DE LA FACULTE DE MEDECINE DE NANCY

CASABLANCA, LE 13/09/2010

RECU LE : 08/09/2010

AGE : 51 ANS

ORGANE : Induration à l'union des Q.I du sein gauche :

M^{me} / M^{lle} / Mr / Enf : DADOUKH NAJIA EP. MAATOUKI

PRESCRIPTEUR : DOCTEUR WIDADI

REF : 1/10/09/070

antécédent de carcinome canalaire infiltrant en 2004 :

récidive ?

EXAMEN HISTOPATHOLOGIQUE

Pièce d'exérèse orientée mesurant 5cm dans le sens vertical 2cm dans le sens horizontal et 4cm dans le sens antéro-postérieur.

A la coupe on retrouve une formation nodulaire partiellement calcifiée siégeant au niveau de la partie profonde du pôle supérieur et mesurant 1cm de diamètre d'aspect étoilé et à contenu légèrement friable. La limite profonde de ce foyer est douteuse.

Cependant les multiples coupes effectuées au niveau de cette lésion montrent essentiellement un large foyer calcifié hétérogène friable entouré par un stroma scléro-collagène hypertrophique tantôt pratiquement acellulaire tantôt dissocié par des éléments inflammatoires histiocytaires et macrophagiques parfois représentés par des cellules géantes résorptives. Cette stroma-réaction hypertrophique est entourée par un tissu adipeux contenant de rares formations lobulaires et canalaire d'aspect banal.

Il n'a pas été observé de caractères suspects.

CONCLUSION : Lésions scléro-collagènes calcifiées cicatricielles résiduelles dépourvues de tous caractères lésionnels prolifératifs.

Docteur HAMAMSI M.T

L.A.C.P.
Dr. HAMAMSI M.T
82, Rue Moussa Ibrou Noussair
Tél : 022.26.84.03 / 20.24.30
Fax : 022.20.24.31 - CASABLANCA

DR. MOHAMMED JALIL BENKIRANE

Spécialiste en Hépatogastroentérologie

Diplômé de la Faculté de Médecine de Paris

Ancien Attaché au CHU Bichat de Paris et à l'Hôpital de Poissy

Diplômé en Endoscopie Digestive : Fibroscopie - Coloscopie - CPRE

Diplômé en Echographie Digestive

Diplômé en Nutrition

Membre de la Société Française de Gastro-entérologie

18/11/2018

الدكتور محمد جليل بنكيران

اختصاصي في امراض الكبد، الجهاز الهضمي و البواسير

خريج كلية الطب بباريس

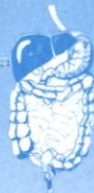ملحق سابق بمستشفيات باريس

مجاز في الكشف بالمنظار

مجاز الكشف بالتلفزة

مجاز في وقاية وعلاج أمراض التغذية

عضو الجمعية الفرنسية للجهاز الهضمي



77 MAANOURI WATIA

Casablanca, le 13.11.18

Demande de Prise en
Charge pour polypectomie
par voie endoscopique
avec mucosectomie
d'un polype fongique
Référé à base large.

K. 100

infirmité
+ absence
+ 2 clips

MUPRAS

16 NOV. 2018

ACCUEIL

22 Nov 2018

BENKIRANE MED JALIL
GASTRO-ENTEROLOGUE
TAJATE - CASA

Professeur Nadia BENISSA.

Ex-enseignante à la Faculté de Médecine et de Pharmacie
de Casablanca

Chirurgie Générale - Chirurgie des Cancers
Chirurgie Digestive - Chirurgie Coelioscopique
Chirurgie de L'Obésité

الدكتورة نادية بنعيسى

أستاذة سابقة مبرزة بكلية الطب والصيدلة
بالدار البيضاء
الجراحة العامة - جراحة السرطان
جراحة الجهاز الهضمي - الجراحة بالمنظار
جراحة السمنة

Casablanca, le 19/11/2018

Mme Nastouqui Nafis

Constaté 2/3 de
2ème mou fibre jf de

pro 2.862 ffs

- RA: 45 + creche
- GIA = 80
- Recherche = échelon (60)

Sus. I
Lys chombr

40. Zénque - زاوية زنقة كرو بروي الطابق الثاني - الدار البيضاء

40, Rue des Hôpitaux - Angle Rue Gros Breuil, Résidence les Roseaux 2ème étage - Casablanca

Tél. : 0522 47 06 05 - Fax : 0522 47 59 47 - Gsm : 0661 76 80 06 - E-mail : nadia.benissa@hotmail.com

me 289
s.nasrallah

a classer

De: Saâd AGOUMI <saad.agoumi1@gmail.com>
Envoyé: vendredi 30 novembre 2018 09:34
À: SARA. Mupras RAM Mutuelle
Objet: Re: PEC

Contre visite de Madame Najia DADOUKH

Patiente âgée de 59 ans, avec un antécédent de cancer du sein pris en charge en 2004.

Dans le cadre de suivi régulier pour des gastralgies et une stéatose hépatique, est pratiquée une fibroscopie LE 15/10/2018, qui révèle une petite masse douteuse au niveau de l'angulus. La biopsie montre un processus néoplasique, qui nécessite une gastrectomie.

Toutes les pièces médicales justificatives ont été présentées à la contre visite. Elles sont conformes au diagnostic et justifient la conduite à tenir

Conclusion : Demande de prise en charge justifiée. A accorder

K200

Dr S. AGOUMI
Médecin contrôleur

Le ven. 30 nov. 2018 à 11:20, s.nasrallah <s.nasrallah@mupras.com> a écrit :