

MUTUELLE

N° Mle

7649

FICHE MEDICALE D'ADMISSION

ADHERENT - ~~CONJOINT~~ - ~~ENFANT~~

NOM :

BOULBALAH

Prénoms :


Rachid

Date de naissance :

1962

Sexe :

M.



Date

07 AVR. 1989

Médecin

Doc M. BOULJIBAY M.

Ex. Clinique : Poids

54 kg.

Cœur

Normal

T. A.

14.7

Ap. resp.

/RAS-

Ap. dig.

Urines

A

0

S

0

Hernies

Néant

Râte

RAT

Varices

Néant

Réflexes

RAT

Ex. Complémentaires :

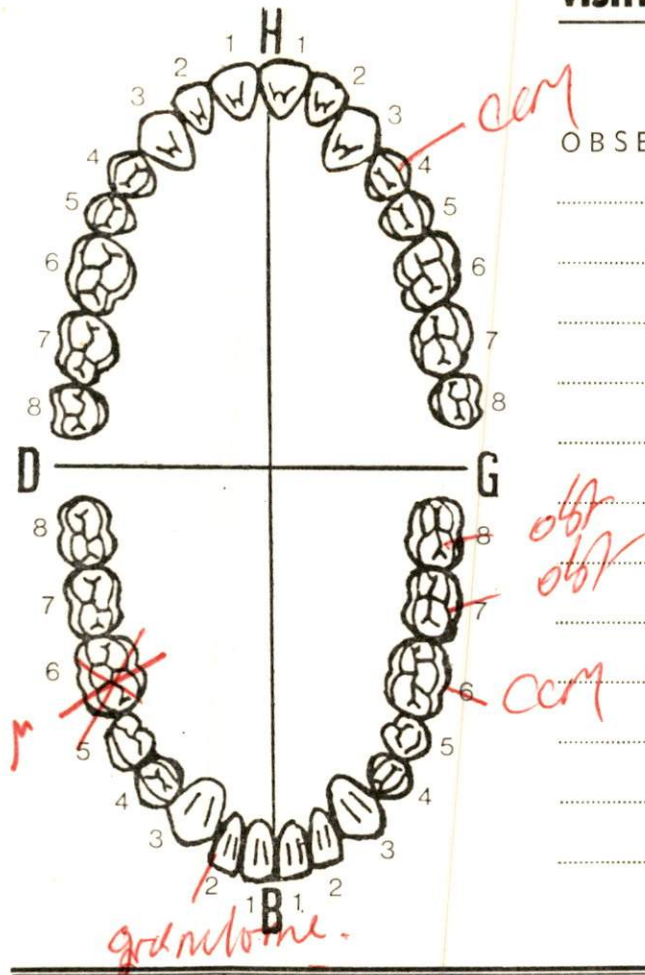
Antécédents :

04/11/01
11/11/02
AL + 1, no of + LB-

1/7/8
11 kee' deuil

05/08/01 @ Lohop + 12/07 + BB du 14/07
@ mologie + Echop + BB + Echop

VISITE D'ADMISSION - CONTROLE DENTAIRE



OBSERVATIONS :

POEB. C.π.

Ra du 11-04-08

Dates	Actes	Observations
05.08.92	Inc. 38. 08. 212 - 215 215	(Dr Legendre) Anti-
04.08.92	8-16-7-8 512 - 614 212 212	(Dr Nougaret)
	215 215.	
31/10/00	215 + 37-37 2110	
16-5-00	215 + 37-38-47 3110	
25/10/02	61 6110 + 24D22 + 36 2128 + 21/12-412	
	87/578	
	+ 312 D7 + 215 + ccm/ 24-86 2120 (MARTINIK)	
30 SEPT 2005	21 212 + 212 215 + 215	

27/9/11 HTA H su 11/08

- 2 JUL. 2012

Démotivé OKH Ref PNR

5 - AOUT 2013

Démotivé OKH Ref PNR
le 07/08

28. FEV. 2014

ODG + 2,50 (VP)

26 MARS 2014

H bancaire + Depressions Lij Hong

25-06-14 Oll Rtn

① 25-03-14) Douleur B-banc
echo abd (28-03-14) +

Urologie (26-03-14)

② Pleurésie (abd - Colicite Hsu
06-03-14)

③ Colicite Hsu + Colicite Hsu
+ Bbanc + Colicite Hsu - 05-08-14

25 JUIN 2014

① Colicite Hsu 4/08 + Bb

Colicite virtuelle (assulacis
Rt + Pannous Scar. Hsu)

② HTA

JRTT ~~stoppage~~ de Hsu
Contrace

17 0 Oct 2015

H su 13/08

07 MAI 2008 42 ext D6

26 MAI 2008 panora 216

29/12/10 peno 216 + e det D12
11-21 TR 248
EC + ECM / 11-21 2440 + 24120

11 FEB. 2013

Acc D188 Dia. obt (43, 44, 45, 47, 33, 34, 37)

et Ext (31, 32, 35, 41) Del

11 FEB. 2013

Acc D1300 BCR 13015 (37 → 47) (AFFAR)

11 FEB. 2013

BPR 216 RX Panar Preoperat

04 SEP. 2013

04 SEP. 2013

BPR 216 RX Panar Post operator
et BPR D188 + D1300 (Acc 11-2-13)

18/08/14 Demolito H Su Mdu/14

29 Octo 2015 BPR D4 Cms (AFFAR)

11.05.16 su RFR lucky

VL 00 = +1,00

OG = +0,75

VP add 006 = +2,95

11 Août 2016

Echec Alus Nls 4077 Alus

12 5 Nov 2016

BPR H le 30/06

Dalé - Hospital - (01-03/10/16)



MUPRAS

Mutuelle de Prévoyance
& d'Actions Sociales
de Royale Air Maroc

FICHE MEDICALE D'ADMISSION

☐ ADHERENT ☐ CONJOINT ☐ ENFANT

Photo

Nom : BOULBALAH Prénom : RACHID

Matricule : 7649 Date de naissance : 1962 Sexe : M

Date : _____ Médecin : _____

Ex. clinique :	Poids _____	Urines	[A _____ S _____
	Coeur _____		
	T.A. _____	Hernies	_____
	Ap. resp _____	Râte	_____
	Ap. dig _____	Varices	_____
		Réflexes	_____

Ex. complémentaires : _____

Antécédents : _____

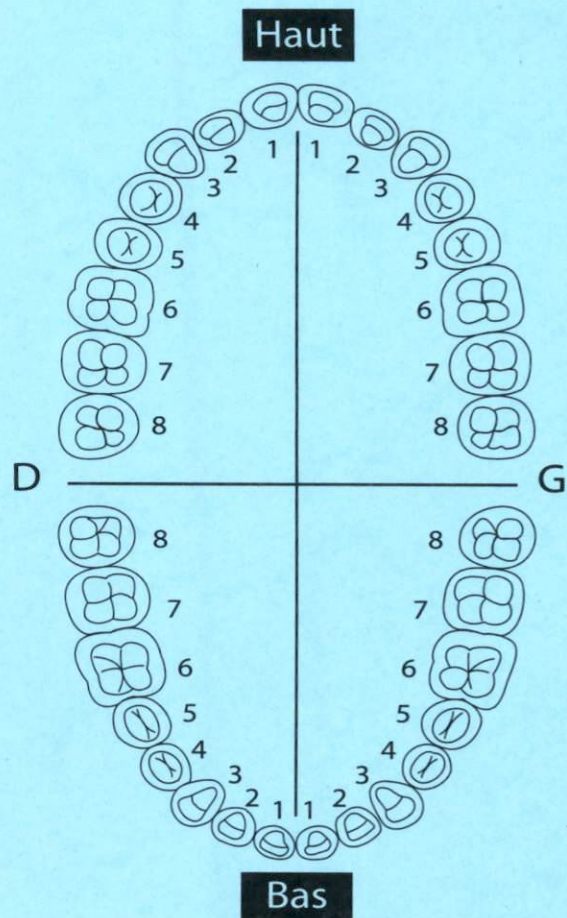
09/01/89 ulcère bulbaire sténosant
PEC Hospitalisé
(dr) (28/08/89)

06/09/89 — CN CV → mal conduis-
ok orj'USI + orj'CAN
(ulcère faciale définitive)

ACCORD MUPRAS : _____

VISITE D'ADMISSION - CONTROLE DENTAIRE

OBSERVATIONS :



Dates	Actes	Observations
25 Mai 2017	Acc D50 Bio (16, 12, 11, 21, 22) et Acc D700 IC (16, 12, 11, 21, 22) ⊕ 5 CCN (16, 12, 11, 21, 22) (AFFAR)	AN Nul
05 Octo 2017	Acc D90 Bio obt (15, 17) et Bio (12, 11, 21, 22) ⊕ Ext 16.	
05 Octo 2017	et Acc D1580 IC (12, 11, 21, 22) et 4 CCN (12, 11, 21, 22) ⊕ Bch (15 x 17) (AFFAR)	
22 Nov 2018	BIL 216 Rx Panor 15 to 18	
22 Nov 2018	BPN D80 + D1500 (Pas de bio et pas IC au 11) can Extrakte	

Nov 2018
12 9 Nov 2018

Acc D10 Ext 38

el Acc D280 (IC+CCN) 26. (AFAR)

15-2-19 BPR D10 + D280 (Acc 29-11-18)

22/06/19 PCC. Cronanograph

(Anger 7ix K)

→ OK du 19/06/18

17/9/19

1000

16/9/19



IRM (1 Tesla) - Scanner spiralé - Radiologie générale - Echographie - Doppler couleur - Mammographie
Ostéo-densitométrie - Radio Panoramique dentaire - Denta-scanner - Arteriographie - Radiologie interventionnelle.

Dr. AKIKI Mustapha

Spécialiste en Radiologie.

*Lauréat de la Faculté de Médecine
de Nancy.*

*Ex. Enseignant à la Faculté
de Médecine.*

Dr. BERRADA M. Az-el Arab

Spécialiste en Radiologie

*Ex: Enseignant à la Faculté
de Médecine.*

Dr. BELHOUCINE Abdelfattah

Spécialiste en Radiologie

*Lauréat de la Faculté de
Médecine de Marseille.*

CASABLANCA LE :26/11/2004

NOM ET PRENOM
MEDECIN PRESCRIPTEUR

BOULBLAH RACHID
PR. HAMDANI ABDELKRIM

LAVEMENT BARYTE

- Progression normale de la baryte jusqu'au bas fond coecal sans obstacle décelable.
- Absence de lésion organique au niveau du cadre colique comme en témoigne la conservation du liséré pariétal et l'homogénéité du relief muqueux..
- Les haustrations coliques sont multiples de disposition asymétrique.
- Coecum de volume normal sans empreinte pathologique.
- Dernière anse iléale non étudiée .

Conclusion :

Lavement baryté révélant des anomalies fonctionnelles à type de côlon spastique sans lésion organique radiologiquement évidente.

Confraternellement
Dr. AZ-EL-ARAB BERRADA