

765204

20489
5204

MUTUELLE

N° Mle

5204

FICHE MEDICALE D'ADMISSION

ADHERENT - CONJOINT - ENFANT

NOM : TAHIRI JOUTEI HASSANI Prénoms : Naïma
née BERRADA
Date de naissance : 1939. Sexe : F

PHOTO

Date 28 OCT 1983

Médecin Dr. BOUJBAR

Ex. Clinique : Poids 65 Kg
Cœur RAS
T.A. 14/8.
Ap. resp. N! clqf
Ap. dig. RAS

Urines { A 0
S 0
Hernies Néant
Râte Nle
Varices —
Réflexes Nx

Ex. Complémentaires :

Antécédents : cicatrice médiane par césarienne

6-8-93 Proctus lésion colle 20 jours de
reduction H-CEMSETER

21/1/02 Depur + teTA 1-
w 9 Nov 01

4/1/02 Naïma Tahar petit

15/1/13 TMT laatste als 31/3/13

21/10/01 Ht HTA + dyslipidemie (-) beëindigd + behandeld

27/17/04 Ht HTA + Diabetes 3 maanden 1/7/04

128/10/04 OD + 1,80
OG + 1,75

16/6/05 Diabetes + HTA - 1 Ht

18/8/15 Edele + Boevenfel -> Acute FCU

22/11/06 TMT laatste HTA 11/11/06
als 3/11/06 3 maanden

6/6/08 Af omleren - Retinopathie HTA + Diabetes
- 1 maand - 1 Ht

11/12/07 Diabetes -, Beter leg -> Mann 9 + 11
22/07/08 OD < +1,20
OG < +1,20) 3/4 + 3

23/07/09 = OD (150° + 0,50) + 1,25 } Add + 3,00
OG (30° + 0,50) + 1,50 }

18/3/11 Rhinotomie 20/02/11

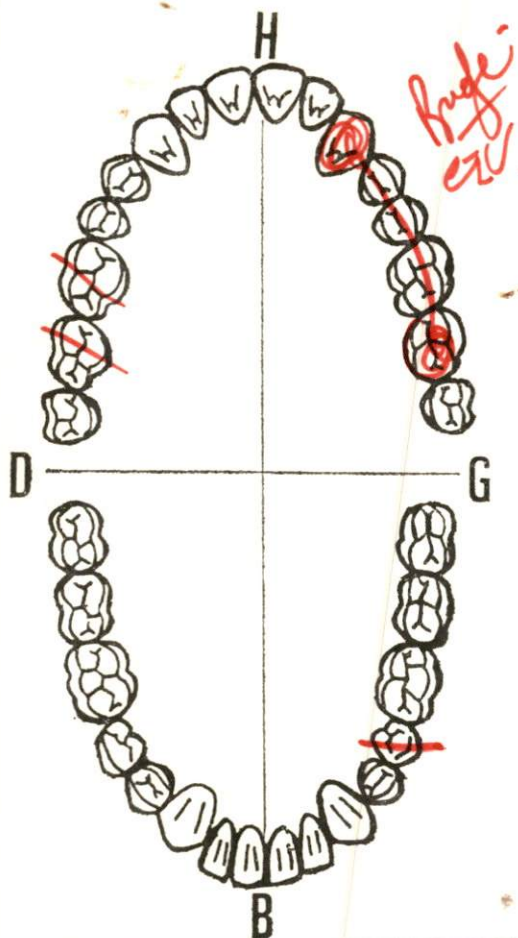
21/9/11 ① Echop Abd N^o 2 + BB
Ht 26/8/11
② Ht 7/08

22/10/14 Contacto Kizo
Vertigo ORL VNG (wideo
hyst.)

VISITE D'ADMISSION - CONTROLE DENTAIRE

28 OCT 1983

OBSERVATIONS:



*Brigitte
Cru*

Dates	Actes	Observations
24.11.88	<i>Amelioration de la denture</i>	<i>31.32.36.37. 41.42.46.47</i>
22.7.92	<i>fermeture de la denture</i>	<i>+ 7 dents 76 / 34567</i>
3/8/9	<i>stabilité denture D120 + D65</i>	<i>76 / 234567 (LAB2000)</i>

29/7/04

45 Mo

01 FEV. 2012

Ventuse H du 12/12/11

11/05/12 Diabète HTA H du 20/03/12

27-09-12 OK B. Lee + L. Leeceat p. G. R. H. f. (23-05-12)

09 OCT. 2012

HTA H du 8/09

12 NOV. 2012

Entorse piedet H
Accident sur la voie publique (selon
Déclaration)
fracture du piedet RT + HT

01/02/13 Diabète HTA H du 3/12/12

25 FEV. 2013

PEC pour IRM cérébrale/rhénane

12 MARS 2013

① Echographie W₂
② AH oculaire OCT / Angiographie

18 SEP. 2013

Diabète H du 20/06

5204

FICHE MEDICALE D'ADMISSION

☐ ADHERENT ☒ CONJOINT ☐ ENFANT

Photo

Nom : TAHIRI Gouti Prénoms : NAIMA

Matricule : 5204 Date de naissance : 1939 Sexe : F

Date

Médecin

Ex. clinique : Poids

Coeur

T. A.

Ap. resp.

Ap. dig

Urines [A
S

Hernies

Râte

Varices

Réflexes

Ex. complémentaires :

Antécédents :

23 DEC 2013

Début HTA H An 20/09

31 JAN 2014

HTA Début H An 04/11/14


04 SEPT 2014

HT ORL / Vésicule myxomateuse
Ranvier positif

-8 SEP 2014

OCT Acute OD
OCT 80

OBSERVATIONS:

[illegible]

10-11-14 see RFTN off ORL and ofra
+ impedance (11-09-14)
+ aspiro (03-10-14) + labent
(11-09-14) Osmos (Woolgyp
666)

-7 AVR 2015

HTA Diabète H du 09/01/15

03-07-15 RFTN eulorose dentelle - Cel C

-4 AOUT 2015

Reductat's chille 10/10/15

01-12-16 see RFTN lueky + OCT + XO
DL OD = (950-050) - 1,00
OG = (1000-100)
VF and 006 = +3,00

10 Fev 2017

HTA + Diabète H du 01/12

02-05-17 see RFTN HTA + Diabète H
Osmos (02-03-17)

08-08-17 see RFTN Diabète + HTA lueky
Osmos (10-06-17)

05-10-17 see RFTN HTA + Diabète - Verhys
lueky Osmos (12-09-17)
+ Bile (13-09-17)

120 Dec 2017

HTA Diabète le 11/12 RFTN

11 AVR 2018

15 a en (10/08/18)

12-2 Sept 2018

Pin - lueky bilot (10/03/18)
P.E.C pr prulleur auditive bilot

FICHE MEDICALE D'ADMISSION

~~ADHÉRENT~~ CONJOINT ENFANT

PHOTO

Nom : TAHIRI JOUTEI HASSANI Prénom : NAÏMAMatricule : 20489 Date de naissance : 1939 Sexe : F

Date

Médecin

Ex. Clinique : Poids

Coeur

T. A.

Ap. resp.

Ap. dig.

Urines

A
S

Hernies

Râte

Varices

Réflexes

Ex. Complémentaires :

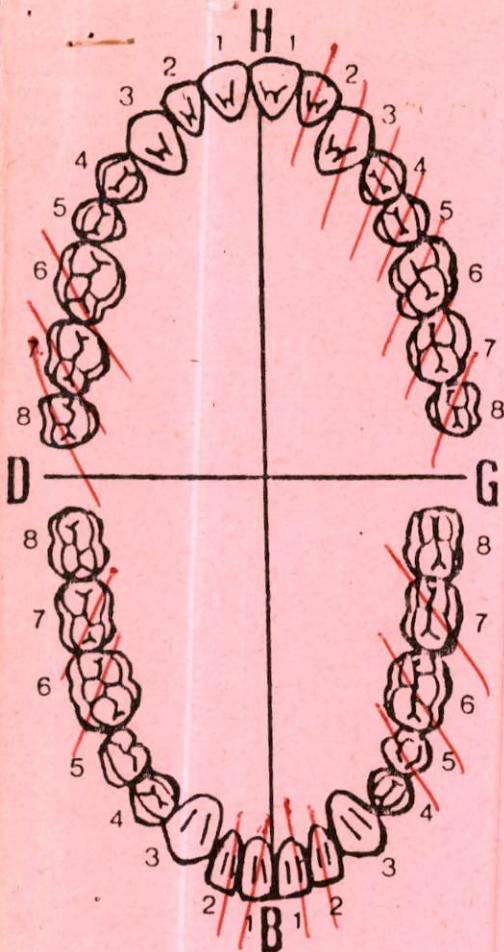
Antécédents :

83-12-11 OK VNC en ren h fe K60

08-01-12 OK cataracte K130 OG

VISITE D'ADMISSION - CONTROLE DENTAIRE

OBSERVATIONS :



Dates	Actes	Observations
18 OCT. 1996	F D + R 32 Ex 32	LBZL.
	d S H - 180 " B - 180	360
	Chirurgie: Sav Equilance 4 d'op. - 4120 = 80.	Anale
26/1/98	S Haut 8/11 Dno + Dcs S Bs 2/11 Dno + Dcs	(LABZOR)
31/8/00	Appt E de la 11 1/11 Dno	"
5/9/03	2/11	



Casablanca, le 14.07.2005

Dr. KOHEN SAID MOHAMMED

Mme. BERRADA NAIMA EP TAHIRI

COMPTE-RENDU

MAMMOGRAPHIE NUMERISEE :

L'examen a été réalisé en incidence de face, profil et oblique.

- Cette étude réalisée de manière comparative avec les clichés antérieurs montre toujours un résidu glandulo-conjonctif au niveau des quadrants externes aussi bien à droite qu'à gauche.
- La petite opacité ronde bénigne, visible au niveau du quadrant externe et sur le prolongement axillaire droit était déjà existante, elle n'a pas évolué.
- Il n'y a pas de calcification suspecte.
- Il existe des petits ganglions axillaires qui étaient déjà présents.
- Les quadrants internes sont gras, il n'y a pas d'opacité suspecte.

Conclusion :

Mammographie ne révélant pas d'anomalie (BIRADS 2).

COMPLEMENT ECHOGRAPHIQUE :

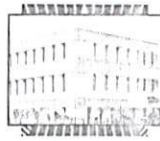
- L'ensemble de l'échostructure mammaire est normal.
- Au niveau des creux axillaires, il n'y a pas de ganglion suspect.

Conclusion :

Echographie mammaire normale.

Pr. H-ZEGHARI





Casablanca, le 12 juillet 2005

DR. M. KOHEN SAID

MME. BERRADA NAIMA EP. TAHIRI

COMPTE RENDU

RADIOGRAPHIE DES DEUX EPAULES FACE ET PROFIL :

- Déminéralisation osseuse diffuse.
- L'interligne gléno-huméral est de largeur conservée et les surfaces articulaires correspondantes d'aspect net et régulier.
- Sphéricité conservée de la tête humérale.
- Il n'est pas noté de calcification des parties molles sous acromiales.
- L'espace sous acromial est d'épaisseur normale.

Au total :

Radiographies des deux épaules ne révélant pas d'anomalie notable en dehors d'une déminéralisation osseuse modérée.

Pr. DADI BENMOUSSA

