

766 350

MUTUELLE

FICHE INDIVIDUELLE

R0265

N° M°

2667 | 0

Bénéficiaire : ADHERENT - CONJOINT - ENFANT

Nom LOUZI

Prénoms MOHAMED

Sexe M

Né le en 1941

à CASABLANCA

Photo

Rayé de la Mutuelle le

VISITE D'ADMISSION

MEDECIN CONTROLEUR

11/6/81 U. Indigène. Maladie rénale. Refusé

10/3/00 Insulte 2 appels Aekik

4/7/57 Maladie ID + HTA
TNT stupide Anesthésie

11/6/02 6 ans
Insulte onu (90° - 2,7m) + 0,5

18/6/03 TNT HTA
ou 19/12/03 3 ans. R + 2/V

28/12/03 TNT Insulte + HTA ou 3/10/03
+ 1/2/03

12/2/04 HTA Insulte + HTA

VISITE D'ADMISSION - CONTROLE DENTAIRE

5. 5.79 Acc. cov. $\frac{119}{4}$ 8180 + 1/1340.

Dents manquantes

Dents malades

Prise en charge soins

Dents saines (après trois mois) le

Dents malades 4^e au 12^e mois 20 0/0 le

13^e au 24^e mois 40 0/0 le25^e au 36^e mois 60 % le

Après trois ans 80 % le

Prise en charge prothèse

Dents non manquantes et saines (un an) le.....

Dents manquantes et dents malades (trois ans) le

OBSERVATIONS

15/8/57	Probele - HTA - 1 M - du 27/11/07
22/6/7	TUO HTA Leck 3m 23/8/7
7/9/7	TUO ¹⁰ Leck 3m xbl 20 4/9/7 R

380

FICHE MEDICALE D'ADMISSION

☒ ADHERENT ☐ CONJOINT ☐ ENFANT

Photo

Nom : LOUZI Prénom : DOHOMED
 Matricule : 380 Date de naissance : en 1961 Sexe : M

Date

Médecin

Ex. clinique : Poids	Urines [A
Coeur	
T. A.	Hernies
Ap. resp.	Râte
Ap. dig	Varices
	Réflexes

Ex. complémentaires :

Antécédents :

18/12/77 Insulte parfaite 2 malles
 5/2/08 - HTA → Echo Doppler Cardiac + Brachy
 → HT de 27/11/07

- Insulte → HT de 10/12/07
 - HT de 10/12/07 → HT de 10/12/07

14/8/08 HTA 140/90 24/3/08
 13/05/08 OD (90° - 1,25) + 0,25
 OG (90° - 0,70) + 0,75
 7/7/08 HTA 140/90 3/7/08

10 6 Aout 2018

HTA Diabète H. on 28/06

RAM

cahier 05

09 Octo 2018

OK K 130

12 Dec 2018

OK pour ordre du 22/10/18

23/06/19. ϕ ren.

Diabète ID - Ht. 3-ns
OK. - 28/03/19.

ϕ ren. HTA = dyslipémie Ht. 3-ns

18/06/19

HTA + DI

REN

in

24/04/19

16-09-19 ou REC catarrhe du plex

350

FICHE MEDICALE D'ADMISSION

☒ ADHERENT ☐ CONJOINT ☐ ENFANT



Nom : LOUZI Prénom : MOHAMED
Matricule : 350 Date de naissance : 1941 Sexe : M

Date

Médecin

Ex. clinique : Poids	Urines	A
Coeur		S
T. A.	Hernies	
Ap. resp.	Râte	
Ap. dig	Varices	
		Réflexes	

Ex. complémentaires :

Antécédents :

16 AVR. 2012

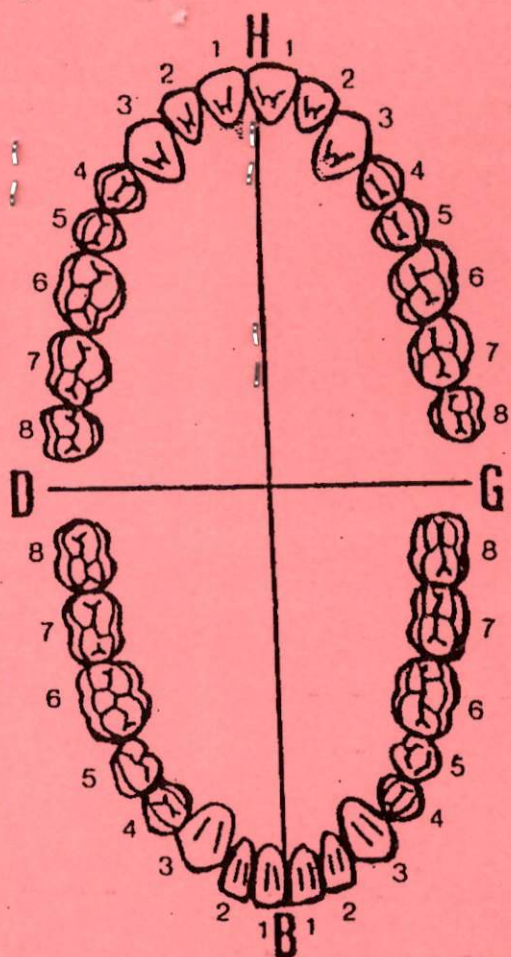
HTA Rhodogyg Central
Hém 9/02 CARB

10/7/12 Diabète Hém 1/06 par 370is

08 AOUT 2012

Rhétisme Audio par foudrite hémale
01-08-13 ok h/t 3/10/06 + HTA 03mg
(27-11-12) + hém

120 MAR 2015 HTA Diabète Hém 16/04 par 310is

OBSERVATIONS:[illegible]

23 SEP 2013

HTA / Diabete H ch 9/09 133
370is

24 FEB. 2014

OD +2,0
OG +1,0 2251 +2,8

26 FEB. 2014

Did + HTA H ch 18/01/14

12 AOUT 2014

Did
+ HTA H ch 22/05/14 +BB

01 OCT 2014

HTA Echog du Cœur
H +BB

15 JAN 2015

Did H ch 04/12 Jan 3 Nov

28 JAN. 2015

OD +1,75
OG +0,80 225 8,50

10 JUL. 2015

A & 3 Nov

11 Nov 2015

Diabete HTA H & 3 Nov

30 Mars 2016

① Diabete HTA Thompson June 2015

② 4 4 H ch 8/02 +BB

05 Avril 2016

HTA Echog Cœur

16-26-16 sur RTN

① affec au cœur OCT (22-05-16)
② affec au cœur B.B (21-05-16)

12 4 Jul 2016

DID H de 3 Moins

12 7 Août 2016

OD + 1,50

OG + 0,25

café + 3,25

24 Octo 2016

APD + HSA

(20/08/16)

(01/10/16)

21 Mars 2017

H + BB en 06/03

27 Mars 2017

Diète HTA H de 4 Moins
en 14/03

09-05-17

Je Ren HTA C + l'oubli

09 mai 15-03-17 1917

Sabr en rep 027-03-17

04 Mai 2017

HTA H en 15/03 + BB

15 02 17

Je Ren

① HTA + sup. l'oubli C
→ Fabr dossier rep
05-05-17

② Diète l'oubli 09 mai
15-06-17

17 Jul 2017

HTA H en 2/06/17 RFI
+ BB

25 Dec 2017

① HTA H en 08/11 RFI

② H le 10/Nov H de 3 Moins

25 Avril 2018

07/3/2018 | BB + RFI

10 9 Octo 2018

2 Dec 2018

RFI H HTA/AF l'oubli 15/01/18



MUTUELLE DE PREVOYANCE
ET D'ACTIONS SOCIALES
DE LA ROYAL AIR MAROC

DECLARATION DE MALADIE CHRONIQUE (*)
(A adresser à l'attention du Médecin Conseil, sous pli confidentiel)

JE SOUSSIGNE DOCTEUR: Malika Naciri

CERTIFIE QUE Mlle, Mme, Mr: Mohamed Louzi

PRESENTE: une Diabète sucrée non insulino (ANID)
+ HTA

NECESSITANT UN TRAITEMENT D'UNE DUREE DE :
long cours

DONT CI-JOINT L'ORDONNANCE.

(A DEFAUT NOTER LE TRAITEMENT PRESCRIT)

Huile d'olive 3
Stagid 3
Amard 2mg 1
Reinke 20 1/2 cc le matin

4/7/51 6 mois

(*) VALABLE 3 MOIS ET RENOUELABLE 1 FOIS

Docteur
M. N. N. CVRI
ENDOSCOPIE
DIAGNOSTIC
MALADIES DE L'INTESTIN
2, Bd Zerktouni
IN. 27-02-19. CASABLANCA



PROFESSEUR Ali EL MAKHLOUF
Cardiologie adulte et pédiatrique
Explorations Cardio-vasculaires

5, rue Mohamed Abdou
CASABLANCA

Tél. : 022.29.81.55 / 59 ou 022.47.26.89

Fax : 022.22.62.97

Dom : 022.79.85.32

Casablanca, Le 14/09/2005

Mr LOUZI Mohamed

ECHO DOPPLER CERVICAL

Indice de résistance artériel

Droit et gauche: normal

Tronc artériel brachio céphalique:

libre.

Carotide primitive

Droite: épaisseur intima média augmentée

Gauche: épaisseur intima média augmentée

Carotide externe

Droite: libre

Gauche: normale

Carotide interne

Droite: épaisseur intima média augmentée

Gauche: épaisseur intima média augmentée

Artère vertébrale

Droite: pas de vol ni de dissection.

Gauche: pas de vol ni de dissection

Artère sous clavière

Droite: normale

Gauche: normale

Conclusion:

Epaisseur intima média augmentée

Dr: EL MAKHLOUF Ali
Professeur Agrégé Cardiologie
5, Rue Mohamed Abdou-CAS
Tél: 29.81.55 et 29.81.59

CABINET DE PATHOLOGIE - DOCTEUR HAMAMSI M. TAOUFIK

ANATOMOCYTOPATHOLOGISTE

DIPLOME DE LA FACULTE DE MEDECINE DE NANCY

CASABLANCA, LE 13/01/04

M^{me} / M^{lle} / Mr / Enf : LOUZI MOHAMED

RECU LE : 10/01/04

PRESCRIPTEUR : DOCTEUR JAFAR ZEMRAG

AGE : 62 ANS

ORGANE : Biopsie prostatique bilatérale (PSA : 10,4

REF : 1/04/01/117

avec lobe droit suspect).

EXAMEN HISTOPATHOLOGIQUE

Trois petites carottes provenant de chacun des deux lobes prostatiques ont été examinées et montrant un aspect identique. On y observe un parenchyme dont certains territoires sont occupés par **une prolifération tumorale néoplasique correspondant à un adénocarcinome moyennement différencié trabéculo-acineux invasif de grade III (indice de Gleason 6 : 3+3).**

Docteur HAMAMSI M.T



Docteur Jafar ZEMRAG
Chirurgien Urologue

Ancien Interne des Hôpitaux de Nancy
Ancien Assistant - Chef de Clinique
Membre de l'Association Française d'Urologie

Maladies, Endoscopie et Chirurgie des Reins
et des Voies Génito Urinaires
Lithotription Extracorporelle - Greffes Rénales
Echographie - Circoncision - Andrologie
Montages Vasculaires pour Hémodialyse

الدكتور جعفر زمراغ
جراحة المسالك البولية و التناسلية

خريج كلية نسي (فرنسا)
رئيس سابقا لمصلحة جراحة الكلية
والمسالك البولية بمستشفى الجامعي بنسي
عضو الجمعية الفرنسية لجراحة المسالك البولية

أمراض جراحة والفحص الداخلي للمسالك البولية والتناسلية
عقم عند الرجال - زرع الكلية - طهارة الأطفال

Casablanca, le 12/01/2010

Chère confrère,

Je vois en consultation votre patient M. LOUZI Mohamed âgé de 63 ans que vous m'avez adressé pour prostatisme avec PSA élevés.

Je lui avais prescrit un dosage du PSA libre et du PSA total. Le toucher rectal constatait une prostate ferme et suspecte.

Les résultats de PSA étaient élevés avec PSA à 10.40ng/ml et surtout un rapport PSAlibre/PSAtotal de 10%.

Dans ces conditions, j'ai réalisé des biopsies prostatiques écho-guidées.

Les résultats histologiques ont conduit à adénocarcinome prostatique moyennement différencié.

Avant d'envisager tout traitement je lui prescrit un bilan d'extension comprenant TDM abdomino-pelvien, scintigraphie osseuse et radio pulmonaire.

En vous remerciant de votre confiance, je vous prie de croire en mes sentiments confraternels.

Mr LOUZI MOHAMED
REF / BOA 77 / 04 /

DR ZEMRAG

SCINTIGRAPHIE OSSEUSE :


Examen totocorporel, réalisé 3 heures après injection IV de 20 mCi de HMDP marqué au Tc 99 m.


Absence de foyer d'hyperfixation du traceur suspect de localisation secondaire.

En regard de l'arc antérieur de la dernière côte gauche l'examen objective deux petits foyers contigus d'hyperfixation, ils sont rapportés à un traumatisme récent.

Majoration symétrique des fixations des 2 acromions d'allure inflammatoire.

CASABLANCA LE 16 / 01 / 04.





الفحص بالأشعة سقراط RADIOLOGIE SOCRATE

الدكتور محمد بلقاضي العباسي
Dr. Mohammed BELCADI ABASSI

الدكتور جمال بناني
Dr. Jamal BENNANI

CASABLANCA LE : 6 janvier 2004

NOM : LOUZI

PRENOM : Mohamed

MEDECIN TRAITANT : DR. Eva BENGIO-MERGUI

Echographie prostatique

- Prostate non augmentée de taille de contours réguliers mais d'échostructure hétérogène par la présence en son sein de foyers échogènes et de calcifications .
- La prostate mesure 41 x 34 x 27,7 mm correspondant à un poids théorique de 23 grs environ .
- Vessie et vésicules séminales sans anomalie décelable .
- Absence de résidu post-mictionnel .
- Absence de masse pelvienne pathologique .

* Au total :

Prostate non augmentée de taille mais d'échostructure hétérogène nécessitant une confrontation histologique vu l'augmentation des P.S.A.

CONFRATERNELLEMENT

DR. M. BELCADI

RADIOLOGIE SOCRATE
Dr. BELCADI - Dr. BENNANI
Angle Route d'El Jadida
Rue Nassih Eddine - Anfa I
Tél. 25.73.13 / 25.75.05 - CASA



الفحص بالأشعة سقراط RADIOLOGIE SOCRATE

الدكتور محمد بلقاضي العباسي
Dr. Mohammed BELCADI ABASSI

الدكتور جمال بناني
Dr. Jamal BENNANI

CASABLANCA LE : 15 janvier 2004

NOM : LOUZI
PRENOM : Mohamed
MEDECIN TRAITANT : DR. Jafar ZEMRAG

Radiographie pulmonaire de face

- Silhouette cardio-médiastinale de dimensions normales.
- Présence d'une petite opacité peu dense hétérogène, assez mal limitée hilo-axillaire droite en projection de l'arc antérieure de la 3^{ème} côte, associé à la présence de calcifications pleurales basales, le tout en rapport avec une origine séquellaire.
- Culs de sac pleuraux libres.
- Calcification du bouton aortique .

Tomodensitométrie abdomino-pelvienne

*Techniques d'examen :

Coupes axiales jointives du dôme hépatique au pelvis après injection de produit de contraste iodé.

* Résultats :

- Le foie est de taille normale, sans lésion circonscrite.
- Vésicule biliaire alithiasique.
- Voies biliaires non dilatées.
- Pancréas, rate et reins : sans anomalie .
- A noter une hypotonie urétérale gauche.
- Vessie sans anomalie.
- Prostate légèrement hétérogène, présentant des calcifications en son sein.
- Absence d'adénopathie, d'épanchement intra-péritonéal ou de masse abdomino-pelvienne.

*Au total :

- Prostate légèrement hétérogène, présentant des calcifications.
- Uretère gauche hypotonique sans obstacle décelable sur ces coupes.
- Absence d'autre anomalie décelable.

CONFRATERNELLEMENT

DR. J.BENNANI

RADIOLOGIE SOCRATE
Dr. BELCADI - Dr. BENNANI
Angle Route d'El Jadida
Rue Nassih Eddine - Angle I

إقامة أنفا 1 - الدار البيضاء
Angle Route d'El Jadida et Rue Nassih Eddine (Prolongement Socrate) - Residence ANFA 1 - CASA

☎ : 022.25.73.13 - 022.25.75.05

Docteur. BENABBES TAARJI F.Z

Endocrinologue - Diabétologue

Spécialiste en Diabétologie - Cholestérol

Traitement de l'Obésité - Maigreur

Glande Thyroïde - Surrénales - Seins - Stérilité

Diplômée de l'Université René Descartes Paris V
Sur Rendez-Vous



الدركتورة ف. ز. بن عباس التمارجي

إختصاصية في أمراض الغدد - السكري
السمنة و الهرمونات

خريجة كلية الطب روني ديكارت بباريس
بالموعد

ORDONNANCE

Louzi Mohamed. Casablanca, le 10-05-14

- ☒ Glycémie à jeun
- ☐ Glycémie Post Prandiale
- ☒ Hémoglobine Glycosylée A₁C
- ☒ Microalbumunurie sur les urines de 24h
- ☒ Triglycérides
- ☒ Cholestérol total - HDL - LDL
- ☒ Urée
- ☒ Créatinine
- ☒ GOT - GPT - GGT
- ☒ NFS
- ☐ ECBU
- ☐ T4 Libre
- ☐ T3 Libre
- ☒ TSH ultra sensible
- ☒ VS
- ☒ Ionogramme sanguin
- ☒ Acide urique
- ☒ P.S.A

Laboratoire R. Louzi
Angle Bd. Sidi Abderrahmane
et Rte d'Azemmour-Casablanca
Tél: 022.90.09.67 / 09.10.09
Fax: 022.99.09.10

Dr. BENABBES TAARJI F.Z
Endocrinologue - Diabétologue
Angle Route d'Azemmour
Imm. Communal 1er Etage
Casablanca Tél: 05.22.93.31.49

Angle Route d'Azemmour & Bd. Sidi Abderrahmane, Immeuble Communal 1^{er} Etage (à gauche)
Hay Hassani - Casablanca

Tél.: 0522 93 31 49 - GSM (Urgence): 0661 08 15 48 - E-mail : drbenabbes@hotmail.fr



مختبر التحليلات الطبية الرغراغي

LABORATOIRE D'ANALYSES MEDICALES REGRAGUI

S. MESTASSI

Biologiste Diplômé de la Faculté
de Médecine et de Pharmacie
de Clermont Ferrand

Casablanca le 10 mai 2014

Monsieur LOUZI MOHAMED

FACTURE N°	145342
Analyses :	
Cotation des actes en B :	B 1880
Prélèvements :	
Sang-----	Pc 1,2
TOTAL DOSSIER	
2 530,00 DH	

Arrêtée la présente facture à la somme de :

Deux Mille Cinq Cent Trente Dirhams

Laboratoire REGRAGUI
Angle Bd. Sidi Abderrahmane
et Route d'Azemmour - Casablanca
Tél: 022 90 09 67 - 89 28 06
Fax: 022 90 09 27