

MUTUELLE

N° Mle

5098
5098

0

FICHE MEDICALE D'ADMISSION

ADHERENT - ~~CONJOINT~~ - ENFANTNOM : ABDERAHIMPrénoms : AbdallahDate de naissance : 19-05-50Sexe : 7

PHOTO

Date

09 SEP. 1983

Médecin

Dr. BOUJIBAR

Ex. Clinique : Poids

64 Kg.
N'

Cœur

1214

T.A.

N'

Ap. resp.

RAS

Ap. dig.

Urines

{ A
S

0

0

Hernies

Nenh

Râte

Nle

Varices

/

Réflexes

N x

Ex. Complémentaires :

Antécédents :

7/12/05 After Measlinell
 Ade Signe deee -

6/1/04 l'alt OD : - 0,50 (-1 à 0°)
 OG : - 0,75 (-1 à 50°)

10/8/06 on : (-2,50 à 130°)
 OG : - 0,50 (-0,50 à 60°) / add +2,50

4/2/8 Comore place Bell Hilly

14/3/8 CV M. Feydel

13/3/8 sheet with 1 + 1 sheet of
+ feuille de laide

13/5/08 Mt Cordo + ~~6~~ du 7/6/08 Poes + Adel

18/8/8 sur corde 3ms 22/8/8

21/10/08 Off Cordo - 1st line - 1st x 8
du 24/9/08

16/12/08 etc OD (-0,20 a -130')
OG (-0,75 a -60')
OD + 2,50.

23/7/09 Mt Cordo + 8 du 3/6/09
1/8/09 Dyenne CS + champagne R

10/5/10 Mt Cordo + 8 du 27/4/10

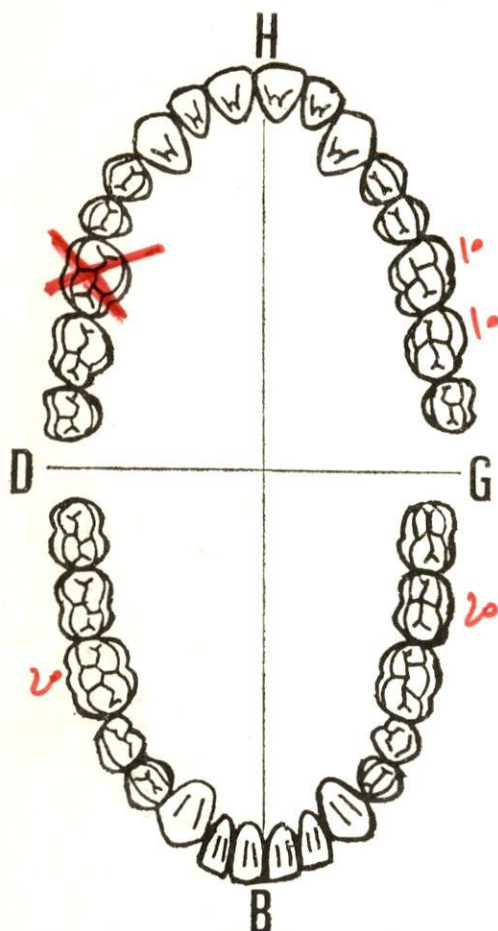
-8 AVR. 2015 Comore petite H + BB du 26/03

12-06-19 du Rm Bronche + Toux C
R. thorax + hie + hie
(95-02-14)

VISITE D'ADMISSION - CONTROLE DENTAIRE

15 JUL 1993

OBSERVATIONS: Vu



Dates	Actes	Observations
13.12.91	2 TR : 5 CIU 14.36 Amalé Amalé TR 8 fx	34.46.47 : 5 CEV = Noo 36.46.47 présentes ou pu Rx
12 NOV. 1993	TR 17 net Antige	Grands Bénévis
24 AOUT 1994	B : 35-36 — 160 25.25 — 240	hoo SLAoui Abdelou.
29 SEP. 1994	Ex 26 V (Enter 920) TR 33.34	SARsou. Abd.

23:11/99 34-33-35-23-13 5 Dr + 3 R Dig
24-14-15 3 D₂ + 24 D₃ + 24
11-12-21-22-43-44-45 7 Dr

IC 23-24-33-34 4 Dr + 40 cm / 4 D₁₀

30-40 cm 25 → 27

13 → 16 10 Dr

35 → 37

(MOUTH HIK)

28/11/9

46-47 TR + 6 Dr 21/2

CCM 13/6-47 20 Dr

(Bennett)

11/10

35 EAT Dr

2-2/5/19. 750 - STENT. AFF. Geb.
Dr 26/6/19 → OK.

15-05-19

see Atn Anteroposterior of
NI Angiogram of NI
p. 20. 05-19

ROYAUME DU MAROC
CARTE NATIONALE D'IDENTITE

المملكة المغربية
البطاقة الوطنية للتعريف

عبد الله
عبد الرحيم
مرداد
ب. تاقيرت

ABDELLAH
ABDERAHIM
Né le 19.05.1950
à TAOURIRT

Valable jusqu'au 23.02.2025
المدير العام للأمن الوطني
بوشعيب ارميل

صاحبة الن عاية
F807642 MK



LE 12 MARS 2008

MATRICULE 5098

M ABDELLAH ABDERRAHIM

CV 017 RAM

**Je soussigné Dr BOUGHALEB Fayçal certifie avoir examiné
M.ABDELLAH Abderrahim né en 1950 pour le compte de la RAM**

HISTOIRE CLINIQUE

**M ABDELLAH sans antécédents médicaux ou chirurgicaux particuliers a
ressenti une douleur thoracique violentes à Marrakech et a été évacue en
urgences sur Casablanca et une coronarographie effectue montre une
double sténose sur laquelle on a place une stent nu et un stent actif et les
suites médicales sont simple**

EXAMEN CLINIQUE

**Bon état général Les muqueuses sont bien colorées et TA est de 12 :7 et pas
de signe de decompensation cardiaque**

CONCLUSIONS

**M ABDELLAH a présente une douleur thoracique et a bénéficié de al
pose de deux stents un nu et un actif**

29/13/19

Dr. Fayçal BOUGHALEB
CARDIOLOGUE
24, Bd. Rachid Aoudia Hassan 1er
3ème Etage - Casablanca
Tel : B. 022.26.55.11 - 06.31.8.95.31



RAPPORT DE CORONAROGRAPHIE

NOM & PRENOM : Monsieur ABDERRAHIM Abdellah
DATE D'EXAMEN : Le 10 Mars 2008
MÉDECIN TRAITANT : Dr. KASSOU
CARDIOLOGUE INTERVENTIONNEL : Dr. Said OUDGHIRI

PROCÉDURE :

- Ponction de l'artère fémorale droite après anesthésie locale par la Xylocaine.

PRESSIONS :

- Les pressions dans les cavités cardiaques gauches sont normales.
- La pression télédiastolique du ventricule gauche est normale.
- Il n'y a pas de gradient de pression systolique VG-Ao.

A/ CORONAROGRAPHIE GAUCHE :

Les différentes incidences : Face, OAD avec cranial et caudal, l'OAG et profil montrent.

1. **Le Tronc Coronaire Commun Gauche** : est libre de sténose.
2. **L'Artère Interventriculaire Antérieure** : de bon calibre, présente au niveau de sa partie moyenne juste après la naissance de la diagonale une sténose significative longue, avec un bon lit d'aval. L'artère diagonale présente une sténose ostiale.
3. **L'artère Circonflexe** : présente une sténose sévère après la naissance de la première marginale.

B/ CORONAROGRAPHIE DROITE :

La coronaire droite : est athéromateuse, présente quelques formations anévrysmales, sans sténose significative.



CONCLUSION :

- STENOSE DE L'IVA MOYENNE ET DE L'OSTIUM D'UNE DIAGONALE.
- STENOSE DE LA CIRCONFLEXE.
- LE RESTE DU RESEAU CORONAIRE PRESENTE QUELQUES IRRÉGULARITÉS, SANS STENOSE SIGNIFICATIVE.

Dr. Saïd OUDGHIRI
Cardiologue Interventionnel

URGENCES 24/24



Rapport d'Angioplastie Coronaire

Nom & Prénom : Monsieur ABDERRAHIM Abdellah

Date d'Examen : 11 Mars 2008

Cardiologue Traitant : Dr. KASSOU

Cardiologue Interventionnel : Dr. Saïd OUDGHIRI

→ PROCÉDURE :

- Ponction de l'artère fémorale droite.
- Cathétérisme sélectif de la coronaire droite par un cathéter guiding 6 F.
- Dilatation et stent Actif Xience V 3/18mm de l'IVA et 2,75/16mm Liberté.

→ RÉSULTAT :

Monsieur ABDERRAHIM Abdellah dont la coronarographie a objectivé une sténose significative de l'IVA moyenne après la naissance de l'artère diagonale et une sténose sévère de l'artère circonflexe ; a bénéficié d'une double dilatation avec mise en place d'un stent Actif Xience V 3/18mm au niveau de l'IVA et un stent 2,75/16mm Liberté au niveau de la circonflexe, avec un bon résultat et des suites simples.

Dr. Saïd OUDGHIRI

Cardiologue Interventionnel