

UELLE

N° Mle

~~7838~~

FICHE MEDICALE D'ADMISSION

ADHERENT - CONJOINT - ENFANT

NOM :

EL KAHOU

Prénoms :

Badia

Date de naissance :

03-10-67

Sexe :

F



Date

16/10/2003

Médecin

Dr Bouissoum

Ex. Clinique : Poids

54 kg

Cœur

nl

T. A.

12/7

Ap. resp.

nl

Ap. dig.

nl

Urines

A

S

Hernies

nl

Râte

nl

Varices

nl

Réflexes

nl

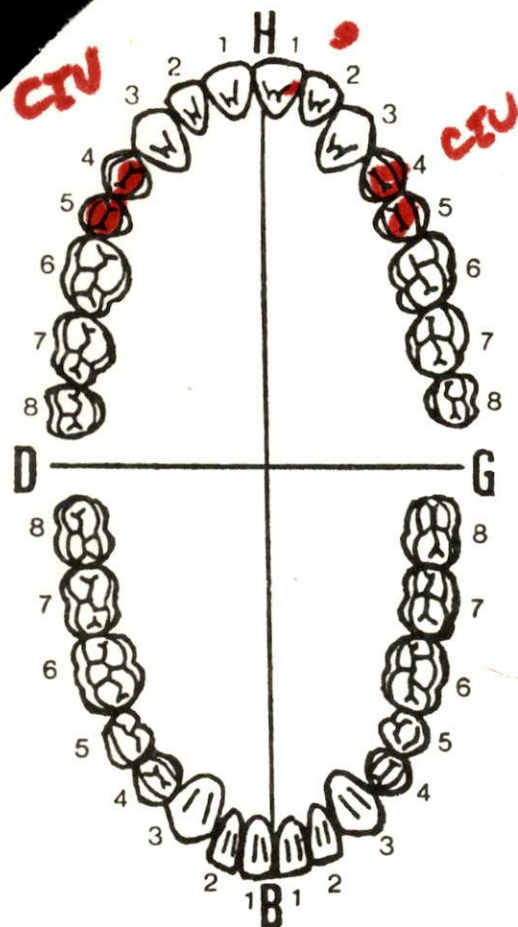
Ex. Complémentaires :

Antécédents :

24/11/02 hiter 5 allers T88 calber
14/13/01 HTA + freee 2gr 200g
4/4/01 leuue 5gr 1000
26/9/02 12 S...
28/11/02 UCU
3/1/03 IEM - Scabab... + h...g...

VISITE D'ADMISSION - CONTROLE DENT

OBSERVATIONS :



Dates	Actes	Observations
30/12/97	ccm Bp, 14-15-16 (14 Abs)	30700 (LAKKI)
19/12/98	cp 1 11-21-22-23-24	5712 (LAKKI)
13/4/99	Bridge ccm X 15 26	37000 "
24/9/93	34 - 22 - 21 - 11 - 4	5712 + 20, -
28/12/06	22 obt 110 + 20000 275	
	Bridge ccm X 15 26	37000
	" 23 → 26	47000
	Facette IN ccm 13-12-11-21-22	5712
		(BENNETT)

30/11/03

Cartier cell → Eln

8/2/03

pl d'Almeida LK 11

8/7/03

Rocky 2 hrs

1/8/03
18/12/03

old degree ✓ TAF + psych
free zone 3 → 11/12/03

18/3/04 mix on floor similar

18/5/04 Gradient Article → microscope → Echo → H

9/11/04 Fibre → H

~~4/1/05 Tel digif → Bob by Echo~~

30/5/06 Hts digif, → Echo → Bob by

31/7/07 Spooling → Bob by → H

22/6/08 Cur & Telen → TOM chd + Echo chd
→ Bob by → H

5/8/08 Occurrence → Ed Ruffin Card

26/3/09 Pals occurs → Bob by

10/7/08 pl Rr be/leaves/poles R

31/7/09 I = surrend 9 → Bob by

1/9/09 Kenosha → Thordopini → Rhyelgore

2008 sur l'accord du 28/11/06.

une petite cerise a été
colée sur le 23 au lieu d'un
0 cm.

20/10/10 Bl cagles for European R
23/10 TMR feed + HLR 11/2/10 R

15/6/10 All Issues - (Gla Sp + SCR + Echo Mem)

27/4/10 Cuneiforme - Osteodonta - Peribolus
- Peribolus R.

10/9/20
Ceylon 16
14/4/2020
10/10/20

11/19/10 11:30 Echo N
 12/10/10 10:00 16/06 BB

Nov 10 ~~to~~ party 16106 BR

12 Nov /10 H Jyueo In Soc

22102111 BB 0512111

15/03/21 All eggs' Pottis & E. daphneo
+ B/R

18/05/19 in Nolaire Pond BBW 10/04
Spelt tailer

05/08/17 from Jeff Hise to Jan/08/17

~~01/07/19 8:20 PM - Dr. Detab~~

3393

FICHE MEDICALE D'ADMISSION

☒ ADHERENT ☐ CONJOINT ☐ ENFANT

Photo

Nom : EL KAHOU Prénom : BADIA

Matricule : 3393 Date de naissance : 03/10/67 Sexe : - F -

Date

Médecin

Ex. clinique : Poids

Coeur

T. A.

Ap. resp.

Ap. dig.

Urines [A
S

Hernies

Râte

Varices

Réflexes

Ex. complémentaires :

Antécédents :

04/10/11 Aff. gyn. H. On 8/8
+ BB + Dermop

27 FEV. 2012

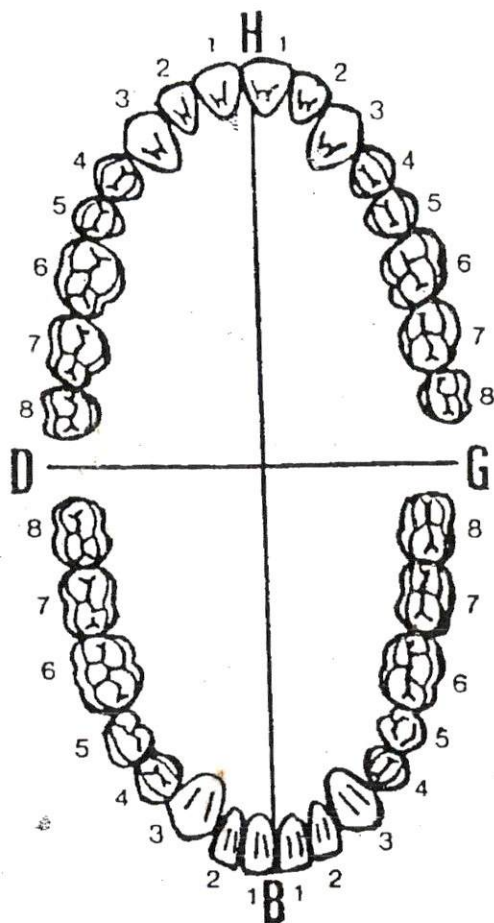
Grauc pellic. Rf clinique
+ Grauc + Dorsal + lombaire
+ BB + trait Derm

02 OCT. 2012

① Dermop BB
② Réaction H. On 14/09 + BB
JAN. ent. Reclin.
③ BB On 26/07

VISITE D'ADMISSION - CONTROLE DENTAIRE

OBSERVATIONS:



Dates	Actes	Observations
10 JAN. 2013	Acc D10 Ext 48	
17 JAN. 2013	BPR D120 facette ceram max 22	(Bennani)
15 MAI 2014	Acc D500 (facette ceram 13-23)	(Bennani)
01 AOÛT 2014	BPR D20 Ext (38,28)	
20 Sept 2016	BPR D500 (Acc 15-5-14)	
13 Avri 2017	Acc D540 2 implants (14,16)	
	BPR (14-15-16)	(Salahdine Bennani)
18 Mai 2017	BPR D540 (Acc 13-4-17)	
05 Juin 2018	BPR D10 obr 45	

31 OCT. 2012

OG) VP + 0,75

17 DEC. 2012

Plumetis H du 26/09
Ostéonectie + 1 card, 2 achets

20 FEB. 2013

Echop Naud + BB
H du 12/01/13

03 MAI 2013

At large BB du 13/03

19 NOV. 2013

Spondylolytici 18/01/13

17 DEC. 2013

① Lencologie → Présent Esor, Radio

20 JAN. 2014

OK pour 18/01/14

12 FEB. 2014

- ① At large BB du 20/01/14
- ② Spondylolytici IPR lencologie
- ③ At large lencologie

10-11-14 ex RPN 016 + 1/10/10/10 11-10-12
+ 1/1 - 1/1 2/10/10

18 MARS 2015

At large H du 29/01/15

-1 AVR. 2015

At thorax Echopple + Echopple
BB du 29/01/15

22 MAI 2015

BB + IPR lencologie

27 JUL 2015

longhøjle R+ Rechts hohne

10 Nove 2015

Spindelsthesie 0,25 → 30 Ales km

14 Dec 2015

① OD 1,76
② OG 1,50

15 Ales / Mon

③ OK 15 Ales / Mon

05 Janv 2016

OK Jan 30 Ales km hlo o

Clarks dirpe hohne

23 Fevr 2016

Dr Thora Bhoceam/Bhoceam
TSA

BB & 25/01

12 Avri 2016

hence discale 30 Ales Rite
equatore

06 Dec 2016

20 Ales km hohne

18 Avri 2017

OD 1,75
(0,75/0,4/1,7)

06 Dec 2017

OK RTH Jan BB & 9/10

31.01-18 08 Rth → 28-12-12 →
Muea Ser notes 50 km
colando

18.10.18 08 Rth same as the
notes of 18.10.18
(18.01-18)



MUPRAS

Mutuelle de Prévoyance
& d'Actions Sociales
de Royale Air Maroc

FICHE MEDICALE D'ADMISSION

☐ ADHERENT ☐ CONJOINT ☐ ENFANT

Photo

Nom : _____ Prénom : _____

Matricule : 3393 Date de naissance : _____ Sexe : _____

Date : _____ Médecin : _____

Ex. clinique : Poids _____ Urines [A _____
Coeur _____ S _____
T.A. _____ Hernies _____
Ap. resp _____ Râte _____
Ap. dig _____ Varices _____
Réflexes _____

Ex. complémentaires : _____

Antécédents : hypertension + Pic unocornal. faisant
RFA suspecter un myelome
(18/07/18) RFA 1 TDR de corps entier
(révélé = unocornal.)

27/12/18 1st st. cutané + p.rometis +
Rads pul - (14/11/18)

25.02.19 ou RFA affecté Cs +
metast Hôpital CCC + Bile
(28.01.19) 16/08/19
01/08/19 RFA → BT → OK. Du 20/08/19

ACCORD MUPRAS :

08/08/19 RFA → In metastat - TDR Agroph

A diagram of a human dental arch, likely a maxillary (upper) arch, viewed from the front. The teeth are numbered 1 through 8 on both the left and right sides, starting from the midline (central incisors) and moving outwards. The central incisors are labeled '1', the lateral incisors '2', the canines '3', the first premolars '4', the second premolars '5', the first molars '6', the second molars '7', and the third molars '8'. The diagram is oriented with 'Haut' (top) at the top and 'Bas' (bottom) at the bottom, indicating the anterior-posterior axis. A vertical line divides the arch into left and right halves. A horizontal line labeled 'D' and 'G' at the ends passes through the center of the arch.

OBSERVATIONS :

This image shows a single sheet of white paper with horizontal blue ruling lines. The lines are evenly spaced and run across the width of the page. There are approximately 20 lines visible. The paper has a slightly textured appearance and some minor discoloration or aging marks.[illegible]

Dr BAGHAD Mustapha

Spécialiste des Maladies
de l'Appareil Digestif
Endoscopie Digestive
Hémorroïdes

Ex. Enseignant au CHU Ibn Rochd
et à la Faculté de Médecine
de Casablanca

Ex. Attaché au Centre d'Endoscopie
Digestive au CHU Rangueil Toulouse

الدكتور بغداد المصطفى

اختصاصي في أمراض الجهاز الهضمي
التشخيص بالمنظار الباطني
أمراض وراحة البواسير
أستاذ سابقا بالمركز الجامعي ابن رشد
وكلية الطب بالدار البيضاء
ملحق سابقا بمركز التشخيص بالمنظار
الباطني بالمركز الجامعي رانكوي بتولوز

Casablanca, le 10/3/06

الدار البيضاء، في

Compte - Rendu d'Échotomographie
Abdominale

- 7^{me} - Benche Kroune Basia
- Indications : - Dyspepsie + colopathie
- Compte - Rendu =
 - Foie D et Foie G d'échostructure homogène, de volume et contours normaux
 - Vessicule biliaire atrophique
 - TP, VBP, pancréas normaux
 - Rate, Reins D et G normaux
 - Gaz intestinaux

الدكتور بغداد المصطفى
Dr. BAGHAD Mustapha
GASTRO-ÉCHOGASTROLOGUE
59, Bd Zerktouni - Résidence Les Fleurs
Tél: 022.20.36.74 - 022.22.01.25

59, Bd Zerktouni - Résidence les Fleurs - 3^{ème} Étage - (Près Rond-Point Hassan II) - Casablanca
Tél. : C. : 022 20 36 74 - D. : 022 22 01 25 - GSM : 061 33 88 99 - 022 22 01 25 - 022 20 36 74

M 33 93

NS 018 5719*

Cabinet d'Hépatogastro-Entérologie

Docteur Mustapha EL YOUNSI



203, Résidence Ben Ham
Bd. Zerkouni, Casablanca

Tél : 022 36 01 80 / 74
Fax : 022 36 01 74

Diplômé de la Faculté
de Médecine de Paris

Diplôme Universitaire
des Hépatites Virales

Ancien attaché des
Hôpitaux :
La Pitié-Salpêtrière,
Bichat, Beaujon - Paris

Fibroscopie
Diagnostic
et thérapeutique

Coloscopie
Polypectomie

CholangioPancréato-
graphie Rétrograde
Endoscopique (C.P.R.E.)

PH - métrie
Oesophagienne

Proctologie
médicale

Echographie
Abdominale

FIBROSCOPIE OESO-GASTRODUODENALE

Nom : *BENCHEKROUN*
Prénom : *BADIA*

Date : *02/09/2004*
Prémédication : *Neurolept-analgésie*
Lieu : *Clinique MAARIF*

Indication : *Douleur épigastrique post prandiale tardive avec réveil nocturne. Notion de prise d'AINS*

Duodénum : *Normal.*
Bulbe : *Normal*
Pylore: *Normal*
Antre : *Normal*
Fundus : *Normal. La rétro vision ne révèle par d'anomalie de la grosse tubérosité ou de la région sous cardiale.*
Cardia : *Le Cardia anatomique est à 38 cm des AD, le Cardia muqueux est à 36 cm des AD.*
Œsophage : *Normal*
Remarque : *Lac muqueux clair de moyenne abondance.*
Biopsies : *Aucune*

Conclusion : *- Examen Normal*

Dr. EL YOUNSI Mustapha
Hépatogastro-Entérologue
203, Boulevard Zerkouni
Tél : 36-01-80 74
Fax : 36-01-74

GROUPE RADIOLOGIQUE DE CASABLANCA

SCANNER - IRM

- ECHOGRAPHIE
- DOPPLER - DOPPLER ENERGIE
- RADIOLOGIE DENTAIRE



- SENOLOGIE
- STEREOTAXIE MAMMAIRE
- RADIODIAGNOSTIC

Centre d'imagerie médicale

Dr. K. Belyamani
Dr. H. Bengelloun
Dr. Z. Tazi chaoui

02/04/2010

PATIENT **BENCHEKROUN BADIA**

MEDECIN TRAITANT **EL FIHRI NEZHA**

• OSTEODENSITOMETRIE :

La densité minérale osseuse lombaire moyenne est à 1,301g/cm² avec Zscore à 1,2 et Tscore à 0,7 classant cette patiente dans le cadre de la normale selon la classification de l'OMS.

Au niveau du col fémoral gauche, la densité minérale osseuse moyenne est à 0,976g/cm² avec Zscore à 0,6 et Tscore à 0 classant cette patiente dans le cadre de la normale selon la classification de l'OMS.

Au niveau de l'avant bras, la densité minérale osseuse moyenne est à 0,943g/cm² avec Zscore à 0,6 et Tscore à 0,6 classant cette patiente dans le cadre de la normale selon la classification de l'OMS.

• RX DU RACHIS LOMBAIRE DE F/P :

Présence d'une anomalie transitionnelle lombo-sacrée avec hémisacralisation gauche de L5 et néo articulation transverso-sacrée horizontale.

Spondylolisthesis L4-L5 grade I avec lyse isthmique bilatérale de L4 avec ostéophytose marginale antérieure au niveau du plateau inférieur de L4.

Absence d'anomalie de l'architecture osseuse.

Aspect normal des sacro-iliaques.

DR. Z. TAZI CHAOUI

15/11/10



ROHRADIOLOGIE
QUARTIER
DES HOPITAUX

الفحص بالأشعة حي المستشفيات

RADIOLOGIE QUARTIER DES HOPITAUX

RESIDENCE PASTEUR

إقامة باستور

SCANNER SPIRALE 3D - RADIOLOGIE CONVENTIONNELLE - ECHOGRAPHIE-DOPPLER COULEUR
MAMMOGRAPHIE - RADIOLOGIE VASCULAIRE ET INTERVENTIONNELLE - IRM SUR RENDEZ-VOUS

Référence : 03H0001

Casablanca le 12/12/2003

Patient : BENCHEKROUN BADIA

Médecin : DR. TIJANI TAK TAK

Examen réalisé : ECHOGRAPHIE THYROIDIENNE

Dr. N. BENNANI

Technique :

Examen réalisé à l'aide d'une sonde de haute fréquence dopplérisée numérique.

Dr. Y. BOUZIDI

Résultats :

- Il n'a pas été décelé d'une façon évidente de glande para thyroïde dont le volume permet leur observation échographique.
- La glande thyroïde par contre est strictement normale tant sur le plan d'échostructure que du volume ne dépassant pas à droite 15 x 39, à gauche 16 x 41 et au niveau de l'isthme 3 mm.
- Les contours glandulaires sont parfaitement conservés.
- L'étude des autres régions cervicales ne montre pas d'anomalie.
- Pas d'adénopathie cervicale.
- Les glandes sous maxillaires et les glandes parotides sont conservées.
- L'étude au doppler couleur et puissance à la recherche des glandes para thyroïdes'avère négative.

Dr. M. Z. CHAOUI

Dr. T. TAIFOUR

AU TOTAL :

- Absence de glande para thyroïde décelable.
- La glande thyroïde est strictement normale.
- Le reste de l'examen est normal.

Signé : Dr. BOUZIDI Y.