

TUELLE

N° Mle

MLE-2045

FICHE MEDICALE D'ADMISSION

ADHERENT

NOM : LARAKI Prénoms : Fahima

Date de naissance : 10-8-53 Sexe : F

Date 20 MAI 1977

Médecin D. B.



x. Clinique : Poids 53,5 kg
 Coeur P^{te} SS
 T.A. 14/8
 Ap. resp. RAS
 Ap. dig. RAS

Urines | A 0
 | S 0
 Hernies Néant
 Rate N'
 Varices
 Réflexes N'

x. Complémentaires :

Antécédents :

17. 09-87. Hospitalisation pour Rila OPIT hautement spécialisée
 Hop Cochin Paris P^{re} HOMMARD. Auto-furcette M. Kamboupele
 OPIT.

12/88 Entorse cheville G 5 km -
 K20

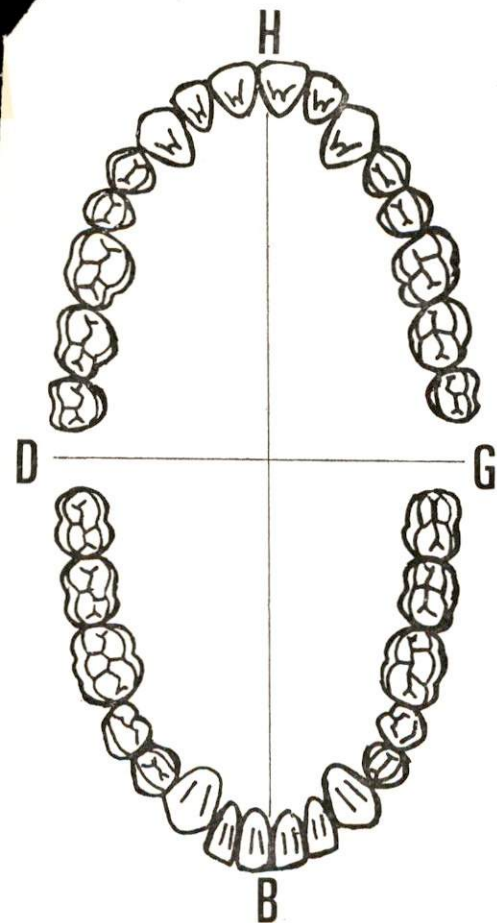
3/4/88 Jace 3^e degré A K20
 5/2/88 vertèbres + Tr. inférieure
 13/88 2^e et 3^e lombes + transverse 1
 Rila colonne Eile 1h

VISITE D'ADMISSION - CONTROLE DENTAIRE

20 MAI 1977

OBSERVATIONS :

RAS .



Dates	chgt de praticiens	Observations
6.3.92 3.6.92	Accord C2V 16	
10/8/01	11-21-15-48-47-46-14 7012 45-44-35 cc 3D20 + 37 D30 + 205 + 140/66 Bri 1/2 CCN 35 → 37 30/100 (HAAAATJ) ccn 144-45 20/20	
21/11/01	Viv. Re ap pause de ccn Arb 20/20 44-45 jamée	
4 AOUT 2005	46 D30 + 3.	

22/4/99 = exploratory des fosses de H/S
TV: reg. H/S

11/6/99 = Epreuve d'effort + echo coeur
20/11/00 Nomenclature + Echo kin

2/1/04 Nomenclature + FCV + RL
13/3/04 ceptation K80

15/6/04 Gytho rendit - Gythosapi (= K10)

6/6/05 OD: +1
OG: (75 - 0,50) / 100 + 2,00

1/8/06 Indes phrénie - ISM phrénie - Ht
Echocoeur + RL
Pneum. < V.

13/2/7 Colonne vertébrale K80 1/1
M. de la cage K 20 1/1

11/9/7 All. OD: +1,25
OG: (75 - 0,50) + 1,50 / 100: 2,25

1/3/08 Ht Gytho → Echo dd + Echo Rans
+ fcr + Ruyth - Ht

9/3/10 Cholepin - K15

24/10/10 Ht par pathologie du 3/11/10 + Echo
+ Rando Pul. + P.B.

14 FEB 2007

47 oct D10

28 MARS 2012

BPR D10 CP 23

04 AVR. 2012

BPR D10 Ext 28
et BPR 212 7RX num. + (Ces D4.

08 MAI 2012

Ace D300 BCN (35,36,37) (ADAN EL KASR

22 MAI 2012

BPR D300 (Ace du 8-5-12)
et BPR D40 Bio (35,37) refaites

17 OCT 2014

2045

2045

FICHE MEDICALE D'ADMISSION

☒ ADHERENT ☐ CONJOINT ☐ ENFANT

Photo

Nom : LARAKI Prénom : FATIMA

Matricule : 2045 Date de naissance : 10/08/53 Sexe : - F.

Date

Médecin

Ex. clinique : Poids

Coeur

T. A.

Ap. resp.

Ap. dig

Urines

Hernies

Râte

Varices

Réflexes

A

S

Ex. complémentaires :

Antécédents :

22/12/22 mammo-écho le 26/11/11
+ FCV le 5/2/11

30 JAN. 2012

Ad gyneco Echo Mammo
+BB

113 AVR. 2012

OD + 2,5
OG + 2,5 OSA + 2,75

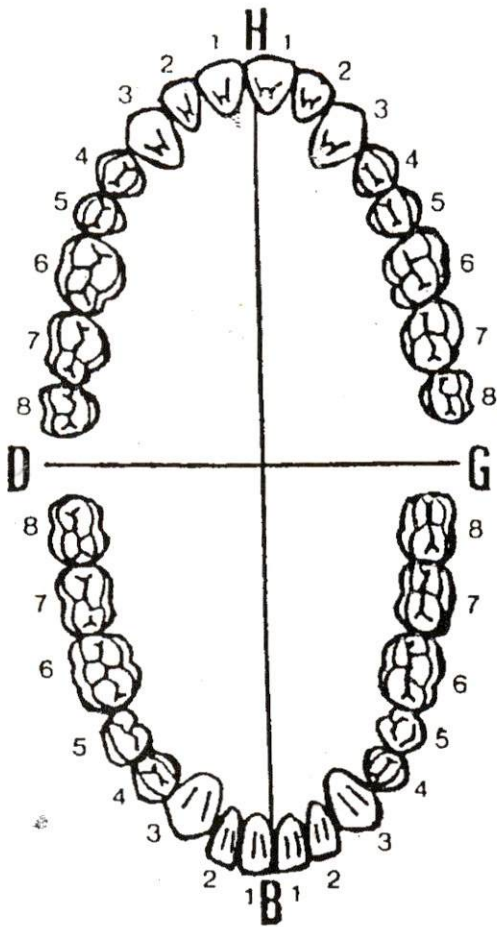
110 MAI 2013

Ad gyneco FCV canopeth
Echo/Mamof/Tonosylth

104 AVRI 2016

Ad gyneco
VS B + B

OBSERVATIONS:

[illegible][illegible]

04 JUL 2013

Chester Vertigo IRD (Chester)

23-02-14

OK RFT Reaction to Rx
penox + Lactan 16-26-14

17 OCT 2014

OD +1,25
OG +1,25 add + 2.5

04 NOV 2014

plus colour for fish Neochipstif

16 DEC 2014

off digestive Biora Plus

H + BB on 8/11/14

19-12-14

OK RFTs for h.c. from Hol
anapa H phenoxone + Lactan

12 FEB 2015

longer pharynx Biora Plus
H on 1/12/14

24 JUL 2015

off from FCU + Eching Namog

16-10-15

OK RFT

① HTA M 03m (29-09-15)

② Tumourion stops Lactan

OD (30-09-15)

③ Dover glucose TON Throcap
+ lit (30-09-15)

17 MAR 2015

OD +2,15 (-0,10 a 95) H +3,10

OG +2,15 (-0,10 a 80) H +3,10

12 3 Sept 2016

phacoemulsification forfait

12 9 Sept 2016

ophtalmologie H du 25/07

12 3 Octo 2016

ophtalmologie Brieux le 06/10
+ BB

13 Jun 2017

Nouveaux ophtalmologie de la
Cherille pour PEC 12 Dec

07 Jul 2017

① Echo + Ultrasonographie
trabéculaires RRM

② C et C pour Fracture 2, 3 et 4^{ème}
Retraction

24.07.17 de RRM Lencore 08 scop
Kne. (15-07-17)

20.12.18 ⊕ RRM - Albin Verme + Anapath
OK. → 22/12/18

13.08.19 de PCE Cataracte OG
forfait

09.05.19 de RRM Cataracte OG
CS + FO + Bismuth +
Pole pre-op (11.02.19)

ROYAUME DU MAROC
CARTE NATIONALE D'IDENTITE

المملكة المغربية
البطاقة الوطنية للتعريف

FATIMA

فاطمة

F
L

LARAKI

المراكي

Née le

10.08.1955

مودة بتاريخ

ب دكار السينغال

à DAKAR SENEGAL

Valable jusqu'au

15.04.2023

صالحة الى غاية

المدير العام للأمن الوطني

B400193

FV

يوشعيب ارميل



N° B400193

رقم

Valable jusqu'au 15 04 2023

صالحة الى غاية

بنت عبدالقادر بن الشريف محمد

و مريم بنت وصوف

Fille de ABDELKADER ben SHRIF MOHAMED

et de MERIEM bent OUASSOUF

العنوان 03 محج الدكتور محمد السجلماسي إقامة صدادف الطابق 5 الشقة 13 بوركون البيضاء

Adresse 03 AV DOCTEUR MOHAMED SIJILMASSI RES SADAF ETG 5 APT

13.BOURGOGNE CASA

N° état civil


07/1989

رقم الحالة المدنية

Sexe

F

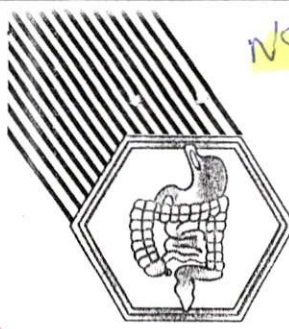
الجنس



Dr Abderrahim CHAÏRA

Spécialiste des Maladies de l'appareil Digestif et du Foie
Proctologie - Endoscopie - Echographie

Lauréat de l'université Louis Pasteur de Strasbourg - France
Ancien Assistant Spécialiste et Ancien Praticien Adjoint
des Hôpitaux de France



N° = FS : ?

الدكتور عبد الرحيم شعيرة
اختصاصي في أمراض الجهاز الهضمي
والكبد و البواسير
الفحص بالصدى وبالمناظير الداخلي
من جامعة باستور بـستراسبورغ - فرنسا
طبيب اختصاصي بمستشفيات فرنسا سابقا

Casablanca , le 7/12/06

COMPTE RENDU DE LA COLOSCOPIE

NOM & PRENOM : Mlle LARAKI FATIMA **AGE** : 51 ans.

INDICATION : Rectorragies.

PREPARATION : Klean Prep*.

ANESTHESIE GENERALE : OUI

ENREGISTREMENT DVD : OUI

EXAMEN :

Progression : Aisée jusqu'au cæcum.

Préparation : Satisfaisante avec cependant présence de selles liquides,
notamment au niveau du colon sigmoïde et ascendant,
en partie aspirables.

Examen :

Marge anale : Sans particularités, en dehors d'hémorroïdes prolabées.

Toucher rectal : Sans particularités.

Cadre colique : Pas de lésion recto- colique.

Dr Abderrahim CHAÏRA
Spécialiste des Maladies de l'appareil
Digestif et du Foie
Proctologie - Endoscopie - Echographie
Lauréat de l'université Louis Pasteur de Strasbourg - France
Ancien Assistant Spécialiste et Ancien Praticien Adjoint
des Hôpitaux de France

211, شارع محمد الخامس - الدار البيضاء 20050 - الهاتف : 022.54.32.69

211, Bd Mohammed V - Casablanca 20050 - Tél.: 54.32.69 - Fax: 022.54.32.67

En Cas d'Urgence : Clinique VAL D'ANFA - Tél.: 022 36.87.87

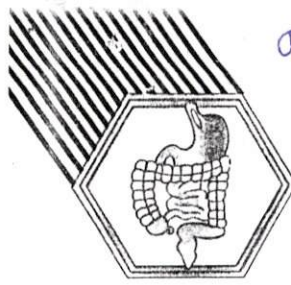
Dr Abderrahim CHAÏRA

Spécialiste des Maladies de l'appareil Digestif et du Foie
Proctologie - Endoscopie - Echographie

Lauréat de l'université Louis Pasteur de Strasbourg - France

Ancien Assistant Spécialiste et Ancien Praticien Adjoint

des Hôpitaux de France



07/6 2045

الدكتور عبد الرحيم شعيبة
اختصاصي في أمراض الجهاز الهضمي
والكبد و البواسير
الفحص بالصدى وبالمناظر الداخلي
من جامعة باستور بـستراسبورغ - فرنسا
طبيب اختصاصي بمستشفيات فرنسا سابقا

Doo n° : 0132167 DT : 15/01/07

Casablanca , le 20/11/06

A classer
DSD

COMPTE RENDU DE L'ECHOGRAPHIE ABDOMINALE

NOM & PRENOM : Mme LARAKI FATIMA AGE : 51 ans.

INDICATION : Douleur abdominale.

FOIE : De taille et d'échostructure normales,
homogène, non dysmorphique et sans lésion
nodulaire échographiquement décelable.

VOIES BILIAIRES : La vésicule biliaire paraît alithiasique, à paroi fine
et indolore lors du passage de la sonde.
Pas de dilatation des voies biliaires intra- et extra-
hépatiques.

VAISCEAUX HEPATIQUES : Les veines sus hépatiques et le tronc porte
sans particularité.

PANCREAS : Homogène.

REINS : De taille normale, bien différenciés sans calcul visible
ni dilatation des cavités pyelo - calicielles.

RATE : De taille normale.

Il n'y a pas d'épanchement intra- péritonéal.

CONCLUSION : Echographie abdominale sus mésocolique sans
particularités.

Dr. Abderrahim CHAÏRA
211, Bd Mohammed V - Casablanca 20050 - Tél.: 54.32.69 - Fax: 022.54.32.67
En Cas d'Urgence : Clinique VAL D'ANFA - Tél.: 022 36.87.87

211, شارع محمد الخامس - الدار البيضاء 20050 - الهاتف : 022.54.32.69

211, Bd Mohammed V - Casablanca 20050 - Tél.: 54.32.69 - Fax: 022.54.32.67
En Cas d'Urgence : Clinique VAL D'ANFA - Tél.: 022 36.87.87

CABINET DE PATHOLOGIE - DOCTEUR HAMAMSI M. TAOUFIK

ANATOMOCYTOPATHOLOGISTE

DIPLOME DE LA FACULTE DE MEDECINE DE NANCY

CASABLANCA, LE 09/01/2008

RECU LE : 08/01/2008

AGE : .. ANS

ORGANE : FROTTIS DE DEPISTAGE.

M^{me} / M^{lle} / Mr / Enf : LARAKI FATIMA

PRESCRIPTEUR : PROFESSEUR B. OUKHOUIA

REF : 0/08/01/123

EXAMEN CYTOPATHOLOGIQUE

EXOCOL

Etalement constitué de cellules malpighiennes de type superficiel à cytoplasme fréquemment acidophile peu plicaturé et à noyau pycnotique.

Ces éléments sont isolés ou groupés en petits amas monocouches sur un fond propre ponctué par de rares polynucléaires.

ENDOCOL

Préparation contenant des éléments cylindriques et jonctionnels d'aspect banal englobés dans un matériel sécrétoire mucoïde ponctué par quelques leucocytes polymorphes et de rares histiocytes.

Absence de cellules suspectes.

CONCLUSION : Frottis d'aspect normal.

Absence de cellules néoplasiques.

L. A. C. P.
Dr. HAMAMSI M.T
82, RUE MOUSSA IBRAHIM NOUSSAIR
Tél.: 20.24.30.20.24.30
Fax: 20.24.31.20.24.31
Docteur HAMAMSI M.T
CASABLANCA



Docteur Chakib Bennani-Smirès / Docteur Fatiha Dadi-Benmoussa / Docteur Mohamed Hamdouch
Docteur Hassan Zeghari / Docteur Abdelaziz Zouaoui

Casablanca, le 09/01/2008

PR. B. OUKHOUIA

MME LARAKI FATIMA

COMPTE RENDU

MAMMOGRAPHIE NUMERISEE :

- Les seins sont en involution graisseuse physiologique type 2, montrant une répartition harmonieuse des différents éléments conjonctivo-glandulaires.
- Au niveau du quadrant supéro-externe du sein gauche, existe une petite opacité nodulaire de 8mm de diamètre arrondie de contours réguliers.
- Il n'y a pas de foyer de microcalcifications d'allure suspecte.
- Les prolongements axillaires sont libres.

ECHOGRAPHIE MAMMAIRE :

- Cet examen montre l'existence des kystes simples dont l'analyse ne montrant pas d'anomalie endoluminale ou pariétale dont un kyste siège au niveau de la région sus aréolaire gauche de 5,7mm de diamètre, deux autres siégeant au niveau de la jonction des quadrants externes de 11,7mm de diamètre .

Conclusion :

Kystes simples au niveau des deux seins classée ACR 2.





Docteur Chakib Bennani-Smirès / Docteur Fatiha Dadi-Benmoussa / Docteur Mohamed Hamdouch
Docteur Hassan Zeghari / Docteur Abdelaziz Zouaoui

Casablanca, le 15 janvier 2008

PR. B. OUKHOUIA

Mme. LARAKI FATIMA

COMPTE RENDU

ECHOGRAPHIE ABDOMINO PELVIENNE :

- Les différentes coupes réalisées montrent un foie homogène de volume normal, il n'existe pas d'anomalie de la vésicule biliaire et des voies biliaires.
- Aspect normal du pancréas, de la rate et des reins.
- L'étude du pelvis a été réalisée avec une vessie en semi réplétion montrant un utérus de taille normale.
- La ligne de vacuité est fine et médiane.
- Il n'existe pas de fibromyome décelable par voie sus pubienne.
- Aspect normal des annexes.

Conclusion :

Echographie abdomino pelvienne normale.

DR. A. ZOUAOUI

