

MUTUELLE

FICHE INDIVIDUELLE

N° M°

4645

~~1132~~

0

Bénéficiaire : ADHERENT ~~CONJOINT~~ ENFANT

Nom

SCA Whi° -

~~MEHARRI~~

LOUDYI

Prénoms

Fatim-Zohra

Sexe

F

Né le

14.12.49

à

Photo

Rayé de la Mutuelle le

VISITE D'ADMISSION

Mle 1415 SD

1-73

27 SEP. 1974

MEDECIN CONTROLEUR

D^r BOUIBAR

49 Kgs. Coeur N°. TA = 11/6. RAS. A = S =
Cicatrice appendicéctomie. Cyste

09/10/92: Dorsalgie - 15 séances de rééducation
fonctionnelle.

15.07.94: Lombalgies + Neuralgie cervicobrachiale
20 séances de rééducation fonctionnelle -
M. A-F. EL KHALIDY.

16/12/98

F. C. Hémoragie K20

Gêne cardiaque et spleen 8 jours

Hémo urinaire 15-20 cellules

Acute p- K20 No sécrétion

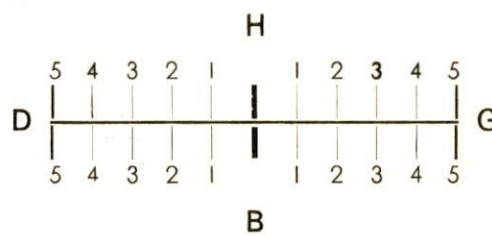
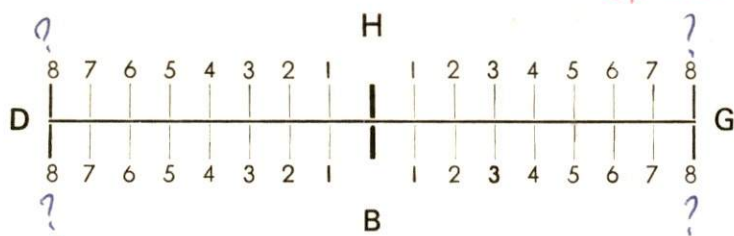
1.4.91

27/12/91

Myome utérin K20 45
+ kyste périculinaire + K20 1/2

VISITE D'ADMISSION - CONTROLE DENTAIRE

27 SEPT 1974



15/3/78) Accordé encreuse sur L6 (D40).

-4 DEC. 1994) Accord Bridge. 45.47. 3240.

5.6.91) e2 + 2 detachings; 17 M + RHC + Mx; 17 M + RHC + Mx.

15/3/95) Rendis me Accord bridge 7x (5'harding' mtr)
21 AOUT 1996) Accord eury 26 (D'pallier)

Dents manquantes

26/3/88 cor / 27 Dno (Loudy)

Dents malades

15/9/04 28 + 48456

05 AVR 2006

36-37 2810 + 28

Prise en charge soins

Dents saines (après trois mois)

Dents malades 4° au 12° mois 20% le

13° au 24° mois 40% le

25° au 36° mois 60% le

Après trois ans 80% le

18 OCT 2006

slu/lite Bas

D120 + D30

761

(Loudy)
BHCitealte

Prise en charge prothèse

Dents non manquantes et saines (un an) le

Dents manquantes et dents malades (trois ans) le

OBSERVATIONS

24/4/02 bel Horaeuel
 16/1/02 TM LS + Rx epule + Acen
 11/6/02 Mammelle
 31/07/02 Ostreodensitometrie
 01/11/02 Achuel + clept 6 du 12/11/02
 28/11/ } clept 6 + peliel + cecel
 20/10/13 } 6 clept 6 } 24/3/13 = 1 an
 22/1/04 Branché asphérique → Ht
 9/4/04 6 clept 6 (6) dec 24/3/04
 21/5/04 bel ap
 12/11/04 Calanque
 10/6/04 Ht digestive → Ht
 17/6/04 hults $ON = (90^\circ - 0,50) + 1,00$ / $edd = + 9,25$
 $OB = (120^\circ - 0,55) + 0,50$
 + Angine et dysphagie → Ht
 20/10/04 clept 6 Or 11/8/04
 22/3/05 Gortu nitrile + Actonel
 18/4/05 bel ap
 22/5/05

OBSERVATIONS

15/6/11 angle - ccccc Bl K30 y

22/9/05 Aff Gyneco - 1 Mt

7/10/11 Bl ally 2K15
EFR + 265 - for rdk la
→ Sum to

11/11/05 Cee Hecell Aced

26/11/05 Mt 1st Actonel du 10/11/05
2/1/06 Bl exp offroderib +
2/12/06 2nd Cee for ceeel

8/8/06 Aff Gyneco - 1st kg - 1 x 3
(Actonel) du 31/7/06

20/11/06 Newline Bl + 100 R

21/10/07 - Aff digestive - 1 Mt
- Mt Gyneco - 1 Actonel du 7/12/06

15/02/07 Aff digestive - 1 Mt

26/3/07 Ho gel → Rkro

6/6/07 Aff Gyneco - 1 Mt
digestive - 1st + 1st - 1 Mt

2/6/07 this digestive - 1 Mt

Suite

2/2

FICHE MEDICALE D'ADMISSION

☒ ADHERENT ☐ CONJOINT ☐ ENFANT

Photo

Nom : SCALLI LOUBI YI Prénom : Fatima Zahra

Matricule : 4671 Date de naissance : 14/12/49 Sexe : F

Date

Médecin

Ex. clinique : Poids

Coeur

T. A.

Ap. resp.

Ap. dig.

Urines

Hernies

Râte

Varices

Réflexes

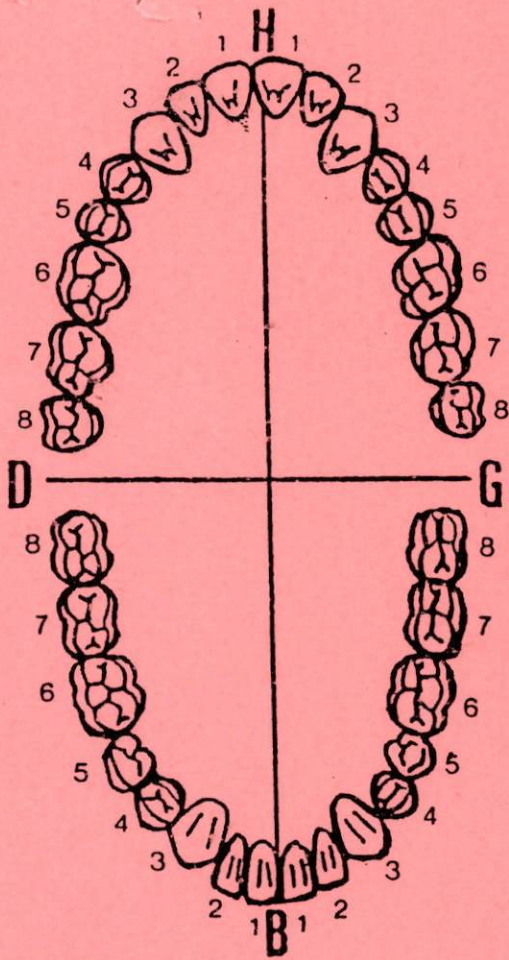
A

S

Ex. complémentaires :

Antécédents :

1/12/72 off Green - Detard x 6m du 8/10/72
 1/12/72 Teste bilico cellu pylori
 2/12/72 Acquis fvb + autres fvb
 4/12/72 Fimafalop 10/11/72
 15/03/78 Rx Radiof. m
 2/5/78 Malade pl 2/7
 15/05/78 15/05/78
 7/6/78 Hx x 3m du 24/5/78 (Chondroch + 2/7 +
 1/8/78 90° - 0,175) + 110 Kersyl
 2/8/78 115° - 0,110 + 2,110 10/12/78

OBSERVATIONS:

Dates	Actes	Observations
30/12/8	24-45 042010 de l'orage. 212.	
27/5/10	CCM / 16-26 2420 stelle de Bs	(BACHOUCH) (D108) 43/6
	legi Acadi' le 18/10/06	
30/6/10	BPR REC 54421	

23 SEP. 2012

PEC from BB

05 OCT. 2012

Rhynch 4 19/09 from 17/10
et 20/10

08 NOV. 2012

Osteoderma

24 JUN 2013

PEC from the colony

28 JUN 2013

AD split 0.1 + 1.75
OG 1.75 add 3.0

8/10/08 off digestive → HA x 3 →
du 1/9/08

18/12/08 fracture + Repair → 1 HA

9/12/10 Halls x 16/10 B + dental
24 of 2m shell B 16/10
M. Lohmann

4/3/10 Halls Vals open → HA post-operative

24/4/10 15/10/10

12/5/10 7/10 Halls Vals 11/3/10

06/8/10 Osteodensito Vals

01/10/10 20/10/10

11/10/10 Feb 10

12/01/11 Defataseologie H du 16/12

25/01/11 Off + Radio Jan 3/11
+ Radio

21/6/11 Echo + Radio + Osteodensito

26-08-11 ok 1/11

03/09/11 Radio 16/10/11 → Cote

13-09-11 ok B xance Reed pour 1
libe 2/10/11

15/09/11 Halls plate de 12/09/11

06-10-11 ok 10 jours Reed
cause 1/11/11

01/11/11 Osteoporose H du 1/11/11
H du 4/11/11 1m 10/11/11

11/09/2012 Cellier Caical → 8/10/12 PCC

tel 263292

al Air Maroc

Suite

FICHE MEDICALE D'ADMISSION

☒ ADHERENT ☐ CONJOINT ☐ ENFANT

1/2



Nom : SCALLI LOUDYI Prénom : FAÏZA - ZOTRA

Matricule : 4675 Date de naissance : 14/12/49 Sexe : F

Date

Médecin

Ex. clinique : Poids

Coeur

T. A.

Ap. resp.

Ap. dig

Urines

Hernies

Râte

Varices

Réflexes

A

S

Ex. complémentaires :

Antécédents :

19/6/2007 OD : (95° - 0,50) + 1,25 add + 2,50

OG : (115° - 0,75) + 0,75 add + 2,50

26/6/07 Pyrexie ~ 38,5° du 8/6/07

11 Actonel x 6rs du 12/6/07

27/07 11 febrile 38,5°

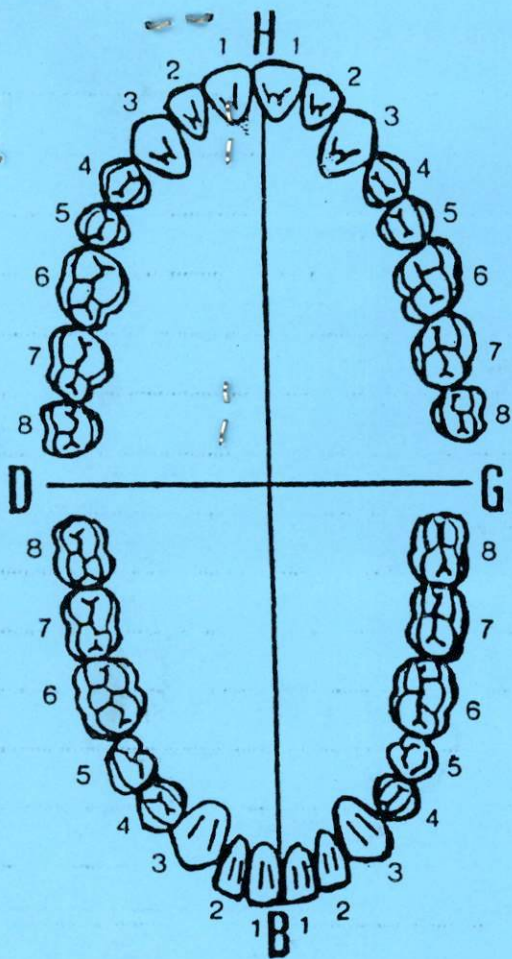
3/9/07 11hs Gueux -> Actonel (3hrs) du 22/07

11/9/07 11hs febrile 38,5°

11/0/07 11hs 38,5° (Gradu d 100°)

11/0/07 11hs 38,5° de catode

OBSERVATIONS:

[illegible]

13/19 10x rocks seen

28 JUN 2013

22-08-13

de lob ton rfn + kach
(Reckroge) + cecepol

06 AUG 2014

Reckroge H on 30/04

19 AUG 2014

PER Jan Reckroge total TDR

0 SEP 2014

30 Reckroge Kine

14 OCT 2014

PER Jan 15 Reckroge Kine' Atoke

21 OCT 2014

B B on 9/10

17 NOV 2015

HTA ~~Reckroge~~ Aem Echo Doyle

H+B B on 18/03

22-08-15 de Rfn chabera 29.05.15

15 JUN 2015

help: 15 km y Kines^m

10 JUL 2015

lunette de cameron

00 (95 - 0,75) + 2,25 / AB + 3,00
00 (95 - 0,75) + 1,75 / AB + 3,00

23-08-15 de Rfn

① Rock of 100 ft + Reckroge ltn
→ Rfn Rock Reckroge → Reckroge
reel de CK Rast

28-05-15

② HTA ltn 03m: 11-06-15
reel cto cece → reel 06 CK

13 Octo 2015

Allergie H In 21/1/15
Osteodentizetie

~~02-12-15~~ ~~OD RBN~~ ~~NCRB~~ ~~panel~~ ~~Rx~~
~~100% to 100%~~
~~100% 80% per ca 2~~

10 4 Janv 2016

HTA + B2 + ditto H + BB In 10/12

26 Janv 2016

① Depression Anthrose + poliothe

② Anthrose 15/Dec 1912

8 Fevr 2016

denho Sautique BB In 19/01

15 Fevr 2016

Leucanthose 15 Dec 1912

16 Mars 2016

Quel 916

04-07-16 ou RBN HTA 100% seur + horele
03 may 03-06-16

10 4 Jul 2016

Anthrose cericolenture 15 Dec 1912

18 Jul 2016

Hypten copie 1300

19 Jul 2016

Prescription Medicale

20 Jul 2016

15 Dec 1912

25 Aout 2016

OD + 3,00 / AD + 2,50
OH + 2,25



MUPRAS

Mutuelle de Prévoyance
& d'Actions Sociales
de Royale Air Maroc

FICHE MEDICALE D'ADMISSION

☒ ADHERENT ☐ CONJOINT ☐ ENFANT

4675

Photo

Nom : SCALLI Prénom : FATIME E. ZOHRA
Matricule : 4675 Date de naissance : 14/12/49 Sexe : F.

Date : Médecin :

Ex. clinique : Poids _____ Urines [A _____
Coeur _____ S _____
T.A. _____ Hernies _____
Ap. resp _____ Râte _____
Ap. dig _____ Varices _____
Réflexes _____

Ex. complémentaires :

Antécédents : 16 Sept 2016 Vm (16/07/16)
18 Octo 2016 Blepharite (24/08/16)

16 Nov 2016 Nettoyage post manœuvre
IRM pelvis

29-11-16 ORC RM
(1) Douleur obs + cch obs + Bde
+ Lach (11-11-16)
(2) HTA + 0 bar thorax obs
cardiaque + Lach 03m
(22-11-16)

ACCORD MUPRAS
14 Fevr 2017

A diagram of a tooth arch, likely a maxilla or mandible, showing the positions of teeth. The arch is divided into four quadrants by a vertical line and a horizontal line. The top is labeled 'Haut' and the bottom is labeled 'Bas'. The teeth are numbered 1 through 8, starting from the center (midline) and moving outwards. The diagram shows the arrangement of teeth in a semi-circular arch, with the central incisors (1) at the front and the molars (8) at the back. The diagram is used to illustrate the relationship between the teeth and the surrounding tissue (Haut/Bas).

OBSERVATIONS :

This image shows a single sheet of white paper with horizontal blue ruling lines. The lines are evenly spaced and run across the width of the page. There are approximately 20 lines visible. The paper has a slightly textured appearance and some minor discoloration or faint smudges, particularly near the top edge. The overall tone is a light, off-white color.[illegible]

13.0 Janv 2017 lombosciatique + cervicalgie
30 doses Reeducats

08 Fevr 2017 gastilô H sur 30/01

11 4 Fevr 2017

~~gastilô~~ 20kay Kiné
cervicalgie

11-04-192

sur Ntn Reclômagne Reclômagne
hauter + Bré (10-03-192)

12.0 Sept 2017

OK DEC pour 15 doses Clinica
et 4 lombaires

02 Octo 2017

Aff Reap H sur 14/09

25-12-17 (1) sur Ntn lumbos + hauter

(2) VL 01 - +2,75 (-0,25 à 99%)
06 - +2,00 (-0,50 à 106%)

WFS = +2,50

(3) sur Ntn lumbos + épigast
- tégie C5 + Reclômagne +
hauter + Bré (WFS + p l.
+ lombaires + VS) 22-11-17

12 0 Sept 2017

29 Sept 2017

as + EFR.
(14/9/17)

17 Octo 2017

Arthur cervical -

ANK & 15 p.m.

13 0 Janv 2018

TC - on (T.M) + m)
up - cdc.

19-02-18

on Rtn ~~last~~ off res p.c.s.
back 30-01-18.

08 Nov 2018

ac RFT. HPA / Echo Doppler
26/09/18

28/11/18

RFA + m EDC + Holler TA
(27/02/19)

13/05/19

of RFT.

Colo-RSA + m

on 20/04/19

19-04-18

on Rtn

① Colocardi DD + impl
RFA + Trach
+ Bnta pre-op.

(28-05-19)

②

Caracti DG + impl
RFA (31-05-19)

04-10-19

on PCC 10 x-ray Rees cervical
+ 10 x-ray Rees Dorsal
SA planmap.

REV

اختصاصي في أمراض المعدة والأمعاء والكبد و البواسير
علاج و جراحة أمراض المخرج
التشخيص بالمنظار الباطني
الكشف بالموجات فوق الصوتية

ml 4675

الدار البيضاء، في

Pen Comp

Dr. Seely. Peter & John's

avec six facteurs $\Rightarrow H. pylori$ multi-
résistante (bactère 2^e et 3^e pentacène

Self pyro. test is positive /

me Cellars & active young people

Nei de lui scrie la p. 1 cu alții
Alții sunt oameni de

pour le Fibroscopie! nous te
M. Mohamed SLAoui
des Maladies de l'Appareil
Endoscope

Dr. Mohamed SLAUI
Spécialiste des Maladies de l'Appareil
Digestif - Echographie Endoscope
82 Rue Soumaya Imm Renault
Bd Audelmoumen 5ème Etage N°21-CASA
01 67 25 99 87 022 25 99 87

82 زنقة سومية زاوية شارع عبد المومن الطابق الخامس "عمارة رونو" الحى النخيل الدار البيضاء - المغرب - الهاتف / الفاكس : 022. 25. 99. 87

82,Rue Soumaya , Angle Bd. Abdelmoumen 5^{ème} Etage" imm.RENAULT" Quartier des Palmiers - Casablanca - MAROC - Tél./Fax :022.25.99.87

E.mail : slaouimed@msn.com

Urgence : Clinique GHANDI- CASABLANCA - Tél.: 022.36.69.11 / 022.94.64.90/91

عيادة أمراض النساء والولادة

Cabinet de Groupe de Gynécologie-Obstétrique

Consultation sur rendez-vous

الدكتور م.ن. الزهيري

Dr. Zhiri M.A.

أمراض النساء و الولادة

الفحص الصوتي

Gynécologue-Accoucheur

Echographie

الدكتور أ. حمدوش

Dr. Hamdouch A.

أمراض النساء و الولادة

الفحص الصوتي

Gynécologue-Accoucheur

Echographie

ORDONNANCE

Casablanca, le 14/08/16 في الدار البيضاء، في

لـ Dr. M. N. Zhiri - Per - 20116
Dr. A. Hamdouch

Dr. ANAS HAMDOUCH
Spécialiste en Gynécologie-Obstétrique
Maladies du Saint - Sébastien - Echographie
192 Boulevard Zerketouni - Casablanca
téléphone 022 2073 / 022 202074 / 022 202075

12 8 Juil 2016

إقامة بغداد - 192 ، شارع الزرقطوني - زاوية زنقة موسى ابن نصير - الدار البيضاء

Résidence Baghdad, 192 Boulevard Zerketouni - Angle Rue Moussa Ibnou Noussair - Casablanca

الهاتف : 0522 20 20 75 / 20 20 74 / 20 20 73 - Tél. : 0522 20 20 75 : الفاكس

DOCTEUR Hamid EL HRAICHI

DIPLOME DE LA FACULTE DE
MEDECINE DE LYON
CHIRURGIE ORTHOPEDIQUE
ET TRAUMATOLOGIE

87 Bd Mohammed VI

Casablanca

Tel 022833622

GSM 064354396

Casablanca le

RAPPORT DE CONTRE VISITE

Contre-Visite demandée le

Contre-Visite effectuée le

Police N° MUPRAS

Sinistre N° 4.675

Sté contractante RAM

Nom de l'assuré SCALLY Fatima Ezzahra

Nom du malade SCALLY Fatima Ezzahra

N° d'adhésion

Date de Naissance 14/12/49

Carte d'identité N° B11690

Hallux valgus sévère du pied gauche
avec luxation MP du 2^e et 3^e orteil.

$$K90 + K40/2 = K110.$$

$K30 + 15/2 = 37,5$ pour l'anesthésie
et jours d'hospitalisation

12/2/10


Dr. Hamid EL HRAICHI
Chirurgie Orthopédique
87, Bd Mohammed VI
Casa - Tél : 022.83.36.22

mais il faut accorder (si pris en charge)


Dr. EL YACOUBI Khalid
SPECIALISTE O.R.L.
7 bis, Rue Assad Ibnou Zarrara
Tel. 022 23 82 23 Maâm - Casa

CABINET ORL

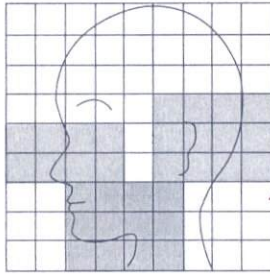
Docteur EL YACOUBI KHALID

Spécialiste Diplômé

Faculté de Médecine de Montpellier

Nez • Gorge • Oreilles

Chirurgie Face et Cou



الدكتور اليعقوبي خالد

خريج كلية الطب بمندوبولي

اختصاصي في أمراض الأنف - الحلق

الأذن - جراحة الوجه والعنق

07 NOV 2005

Casablanca, le :

Rapport de CV de 7^e Scully Fatim-Zine

17^e 4675

ANI: B 11690

Née, 14/12/1949

- Rhinosinusite chronique avec polynose naso-sinusienne atteignant le quart supérieur du sinus de la face sur le dernier planneau. Scanner avec prise de section septale et fins cornets.
- A20 d'UGD, Bronchites...
- Actuellement sous HT: Atrial, Singulier, Solusmed 20, Dofloct...
- Indication plutôt chirurgicale
- Soutiendrait mal la vie thermique du nez et de la respiration



URGENCES : Clinique Dar Salam - Tél : 022 85 14 14



RAN AUPRAS

مصحة الزرقطوني لجراحة العظام والمفاصل
CLINIQUE ZERKTOUNI D'ORTHOPÉDIE - TRAUMATOLOGIE

04675

NOTE CONFIDENTIELLE DU MEDECIN TRAITANT

1) NOM et Prénom :

BEAUCY Fatima Eugénie

2) Date de la constatation de l'état du malade :

08/02/10

3) Renseignements cliniques sommaires :

Hell ref gaché a
last 3 ans - E L h
telio M2 - 2010 h
P.E.T. 3578

4) Traitement envisagé et actes :

une hilly ref a slite M1 + P1
a slite + slite + tend 1.2 la
2.3 fortil + 2010 xolite +
2010 2 slite = K90
2010 xolite 2010 M2 + 2010 2010 2010 2010

5) Durée prévisible du traitement :

2010

K40/2 = K90 + 40/2
= K110

A 2010

Le 05.FEV.2010

Signature

Dr. C. Zerktouni
Clinique Zerktoni - Casablanca
Boulevard 9 Avril et Méd. Abdon



مصحة الزرقطوني لجراحة العظام والمفاصل
CLINIQUE ZERKTOUNI D'ORTHOPÉDIE - TRAUMATOLOGIE

NOTE CONFIDENTIELLE DU MEDECIN TRAITANT

1) NOM et Prénom :

M. SCALBY Eke - Ezzamra.

2) Date de la constatation de l'état du malade :

13.06.01

3) Renseignements cliniques sommaires :

Chute à terre sous
appui d'orteil gauche

4) Traitement envisagé et actes :

Cure d'apexol stabilisé (2.25ml)

K2 + 2/2

5) Durée prévisible du traitement :

UN
A. Ce

Le 13/06/01

Signature

Dr Mohamed LEMSEFFER
Chirurgien Orthopédiste
Clinique Zerktoni - Casablanca
Angle Bds. 9 Avril et Med Abdou



مصحة الزرقطوني لجراحة العظام والمفاصل

CLINIQUE ZERKTOUNI D'ORTHOPÉDIE - TRAUMATOLOGIE

Chirurgiens Orthopédistes :

- Dr. Thami BENZAKOUR
- Dr. Abderrazak HEFTI
- Dr. Mohamed LEMSEFFER

Anesthésiste Réanimateur :

- Dr. Jaouad BERRADA

Casablanca, le :

08 Février 2010

Compte Rendu Radiologique

Mme SCALLY FATIMA EZZOHRA

Incidence :

- Rx pied gauche F/P

Résultat :

- Hallus valgus bilatéral avec luxation des sésamoïdes prédominant à gauche



عيادة أمراض النساء والولادة

CABINET DE GROUPE DE GYNECOLOGIE - OBSTETRIQUE

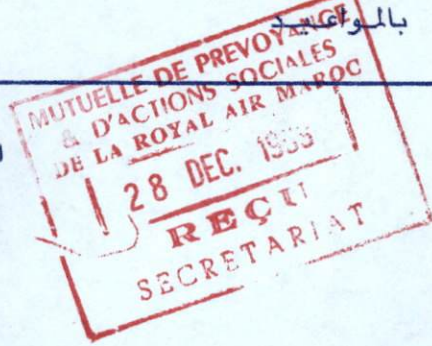Consultations sur rendez-vous

الدكتور م. ن. الزهيري

Docteur ZHIRI M.A.

Gynécologue - Accoucheur
Echographie

أمراض النساء والولادة
الفحص الصوتي



الدكتور أ. حمدوش

Docteur HAMDOUCH A.

Gynécologue - Accoucheur
Echographie

أمراض النساء والولادة
الفحص الصوتي

Casablanca le 24 Décembre 1999

Compte-rendu opératoire

Mme Scally Fatim-Zahra épouse Loudiyis

Indication: Myomectomie et kyste ovarien gauche

Technique: Incision de Pfannenstiel. Découverte d'un myome utérin de 3 cm de diamètre et d'un kyste ovarien gauche.

Ablation du myome utérin et suture du muscle utérin avec hémostase soigneuse.

Ablation du kyste ovarien gauche en respectant le parenchyme ovarien.

Hémostase.

Fermeture paroi plan par plan sur drain de redon aspiratif.

Suites opératoires simples.

K100 + K80/2

Dr HAMDOUCH Anas

**CABINET DE GROUPE DE
GYNECOLOGIE - OBSTETRIQUE**

Dr. A. HAMDOUCH Dr. M. A. ZHIRI

Résidence Baghdad-192, Bd. Zerkouni

CASABLANCA 20.000



MUTUELLE DE PREVOYANCE
ET D'ACTIONS SOCIALES
DE LA ROYAL AIR MAROC

Casablanca, le

DEMANDE DE PLI CONFIDENTIEL

Mon cher confrère,

Vous avez examiné notre adhérent :

Mme, Mlle, Mr :

Matricule :

A qui vous avez demandé :

- ✓ Un bilan biologique ;
- ✓ Radiologie ;
- ✓ Autre :

En exécution des dispositions réglementaires de la Mutuelle , je vous prie de bien vouloir me faire part sous pli confidentiel de la nature de la maladie.

Veuillez agréer, Mon Cher Confrère, l'expression de mes sentiments les meilleurs.

DR MHAMED CHRAIBI
MEDECIN CONSEIL

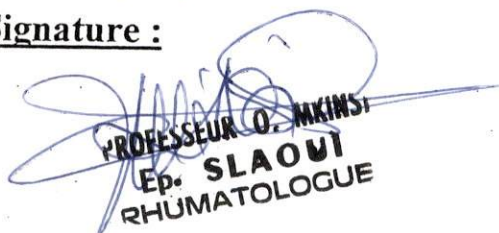
Je soussigné (e), Docteur
Certifie avoir examiné M^{me} Saouly Fatima-Zohra

Agent de la MUPRAS et avoir constaté :

une cervicocéphalgie (cervicocéphalgie gauche C5-C6)
une arthrose interapophysaire postérieure
de la base - hypointensité D.

le 21/5/08

Signature :


PROFESSEUR O. AKINSI
Ep. SLAOU
RHUMATOLOGUE

Siège : AEROPORT CASA - ANFA



91-26-46 / 91-28-57



91-26-52



Docteur Mohamed Slaoui

Spécialiste
en Hépat - Gastro - Entérologie
et Proctologie Médico-Chirurgicale
ENDOSCOPIE DIAGNOSTIQUE ET
INTERVENTIONNELLE
ECHOGRAPHIE

الدكتور محمد السلاوي

إختصاصي في أمراض المعدة و الأمعاء
و الكبد و البواسير
علاج و جراحة أمراض المخرج
التشخيص بالمنظار الباطني
الكثيف بالموجات فوق الصوتية

Casablanca, Le 15 DEC. 2006 في الدار البيضاء،

Cher Monsieur

Je salue, Monsieur EL KHARAJI,

à propos, pour l'information médicale
surat que, ayant résisté sur
et ne s'est et un bon dialogue

avec le but de vous faire en

Cher

Monsieur

Dr. Mohamed SLAOUY
Spécialiste des Maladies Digestives
Endoscopie Interventionnelle
82, Rue Soumaya 5^{ème} Etage N° 14
Bd Abdelmoumen 5ème Etage N° 14
022 25 83 70-41

82. زنقة سومية، زاوية شارع الخامس، عمارة رونو، حي النخيل الدار البيضاء - المغرب - الهاتف: 022.25.83.70 / 022.25.99.87

82, Rue Soumaya, Angle Bd. Abdelmoumen 5^{ème} Etage "Imm. RENAULT" Quartier des Palmiers - Casablanca - MAROC - Tél.: 022.25.83.70 / 022.25.99.87

E.mail : slaouimed@msn.com

Urgence : Clinique GHANDI - 54, Bd. Ghandi - CASABLANCA - Tél.: 022.36.69.11 / 022.94.64.90 / 91

PROFESSEUR DRISS JAMIL

*Maladies de l'Appareil Digestif
Foie - Estomac - Intestins*

Endoscopie digestive-Echographie
Proctologie Medico-Chirurgicale

Membre de la Société Française de coloproctologie
Membre de la Société Française d'endoscopie Digestive



الخطوط الملكية المغربية
ROYAL AIR MAROC
Mutuelle de Prévoyance
et d'Action Sociales

NOTRE COLONOSCOPIE

Votre rendez vous : Mme. SCALLY Fatima Ezzohra

Le : 19/05/04

Lieu : Clinique Val d'Anfa à jeun

Votre médecin vous a prescrit une colonoscopie ; cet examen visera à explorer la totalité de votre côlon (gros intestin) ; son succès dépendra de la qualité de la préparation de votre intestin ; pour ce faire, veuillez vous conformer aux prescriptions suivantes :

Achetez chez votre pharmacien :

4 SACHETS DE KLEAN PREP OU FORTTRANS



Diluez chaque sachet dans un litre d'eau de votre choix pour obtenir quatre litres de préparations la veille de l'examen

Aux repas de midi et soir :

- ne pas manger de légumes verts
- enlever la peau et les pépins des fruits

dînez légèrement entre 17 heures et 18 heures (bouillon)

Boire entre 18 heures et 20 heures quatre litres de la préparation.

- Attention du fait de son effet laxatif, ne sortez pas

Restez strictement à jeun jusqu'au moment de votre examen.

Professeur JAMIL

201, Bd. d'Anfa - Casablanca Tél : 022-94-61-61 / 022-94-62-62
Fax : 022-94-63-63 e-mail : jamd@menara.ma

PHARMACIE du JARDIN
MURDOCH
ADIL BENZAKOUR
Dr. en PHARMACIE
N° 13 Bis Rue de Rome - Casablanca
Tél: 022.48.06.66

CABINET DE PATHOLOGIE - DOCTEUR HAMAMSI M. TAOUFIK

ANATOMOCYTOPATHOLOGISTE

DIPLOME DE LA FACULTE DE MEDECINE DE NANCY

CASABLANCA, LE 27/12/99

RECU LE : 24/12/99

AGE : 49 ANS

ORGANE :

M^{me} / M^{lle} / Mr / Enf : LOUDIYI FATIMA-ZAHRA

PRESCRIPTEUR : DOCTEUR ANAS HAMDOUCH

REF :

1/99/12/286

EXAMEN HISTOPATHOLOGIQUE

1/ FIBROME UTERIN.

Formation nodulaire adressé en deux fragments pesant 35g inclus en totalité.

A l'examen histologique, les différentes tranches de section réalisées à son niveau ont un aspect identique montrant une prolifération musculaire lisse bénigne faite de cellules fusiformes à cytoplasme acidophile abondant ondulant occupé par un noyau allongé de structure chromatinienne fine et homogène sans nucléole et sans mitose visible. Ces cellules constituent des structures fasciculées tourbillonnantes régulièrement agencées par d'assez rares dépôts collagènes. Cette prolifération comporte également d'assez nombreuses formations vasculaires légèrement ectasiques.

Absence de caractères suspects.

CONCLUSION : Léiomyome faiblement remanié.
Absence d'indice de malignité.

2/ KYSTE PARATUBAIRE.

Formation kystique grossièrement ovalaire de 2cm de long / 1cm de diamètre incluse en totalité montrant à l'examen histologique une large cavité tapissée par un épithélium cylindro-cubique unistratifié de type séreux dépourvu d'anomalies notables. Ce revêtement repose sur des plans fibro-conjonctifs œdémateux richement vascularisés ponctués par de rares leucocytes mononucléés.

Absence de caractères suspects.

CONCLUSION / Kyste séreux paratubaire.
Absence d'indice de malignité.

PEC
N° 3360
archivé

Docteur HAMAMSI M.T



29/12/99
(Kfo + Kbo) = K100

CABINET DE RADIOLOGIE

&

DR. AKIKI Mustapha

Spécialiste en radiologie
Ex. Enseignant à la Faculté
de Médecine.

Dr. BERRADA M. Az el Arab

Spécialiste en radiologie
Ex. Enseignant à la Faculté
de Médecine

Scanner Spirale - Radiologie générale - Echographie - Doppler Couleur - Mammographie
Radio-Panoramique Dentaire

Référence : 99A574

CASABLANCA LE, 20/12/99

NOM ET PRENOM : LOUDIYI FATIMA ZOHRA
MEDECIN PRESCRIPTEUR : DR. HAMDOUCH ANAS
EXAMENS REALISES : ECHOGRAPHIE ENDOVAGINALE

COMPTE RENDU

Protocole d'examen :

Exploration échographique pelvienne par voie sus pubienne
transvésicale complétée par un abord direct endovaginal.

Résultat :

- Utérus retroversé présentant un nodule myomateux fundique interstitiel prolabé dans el cul de sac de Douglas de 35 x 28 mm, d'aspect échogène avec deux plages hypo-échogènes (nécrose ?) particulièrement douloureux au palper échographique.
- Ovaires visualisés de volume normal sans désorganisation architecturale.
- Absence d'épanchement du cul de sac de Douglas.

Conclusion :

Discret fibromyome du fond utérin avec deux petites plages de nécrose.

Confraternellement
DR. AKIKI Mustapha
Cabinet de Radiologie
17-A - AKIKI BERRADA
Boulevard Buffon Gautier
317158 - Casa

CABINET DE RADIOLOGIE

&

DR. AKIKI Mustapha

Spécialiste en radiologie
Ex. Enseignant à la Faculté
de Médecine.

Dr. BERRADA M. Az el Arab

Spécialiste en radiologie
Ex. Enseignant à la Faculté
de Médecine

Scanner Spirale - Radiologie générale - Echographie - Doppler Couleur - Mammographie
Radio-Panoramique Dentaire

Référence : 99A574

CASABLANCA LE, 20/12/99

NOM ET PRENOM : LOUDIYI FATIMA ZOHRA
MEDECIN PRESCRIPTEUR : DR. HAMDOUCH ANAS
EXAMENS REALISES : ECHOGRAPHIE ENDOVAGINALE

COMPTE RENDU

Protocole d'examen :

Exploration échographique pelvienne par voie sus pubienne
transvésicale complétée par un abord direct endovaginal.

Résultat :

- Utérus retroversé présentant un nodule myomateux fundique interstitiel prolabé dans le cul de sac de Douglas de 35 x 28 mm, d'aspect échogène avec deux plages hypo-échogènes (nécrose ?) particulièrement douloureux au palper échographique.
- Ovaires visualisés de volume normal sans désorganisation architecturale.
- Absence d'épanchement du cul de sac de Douglas.

Conclusion :

Discret fibromyome du fond utérin avec deux petites plages de nécrose.

Confraternellement
DR. AKIKI

Cabinet de Radiologie
173 - AKIKI BERRADA
Boulevard Buffon Gautier
20158 - Casa