

MUTUELLE

PNC

N° Mle

2 3796 920

FICHE MEDICALE D'ADMISSION

ADHERENT - ~~CONJOINT~~ - ENFANT



NOM : HAMID Prénoms : Fatima

Date de naissance : 2.3.55 Sexe : F

Date

26 MAI 1978

Médecin

D^r BOUIBAR

Ex. Clinique :

Poids

62kg

Coeur

Normal

T. A.

12/7

Ap. resp.

Normal

Ap. dig.

Normal

Urines

A

= 0

S

= 0

Hernies

neant

Râte

Ras.

Varices

Réflexes

Nx

Ex. Complémentaires :

Antécédents :

3 DECE 1982

Rehonnagie.

3/4/00 F. C. tze 7j

14/2/01

Echo coeur + Echo doppler veine
ECHO coeur
+ ITA + Holter

8/3/01

Echo coeur + ECG
R

7/12/06 OD + 4.75

OG + 2.00

11/15/10 Echo Negro + BL
2(8)77 Lived all 12 Dec 6/10
Beer 63

16/11/07 Echo Doppel Card
Eggs Effort.

15/15/08 Gabelroogs → Echo Negro → Gabelroogs
11

24/3/09 Lived (1st) du 15/12/08 at 12/1/09

24/10/10 Pulu + 0 Neobentop (1st)

23/02/2010 LV OD + 1.00

OG + 1.00

OD + 3.25

OG + 3.25

11/10 + 2.25

(1st 2009)

1/16/10 BL de anhill *

7/6/10 Thobala → Blaby → H × 3 in du 18/10

14/6/10 Lived all 15/3/10 1

21/8/10 Melt 28/8/10 1

24/8/10 Echo Negro + BL

18/10/10 0 Neobentop

14/12/10 2 H gynecio proth + H le 21/09/10

Bridge

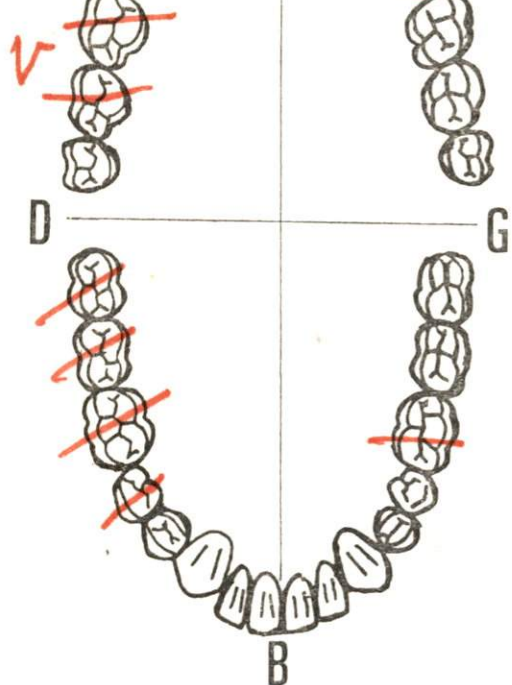
H

Bridge

VISITE D'ADMISSION - CONTROLE DENTAIRE

26 MAI 1978

OBSERVATIONS :



Dates	Actes	Observations
25.7.79	(21; 12; 11; 11)	Rx + TC + obt up + Rx
29.5.81	Accord: } - 1st haut - 1st bas - Richmond	+ 5 dents D 160 + 6 1345 + 30 dents D 170 76 15 <u>21/12</u> 3440
12.1.82	Accord du 29.5.81	en bouche
20.11.84	871 Extrs; 15 T2 H44 W; 16 Analy; 16 Analy; 15 Extr; 18 Extr	
23.3.88	Accord Richmond 31	(D 75)
29.6.88	Accord Richmond 31 Vu en Centre - vint	Richmond 11; Haut 9 dents (32) Accord haut 11 dents 180 pelués télégis + 6 dents (75757)
24.7.91	Accord CIV 51	CIV 17

15.10.94)

Accend

~~Accend~~ ~~Compens~~ ~~haut~~ ~~Annu~~ ~~11~~

2/11/94)

Accend Compens haut (Duo)

6/7/99

corr/ 33-34-43-44 4Duo. (Bennani)

20/7/99

stellite BRS (35-36-37-38-45-46-47-48)

Duo + 155

11

18/4/03

PAT Haut Duo

11

12/4/10

PAT 11

Duo 11

28/6/10

BPR PER 54282

27 NOV. 2013

Acc PEC D160 stell < rem (353637, 45
(s/r Rx après et ancien stell ancien) 46, 47) (SAADI) Nadia
ANNUE

19 DEC. 2013

Acc PEC D175

stell < rem (35 36 37, 45 46 47) (Alain FDI Radi
(s/r Rx après et stell ancien ancien) ANNE LE

13 MARS 2014
2 MARS 2014

Acc D175 stell < 6 el^{rs} (353637 454647)
(Alain Fdi)

15 AVR. 2014

BPR 215 Rx Panor Post operat du 4-4-14

15 AVR. 2014

BPR D175 (Acc 13-3-14)

Dossier N° 2

n° 2379

2379

Royal Air Maroc

FICHE MEDICALE D'ADMISSION

☒ ADHERENT ☐ CONJOINT ☐ ENFANT

Photo

Nom : Hamid Prénom : FatimaMatricule 2379 Date de naissance : 2-3-55 Sexe : F

Date

Médecin

Ex. clinique : Poids

Coeur

T. A.

Ap. resp.

Ap. dig.

Urines

A

S

Hernies

Râte

Varices

Réflexes

Ex. complémentaires :

Antécédents :

96-05-11 Accusé brt ménopausée +
ostéoporose (Livial Stopper
+ Caat D₃ 03400, 11-05-11
19-11-12 etc VL 00 = (85-030) + 2
06 = (95-050) + 2
VP 000 = 0 + 19,50

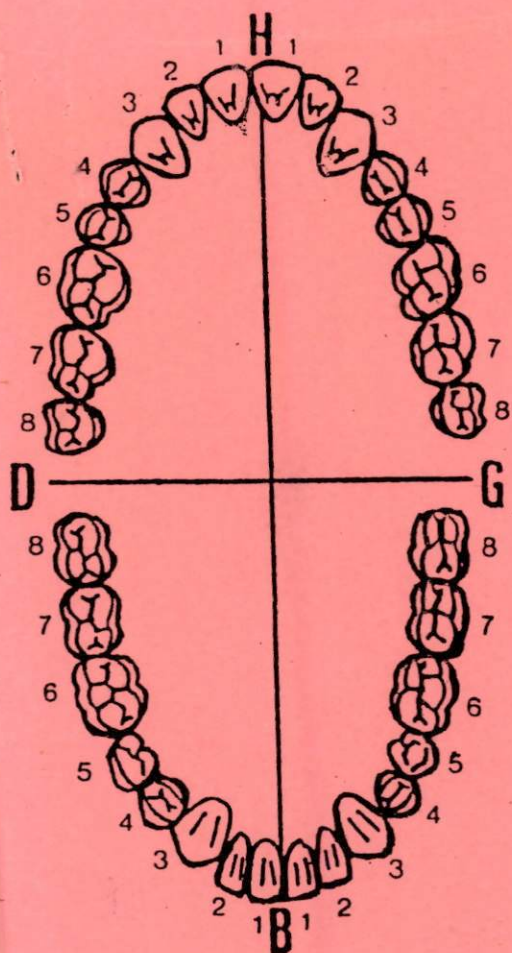
22 NOV. 2012

Caution du 10h00 par effet
Bela Doyls (Bese Noel)

18 FEV. 2013

P22 Jan BB

OBSERVATIONS:



Dates	Actes	Observations
2 5 Octo 2016	Ace D54 obt 4 2 ⊕ let 2 5 ⊕ et gangue charrie de (42 → 32)	
5 Octo 2016	Ace D170 = D120 + D15 + D10 + D25 PAT	
5 Octo 2016	Réparation du stéril (charrie net) ⊕ remonte de dent. au stéril (D170 D181) (Kebila)	
0 3 Nove 2016	P.C. BPR D54 + D170 (Ace 25-10-16)	
2 6 Octo 2018	Suite à C.V. ProPent suite Pan Bassin	
2 6 Octo 2018	Ace D360 & CCN (34, 44)	(Sagab Renna)
0 2 Nove 2018	BPR D360 / Ace 26-10-18	
	BCN 34 → 44 fait mais ce n'est pas fait (voir cur) et stéril déjà fait en 2014	

13 MAI 2013

PEC pour BB en 10/11

04 AOÛT 2014

OD + 1,75

OG + 1,50 ODS + 2,75

10 OCT 2014

PEC pour BB

20 FEV. 2015

PEC pour Manu folie

Echo

ostéoporose

28 AVR. 2015

Atteinte FC anévrisme

17.08.15

PEC pour BB → PC pour HT

-4 AOÛT 2015

PEC pour BB en 15/07

-5 AOÛT 2015

H A Base Neuro

11 Juil 2016

09 Nove 2016

fr mied manure CAC

30.01.17

en RBN leu H

VL OD = + 9,25

OG = + 9,00

VL OD'G = + 9,75

09 Mai 2017

Dialyse H en 31/03

09.05.17

en RBN malade H 02000

(03.03.17)

07 Juin 2017

RTH Base Neuro

10 Juil 2017

PEC pour BB

29-09-12 sur RTN aff pyrexie S
+ echo abdominale
+ ECG (02-08-12)

01 Nov 2017 PEC pour BB le 01/11

09 Nov 2017 Lumbalgie → ERM lombo sacro

15 Dec 2017 OK PEC ERM Base Neuro

② Rx du Bassin et hanche G

③ lombosciatalgie ERM
H du 20/10 RPN

④ Diabete H du 9/11 pour 31/10

27/2/19 Dr AFH H. de l'et (B)
(M/27/19)
+ M (27/27/19)

28/9/18 PEC (ok me dit)



Laboratoire de Pathologie Alaoui

Dr. Alaoui Bouhamid Abdelhafid
Anatomo - Cytopathologiste

Casablanca, le 02/12/2004

Nom et prénom:
Sur ordonnance du Dr:
N° d'anapath:

MME HAMID FATIMA
LAHLOU RAOUF M.
008ACL1204

Prélevé le 30/11/2004.

Parvenu au laboratoire le 01/12/2004

Organe ou siège du prélèvement: Col utérin

Renseignements cliniques: Age: 49 ans
Col paraît sain

COMPTE RENDU ANATOMOPATHOLOGIQUE

Origine du prélèvement : frottis cervical

Qualité du frottis :
Optimale

Diagnostic descriptif :

1. Evaluation hormonale :
Compatible avec l'âge de la patiente
2. Microbiologie :
Aspect leucocytaire banal
3. Modifications réactionnelles :
Absentes
4. Cellules pavimenteuses :
Superficielles, intermédiaires et parabasales normales
5. Cellules glandulaires :
Nombreuses normales

Conclusion et recommandation :

- Frottis cervical **jonctionnel** normal, eutrophique
- Contrôle cytologique à un an.


A. ALAOU

الفحص بالأشعة حي المستشفيات

RADIOLOGIE QUARTIER DES HOPITAUX

RESIDENCE PASTEUR

إقامة باستور

SCANNER SPIRALE 3D - RADIOLOGIE CONVENTIONNELLE - ECHOGRAPHIE-DOPPLER COULEUR
MAMMOGRAPHIE - RADIOLOGIE VASCULAIRE ET INTERVENTIONNELLE - IRM SUR RENDEZ-VOUS

Casablanca, le 03/12/2004

Nom du patient : HAMID FATIMA
Médecin traitant : DR. MED RAOUF LAHLOU
Examen réalisé : MAMMOGRAPHIE BILATERALE
+ ECHOGRAPHIE MAMMAIRE

Dr. N. BENNANI

Résultats :

Dr. Y. BOUZIDI

- Répartition normale des opacités fibro-glandulaires restants des deux seins.
- Involution lipomateuse diffuse.
- Pas d'opacité nodulaire circonscrite.
- Pas de foyer de microcalcifications groupées anormales.
- Pas de zone de désorganisation architecturale focale.
- Intégrité du revêtement cutané et des mamelons.
- Pas d'anomalie des prolongements axillaires.
- L'examen échographique réalisé dans les suites ne met pas en évidence de lésion solide ou kystique dans l'un ou l'autre sein.
- Pas d'anomalie échographique des prolongements axillaires.

Dr. M. Z. CHAOUI

ENCONCLUSION

Dr. T. TAIFOUR

Mammographie et échographie mammaire sans anomalie suspecte décelable.

Signé : Dr. CHAOUI MZ.

CELE RADIOLOGIE QUARTIER DES HOPITAUX
Id. Abdelmoumen - Abdel Hoss - Abdel Maguane
et Dr. Charles Nicolle
Face Institut Pasteur - CASABLANCA
Tél. 27 : 83 83 et 27 : 81 77
00 : 17.41.42 / 17.42.41 / 10.20.00

Dr Zoubir BASSIRI
Médecin Dentiste Conseil
(MUPRAS)

Date de la CV: 25 Octobre 2018

RAPPORT DE CONTRE VISITE:

- **Société contractante:** MUPRAS
- **Nom et Prénom de l'adhérent:** HAMID FATIMA
- **Personne traitée:** HAMID FATIMA
- **Lien de parenté:** elle même
- **Matricule / CIN:** B195875
- **Déclaration N°:** W16-089403 et non W18
- **Schéma Dentaire:**
 - Dents absentes: Les dents du Haut- 38-37-36-35-45-46-47-48
 - Dents cariées : RAS
 - Dents obturées: RAS
 - Prothèses Fixes: Couronnes provisoires de 34 à 44.
 - Prothèses Amovibles: RAS
 - Parodonte: RAS.
- **Observations /conclusions:**
 - ✓ Des couronnes provisoires sont en place de 34 à 44.
 - ✓ Je propose d'accorder 2 CCM/34-44 comme supports de crochets pour Stéllite du Bas de 6 éléments, donc D360 et D180. Le secteur antérieur pourrait être restauré ultérieurement.

26 Octo 2018

24

Fait à Casablanca, le: 25 Octobre 2018

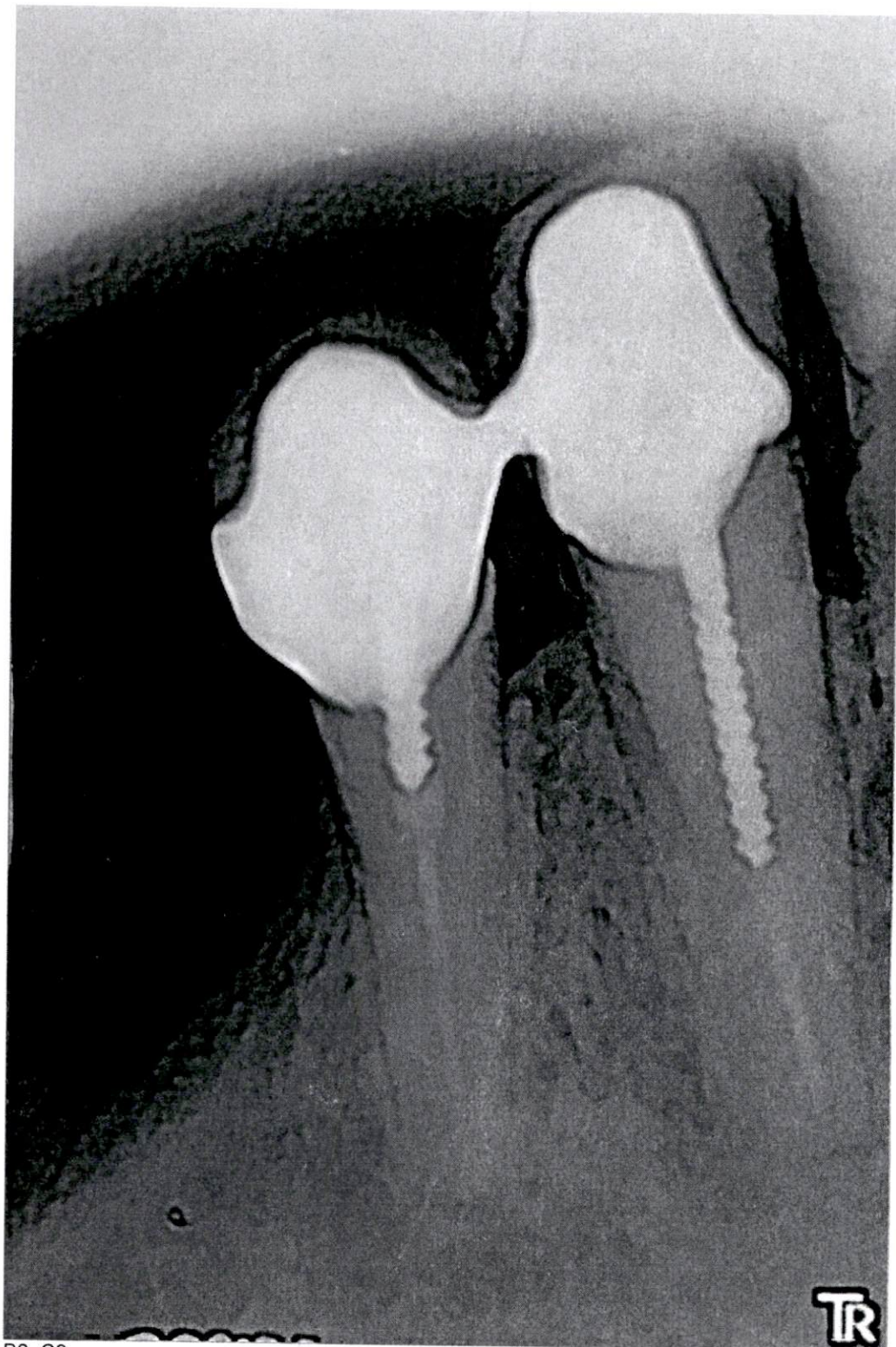
Médecin Dentiste Contrôleur

DR BENNANI

HAMID FATIMA

01/10/2018

n°44 43



B0 C9

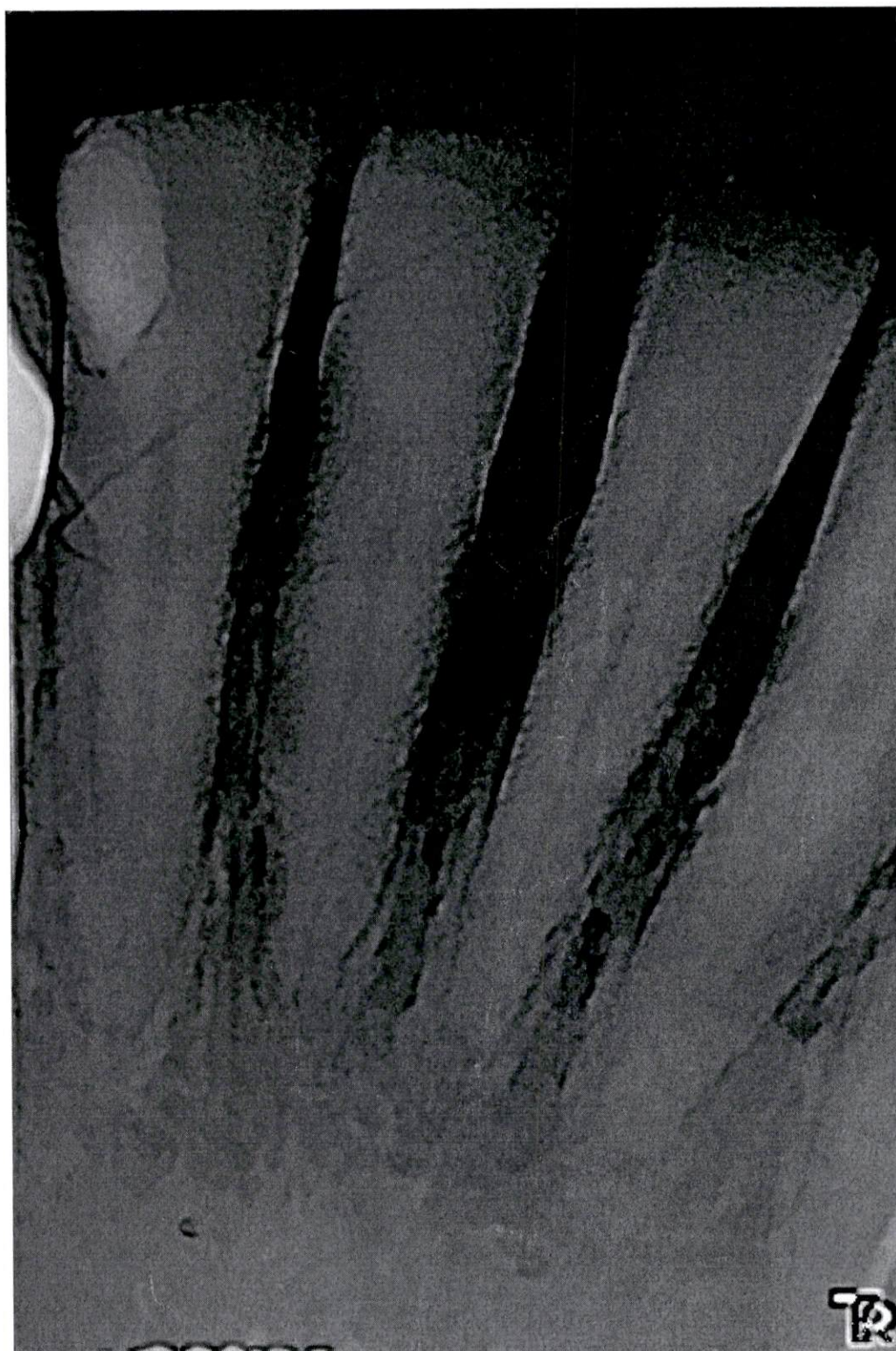
TR

DR BENNANI

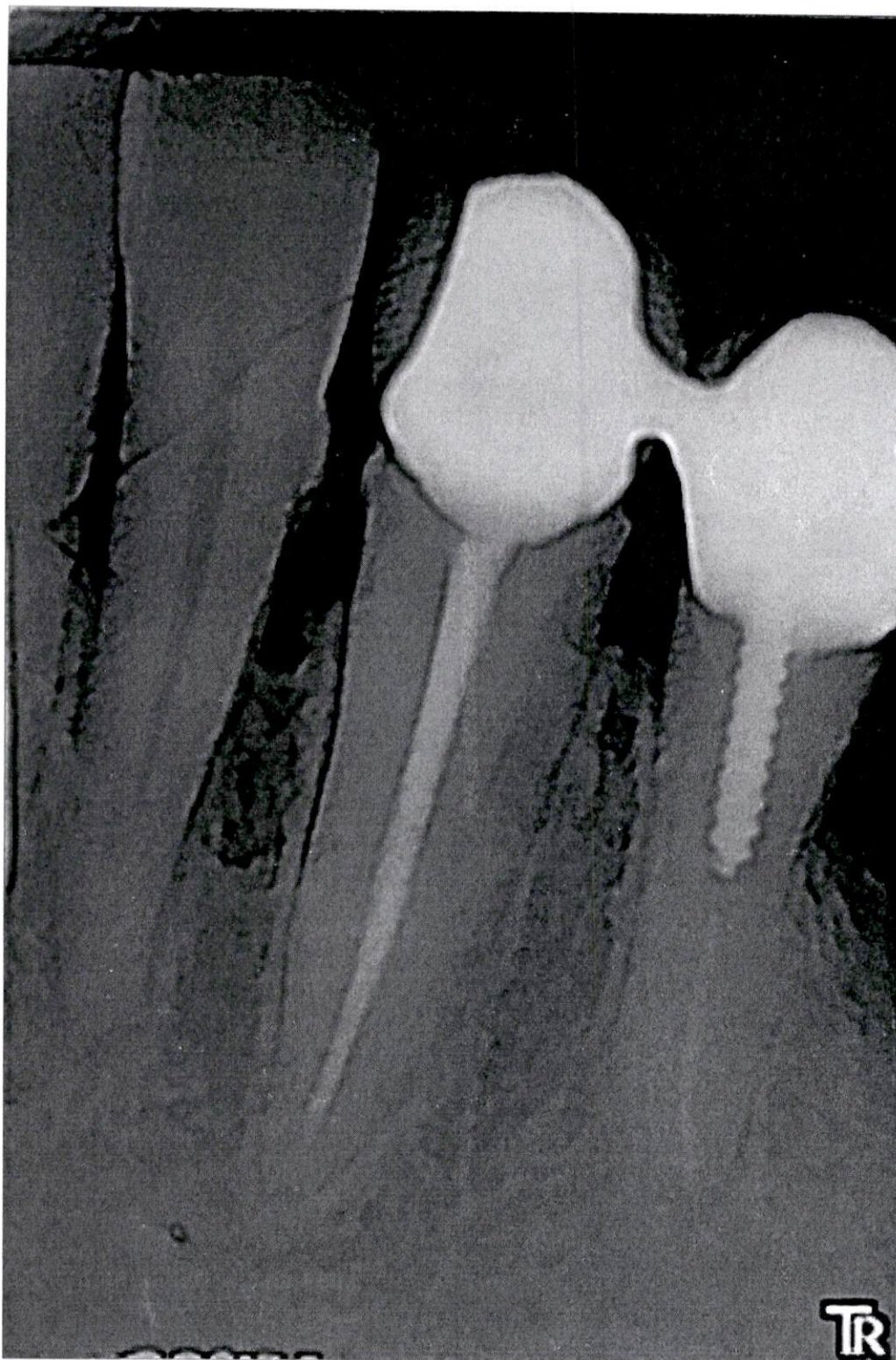
HAMID FATIMA

01/10/2018

n°42 41 31



B0 C14



B-4 C10

TR

Madame HAMID FATIMA
Matricule 02379
Casablanca

Casablanca, le 22-10-2018

Objet : Contre Visite

Référence dossier	Bénéficiaire	Date de soins	Nature Actes / Maladie	Frais Engagés
W18-089403	ADHERENT	17/10/2018	PROTHESES DENTAIRES	40 000,00

Nous faisons suite au dossier visé en marge et vous prions de se présenter muni de votre CIN chez :

DR. BASSIRI ZOUBIR
Boulevard NABOULS N°113, 1er étage hay el Qods Bernoussi
CASABLANCA
TEL : 05 22 73 87 87

Aux fins d'une contre-visite en prenant rendez-vous au préalable

Prière nous retourner cette lettre dûment datée et cachetée par le médecin contrôleur.

Veuillez croire en l'assurance de nos sentiments distingués.

Docteur Zoubir BASSIRI
Médecin Dentiste
Bd. Nabouls N° 113, 1er Etage
Hay Al Qods Bernoussi
Tel : 05 22 73 87 87 - Casablanca



Madame HAMID FATIMA
Matricule 02379
Casablanca

Casablanca, le 22-10-2018

Objet : Contre Visite

Référence dossier	Bénéficiaire	Date de soins	Nature Actes / Maladie	Frais Engagés
W18-089403	ADHERENT	17/10/2018	PROTHESES DENTAIRES	40 000,00

Nous faisons suite au dossier visé en marge et vous prions de se présenter muni de votre CIN chez :

DR. BASSIRI ZOUBIR
Boulevard NABOULS N°113, 1er étage hay el Qods Bernoussi
CASABLANCA
TEL : 05 22 73 87 87

Aux fins d'une contre-visite en prenant rendez-vous au préalable

Prière nous retourner cette lettre dûment datée et cachetée par le médecin contrôleur.

Veuillez croire en l'assurance de nos sentiments distingués.



