

## FICHE INDIVIDUELLE

N° Mle

571640 | 0

Bénéficiaire : ADHERENT ~~CONJOINT~~ ENFANT

Nom EL HASSOUA

Prénoms Abdelkrim

Sexe M

Né le 22-11-53

à

Photo

Rayé de la Mutuelle le

## VISITE D'ADMISSION

Mle 1415 SD

7-74

19 DEC. 1975

MEDECIN CONTROLEUR Docteur BOUJIBAR

Ends = 85 kg TA = 16/8 Cœur = V! H.p. - R.A.S.  
 Foie = N1 Aorte = N1 Hernie = vent - S.O. A = 0  
 Reflexes = N1

H.M. 01 ES, Lefebvre + Marie Cell  
 Lefebvre

18/6/05 hétéro OD/OS = +0,25

17/10/06 Hypertension Grade 1 - 170/100 - R.A.S.

10/7/07 M. - OD: Plac

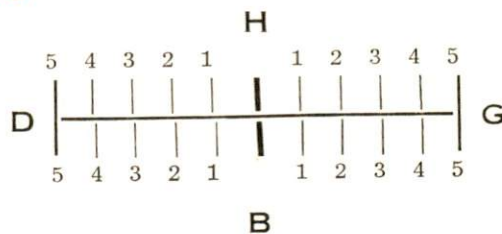
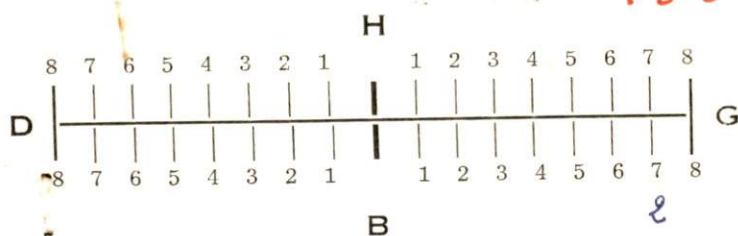
OG: -0,25.

ADD: +2,25

27/10/07 Asystole veale 10/12

# VISITE D'ADMISSION - CONTROLE DENTAIRE

19 Dec 1975



19.4.71 : TR. 15

31.1.79) Accord surmon 51

30.6.87) : Accord 25 41 25 51 25 4 (225)

18.8.93) : (61; 6) obt oppos.

28 AOUT 1996

9/6/98 Accord mltip 14 17 (D<sup>r</sup> Chami)

11.08.98 CVC / 25-13 28/20 (D<sup>r</sup> H. Di)

11.08.98 Va Tx du 10.08.98 pour piq 14-17 (D<sup>r</sup> H. Di)

Dents manquantes 10/2/98 3 Rx D<sub>3</sub>+20<sub>2</sub>+ 16 ext D<sub>8</sub>+ 17 oc D<sub>28</sub>+ 13 oc + 36 obt 270

Dents malades

22/12/00 Bridg ccm 36 → 38 2100 (D<sup>r</sup> H. Di)  
Amel 36-37-38  
ccw ccw cc

Prise en charge soins

Dents saines (après trois mois) le

24/3/04 Ic/36 D50 D

Dents malades 4° au 12° mois 20 % le

f Bridg ccm 36 → 38 D300 (D<sup>r</sup> H. Di)

13° au 24° mois 40 % le

25° au 36° mois 60 % le

Après trois ans 80 % le

8/10/9 Bridg ccm 24-26  
Ic/24-26

Prise en charge prothèse

Dents non manquantes et saines (un an) le

28/40 + 38/100

Dents manquantes et dents malades (trois ans) le

23/12/3 Failure auas ↑



OBSERVATIONS

18/6/10

24-26 TR D45 + D25  
2R 226 + 827

# FICHE MEDICALE D'ADMISSION

☒ ADHERENT ☐ CONJOINT ☐ ENFANT

Nom : EL HASSOUABI Prénom : ABDELKRIM  
Matricule : 1640 Date de naissance : 1953 Sexe : -M-

Photo

Date

Médecin

Ex. clinique : Poids	_____	Urines	A _____
Coeur	_____		S _____
T. A.	_____	Hernies	_____
Ap. resp.	_____	Râte	_____
Ap. dig	_____	Varices	_____
		Réflexes	_____

Ex. complémentaires : \_\_\_\_\_

Antécédents : \_\_\_\_\_

11 NOV. 2011

Coloscopie + Biopsie + anal pth  
H du 16/10/11

30 MARS 2012

Rhétre H du 12/03

26 NOV. 2012

Cystite H du 22/10 OK / hef PNR

02-05-15

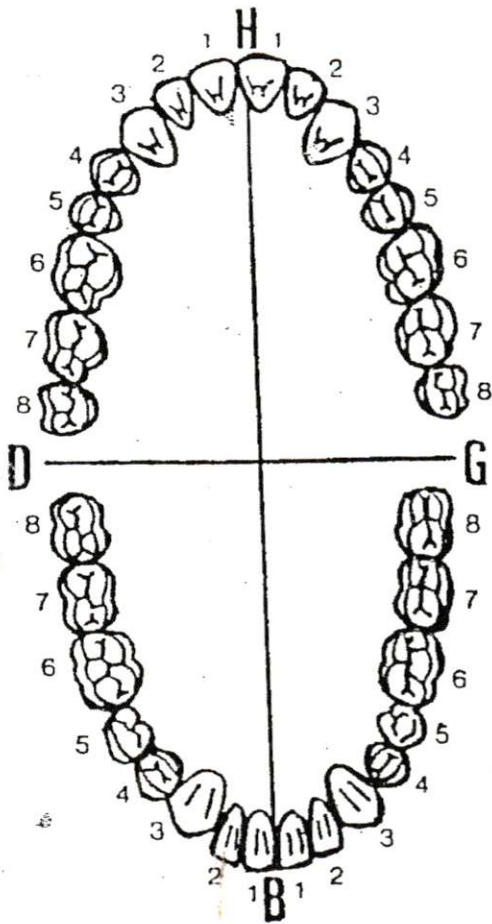
see RPN Remelle.

VP OD = (200 - 0,25) + 8  
OG = + 8,5



## VISITE D'ADMISSION - CONTROLE DENTAIRE

OBSERVATIONS: .....



Dates	Actes	Observations
06 JUN 2013	Acc D69+23 (Biot obt) 27 et obt 18 et Det @ Rx	
06 JAN. 2014	BPR D20 obt (44, 45)	
29 OCT. 2014	BPR D10 obt 18	
01 Nov 2017	Acc D220 (IC + ccn) 27 (Dirtbush solid)	
06 Fevr 2018	BPR D220 (Acc 21-11-17)	
02 Aout 2018	BPR D10 ressemblant (13-17)	
04 Octo 2018	BPR D10 obt 46	

12.2.2016

Vertuys H-4BB 602/08

02. Janv 2017

lithinse lithotipie Eshe/Corp  
PCC

13.3.2017

lithotipie eshe Corp K120

11.6.2017

Celique Neglective  
Uniducan

29.12.17

ou RPN Lithinse Realig-  
Bike (Ure + creat) + USV  
+ Omnipaque + Calist  
(09.11.17)

26.09.18

ou RPN 1+1A C<sub>6</sub> +  
Tracylet 03me (16.08.18)  
+ Bike (30.08.18)



0537776148

CENTRE DE LITHOTRIPSIE  
EXTRA-CORPORELLE DES CALCULS  
DES REINS ET DES VOIES URINAIRES

CLINIQUE AGDAL  
Médico-chirurgicale



Rabat, le

12 JAN. 2017

مركز تفتيت حصي الكلي  
والمسالك البولية  
مصحة أكدال  
للطب والجراحة

MR EL HASSOUABI Abdelkrim  
présente un calcul du Rein droit  
nécessitant une lithotripsie  
Extra-corporelle.

11 3 Janv 2017

02  
Mutuelle de Prévoyance et d'Allocations Sociales  
Dr. Farouk IRAQI  
Médecin Conseil

6 ساحة طلحة ، شارع ابن سينا - أكدال - الرباط - Agdal - Rabat  
الهاتف : 05 37 77 55 55 / 05 37 77 77 77 - الفاكس : 05 37 77 61 48 - 05 37 67 77 12  
www.clinique-agdal.com/urologie

0537776148

**Dr FERHI Abdennebi**Diplômé de la Faculté de Médecine  
de Clermont Ferrand**C.E.S. DE RADIOLOGIE**

Ex. Attaché au C.H.U. de Clermont FD

**الدكتور فرحي عبد النبي**

خريج كلية الطب بكليرمون فيران

اختصاصي في التشخيص بالأشعة

طبيب سابق بالمركز الطبي الجامعي بكليرمون فيران

☐ Scanner ☐ Radiologie Numérisée ☐ Echographie ☐ Echodoppler ☐ Mammographie Numérisée ☐ Panoramique dentaire Numérique  
☐ Téléradiographie Numérique ☐ Cone Beam ☐ Dentascan
**MEKNES LE 29/12/2016****NOM DU PATIENT : MR EL HASSOUABI ABDELKRIM****EXAMEN DEMANDE : A.S.P****MEDECIN TRAITANT : DR MAAROUFI****Cher Ami,**

Je t'envoie ci-joint le compte rendu de l'examen radiographique que tu as demandé pour MR EL HASSOUABI.

Je te remercie pour ta confiance.

Présence d'une opacité de tonalité calcique, d'environ 19 mm se projetant au niveau du sinus rénal droit, dont l'aspect est en faveur d'une lithiasie pyélique droite.

Il existe une opacité de très faible tonalité calcique, d'environ 9 mm se projetant en dessous de l'apophyse transverse gauche de L4, dont l'aspect est en faveur d'une lithiasie de l'uretère lombaire gauche.

Absence d'autre opacité anormale se projetant au niveau des voies urinaires.

Les ombres des deux reins et des psoas sont bien visibles.

Présence de quelques images stercorales et aériques qui persistent au niveau du colon malgré une préparation de plusieurs jours.

Présence d'une arthrose lombaire étagée.

Il existe quelques phlébolites pelviens.

Une échoscopie rénale a été pratiquée, elle confirme la présence de la lithiasie pyélique droite et d'une dilatation des cavités excrétrices gauches.

Amicalement,

**DR FERHI .A.**

**Dr. FERHI Abdennebi**  
**RADIOLOGUE**  
 18, Rue Accra V.N. - MEKNES  
 Tél. : 05.35.52.13.41  
 GSM : 06 61.35.73.15