

MUTUELLE

## FICHE INDIVIDUELLE

N° M°

1630  
3552

5

Bénéficiaire : ADHERENT ~~CONJOINT~~ ~~ENFANT~~

Nom EL HAMZAoui ep. MTIRI.

Prénoms Zakia Sexe F

Né le 4-XI-50 à

Photo

Rayé de la Mutuelle le

### VISITE D'ADMISSION

Mle 1415 SD

1-73

17 JUIN 1971

MEDECIN CONTROLEUR

Dr BOUMBAR

Poids = 72 kg. TA = 14/9 edem = N. App Rp = RAS  
Stature = normal

21/10/00 Placé dans le 6

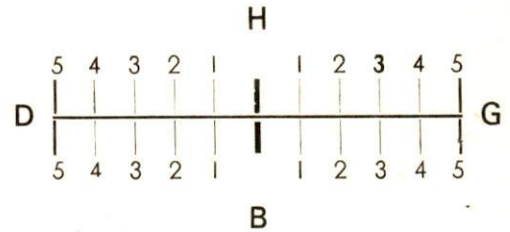
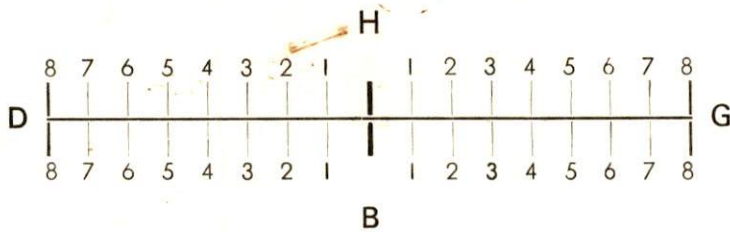
29/8/11 Poids (140 - 0,75) + 0,25 / + 2  
(10 - 0,75) + 0,25 / + 2

15/10/13 MTA BL seg  
12/11/06 TMT MTA 3/11/04 3 → (R)

4/1/06 Td MTA par Sonar. du 19/12/05

2/15/06 Hda du rythme - 1 HA

# VISITE D'ADMISSION - CONTROLE DENTAIRE



RAS

14.5.90) 14 TC tout up; 2 mms défaut + 5 pour lab.

21.2.96 TR 26 : VST TG

26.9.92) Accord com 14

22 MAI 1991) Accord (Lx25) + (9x24) + superstructure (4x20)

6.9.95) 57 TC + ob + upae'

Dents manquantes 12 JUIN 1996

Accord com 67 (5 Galina)

Dents malades

8/11/97 up 15-45 2812 + oc 123 D20  
oc 114 D24 + oc 116 D30  
29/10/98 com 15 D20 + oc + cp 15 D24

Prise en charge soins

24/8/01 37 oc D28 + Ag 147 D10

Dents saines (après trois mois)

le 28/3/03 14-47 2812

Dents malades 4° au 12° mois 20%

le 10/3/04 47 D10 D11 D12 + D3

13° au 24° mois 40%

le

25° au 36° mois 60%

le 17/3/04 scellent de la

Après trois ans 80%

le comme 146 D15

Prise en charge prothèse

Dents non manquantes et saines (un an)

29 JUIN 2007

ocm 137 D10

Dents manquantes et dents malades (trois ans) le

10 JUIL 2007

TR 38/48/37 = D12 (KAB BAJ)

autrice par auto de 29/09/07 (défaut 12<sup>et 13</sup>)  
com 137 D120



# OBSERVATIONS

3 (see lab)

Recessed poles  
polymer coat Kuo

4/1/07 HTA  $\sim$  HT  $\times$  3ms du 14/12/06

5/6/07 HTA  $\rightarrow$  HT  $\times$  3ms du 5/4/07

7/8/07 HTA HT  $\times$  3ms du 9/8/07

6/12/07  
11/14/08  
11/18/08  
9/11/09

20/11/07 18/3/08  
HT HTA 3ms 26/8/08 R  
OD G. 40° 0,75 } Add 2,75  
90 0,75 }

14319

HT + TAC HTA 3ms 20/4/09

10/9/09 HTA  $\rightarrow$  Pol  $\rightarrow$  HT  $\times$  3ms du 13/8/09

25/9/10 HTA  $\rightarrow$  HT  $\times$  3ms 9/12/10

13/8/10 HT  $\times$  3ms du 3/8/10

21/7/11

HT + Retinography OD 0,75  
OG 0,75  
HT HTA le 18/02/11

07/02/11

# OBSERVATIONS

14 AVR 2008

21/10/9  
20/11/9

7/12/9

16 obt D70

CCM/15-45 2420 (Borel/TM)  
B PR

48 TL+obt (35) D25+D15  
Max 26 Det D15  
13 obt D10

31/3/10

25 obt D15 (35)

21 MARS 2012

Acc D240 & CCM (16, 25) (EL Boudhiani)

17 MAI 2012

BPR D25 reprise de Bio 16

29 MAI 2012

BPR D240 (Acc du 21-3-12)

29 MAI 2012

BPR D10 cp 36

19 JUL. 2012

BPR D15 screw lost + cp 23.

28 DEC. 2012

BPR D10 Ext 36

15 MAI 2013

Acc D120 reprise de CCM 46  
car fracture (N).

(EL Boudhiani)

03 JUIN 2013

BPR D49 Bio+obt 44 (+) Det

17 JUL. 2013

BPR D120 (Acc 15-5-13)



1630

1630

# FICHE MEDICALE D'ADMISSION

☒ ADHERENT ☐ CONJOINT ☐ ENFANT



Nom : EL HANZAOUY Prénom : ZAKIA  
Matricule : 1630 Date de naissance : 1950 Sexe : -F-

Date

Médecin

Ex. clinique : Poids	.....	Urines	A	.....
Coeur	.....		S	.....
T. A.	.....	Hernies	.....	
Ap. resp.	.....	Râte	.....	
Ap. dig	.....	Varices	.....	
		Réflexes	.....	

Ex. complémentaires : .....

Antécédents : .....

5/10/14 HTA tt du 22/9/14

11 AVR. 2012 Euphorisatie tt du 29/3 et 2/4

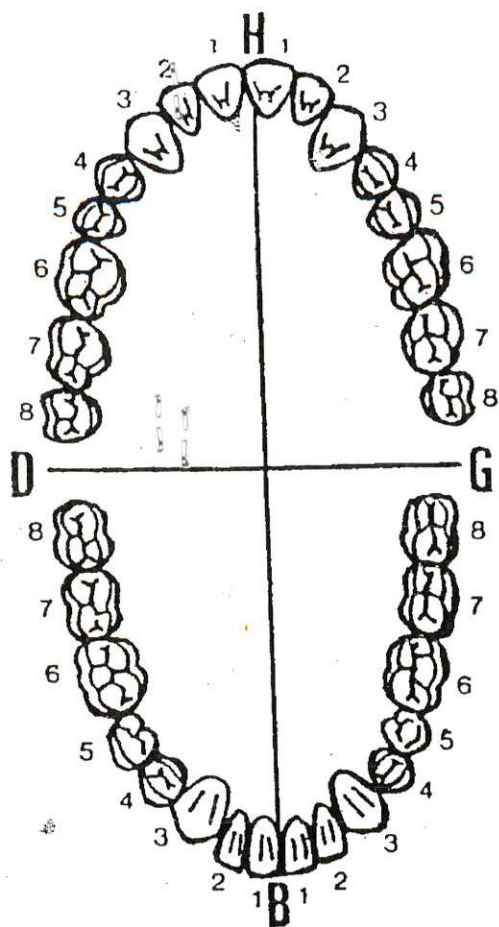
17 MAI 2012 HTA tt du 2/04

24 SEP. 2012 HTA tt du 14/09 + BB

07 MARS 2013 " tt du 14/02/13 3 Mes

02 JUL. 2013 HTA tt du 11/06

**OBSERVATIONS:**



Dates	Actes	Observations
14 MAI 2015	Rejet du CPLT Can Rst CNSS Biarrot 44 et Ext 17 = D35 $D35 \times 17,5 = 612,5 < 657,98$ Rx par CNSS	Aufrage
7-2-19	BPR D10	Ext 37



25 OCT. 2013

HTA H du 01/10

24 FEV. 2014

HTA H du 21/01/14 Am 3 Tris

15 OCT 2014

HTA H du 26/09 + BB

31-03-15

ou Rm HTA H du 03/04  
(12-03-15)

07 Sept 2015

HTA H du 25/08

22 Fevr 2016

ist en 12/02/16

14 Juin 2016

H du 31/12/15

24 Nov 2016

HTA H du 15/11

09-05-17

ou Rm HTA + Sy. P. m. de  
C + CCG + habent 03/04  
(28-05-17)

09 Nov 2017

HTA H du 17 oct + BB Rm



ou du 16/01/19

SPECIALISTE  
Diplômé de la Faculté  
de Médecine de BORDEAUX  
Maladies et chirurgie des yeux  
ANGIO-LASER  
LASER DE LA MYOPIE  
Lentilles de contact

283, Bd ZERKTOUNI - 1er Etage  
CASABLANCA  
Tél.: B. 022 36.83.44/39.87.22  
Gsm : 061 19.75.41  
Sur Rendez-vous

الدكتور فؤاد (النعبري)  
Docteur Fouad NCIRI  
Ophtalmologiste



Casablanca, le .....

اختصاصي  
في أمراض وجراحة العيون  
خريج كلية الطب ببوردو  
أشعة لازير  
علاج قصر النظر باللازير  
العدسات اللسيقة

283 شارع الزرقتوني الطابق الأول  
الدار البيضاء  
الهاتف : 022 36.83.44/39.87.22  
م . 061.19.75.41  
بالموعد

Dr. EL-HAMZAOUI  
ZAKIA

J seances de laser  
sur une  
lesion retinienne a 9h  
sur l'oeil droit  
et sur l'oeil gauche

283  
CASABLANCA  
D'OPHTALMOLOGIE  
DOCTEUR NCIRI  
F



**GUESSOUS MOHAMED**  
OPHTALMOLOGISTE DIPLOME DE LA FACULTE DE MEDECINE DE LYON.  
ANCIEN ATTACHE DES HOPITALS DE LA FACULTE DE MEDECINE DE LYON.  
ANCIEN SPECIALISTE DES HOPITALS DE LA FACULTE DE MEDECINE DE LYON.  
ANCIEN SPECIALISTE DES HOPITALS DE LA FACULTE DE MEDECINE DE LYON.

## **COMPTE RENDU DE CONTRE VISITE MEDICALE**

Je soussigné, **Docteur MOHAMED GUESSOUS**, certifie avoir examiné  
le 02 Novembre 2007, pour le compte de **MUPRAS** :

N/Ref : 150 **L1** 07

Matricule N : 1630

Adressé par Dr NCIRI F le 01.11.2007 pour CV

Adhérent : Mme EL HAMZAOU MALIKA

C.I.N N° : B 54654.

Personne Malade : Elle même

### **L'examen ophtalmologique objective :**

Nature exacte de la maladie : Lésion rétinienne dégénérative à 9H à l'œil droit et à l'œil gauche

A bénéficié d'un traitement Laser Argon à l'œil droit et à l'œil gauche.

Ce traitement est justifié et compatible avec ce type de maladie.


### **CONCLUSION :**

Dossier médical conforme.

La cotation ( prévue à la nomenclature générale des actes ) de ce geste est **K60**.

Le nombre de séance de laser à accorder est de : **02**

Signé Dr GUESSOUS Mohamed :



**RESIDENCE BENOMAR**  
RUE IBNOU NAFISS PORTE ' B '  
CASABLANCA-MAARIF.  
**TEL : 022-99-44-77. FAX : 022-98-15-81**



IRM ( 1 Tesla) - Scanner Spirale - Radiologie Générale - Echographie 3D et 4D - Doppler Couleur - Mammographie  
Ostéo-densitométrie - Radio-panoramique dentaire - Denta-scanner - Arteriographie - Radiologie interventionnelle.

GASABLANCA LE :12/09/2006

**Dr. AKIKI Mustapha**

Spécialiste en Radiologie.

Lauréat de la Faculté de Médecine  
de Nancy.

Ex. Enseignant à la Faculté  
de Médecine.

NOM ET PRENOM  
MEDECIN PRESCRIPTEUR

EL HAMZAoui ZAKIA  
DR. BENYAHYA WAFaa

**Dr. BERRADA M. Az-el Arab**

Spécialiste en Radiologie

Ex: Enseignant à la Faculté  
de Médecine.

## ECHO MAMMOGRAPHIE

**Dr. BELHOUCINE Abdelfattah**

Spécialiste en Radiologie

Lauréat de la Faculté de  
Médecine de Marseille.

### MAMMOGRAPHIE

- Seins en involution grasseuse sans signal fibreux hyperdense ni de foyer de micro-calcification.
- Revêtement cutané fin et régulier.
- Prolongements axillaires libres de toute anomalie.

**Dr. BENKIRANE Hakima ep. BENJELLOUN**

Spécialiste en Radiologie.

Lauréat de la Faculté de Médecine  
de Nancy.

Ex : Attachée au CHU Ibn Rochd.

### ECHOGRAPHIE MAMMAIRE

#### Résultat

- Seins d'échostructure homogène sans lésion focale décelable.
- Revêtement cutané fin et régulier.
- Absence de signal doppler anormal.

#### Conclusion :

Echographie mammaire ne révélant pas d'anomalie.

Confraternellement

DR. BENKIRANE

CABINET de RADIOLOGIE

Dr. AKIKI & Dr. BERRADA

27, Rue Ilyas Abou Madi - Gauthier - CASABLANCA  
Tél : 022.20.34.57 / 58 - Fax : 022.47.40.09



# CABINET DE PATHOLOGIE - DOCTEUR HAMAMSI M. TAOUF

ANATOMOCYTOPATHOLOGISTE  
DIPLOME DE LA FACULTE DE MEDECINE DE NANCY  
\*\*\*\*\*

CASABLANCA, LE 16/09/2006

M<sup>me</sup> / M<sup>lle</sup> / Mr / Enf : EL HAMZAOUI ZAKIA

RECU LE : 15/09/2006

PRESCRIPTEUR : DOCTEUR WAFA BENYAHYA

AGE : 56 ANS

ORGANE : FROTTIS DE DEPISTAGE.

REF : 0/06/09/224

## EXAMEN CYTOPATHOLOGIQUE

### EXOCOL :

Abondante desquamation de cellules malpighiennes exclusivement de type basal et parabasal montrant des altérations cellulaires variables sans caractère suspect. Ces éléments sont tantôt isolés tantôt groupés en larges placards sur un fond peuplé par des leucocytes polymorphes.

### ENDOCOL :

Cet étalement relativement peu cellulaire montre la présence de quelques éléments cylindriques et jonctionnels disposés sur un matériel mucoïde abondant parsemé de leucocytes.

Absence de cellules suspectes.

CONCLUSION : Frottis de type ménopausique.  
Absence de cellules néoplasiques.

Docteur HAMAMSI M.T



# CABINET DE PATHOLOGIE - DOCTEUR HAMAMSI M. TAOUFIK

## ANATOMOCYTOPATHOLOGISTE

DIPLOME DE LA FACULTE DE MEDECINE DE NANCY

\*\*\*\*\*

CASABLANCA, LE 13/09/2006

RECU LE : 11/09/2006

AGE : 56 ANS

ORGANE : Polype du col utérin.

M<sup>me</sup> / M<sup>lle</sup> / M<sup>r</sup> / E<sup>nt</sup> : EL HAMLAOUJ LAKH

PRESCRIPTEUR : DOCTEUR BENYAHYA WAFAA

REF : 1/06/09/132

### EXAMEN HISTOPATHOLOGIQUE

Prélèvement adressé en deux fragments de 1cm de diamètre chacun environ inclus en totalité intéressant une structure polypoïde occupée par des tubes glandulaires faiblement sécrétoires généralement arrondis tapissés par un épithélium cylindrique ou cylindro-cubique unistratifié dépourvu d'anomalie notable. Ces glandes parfois kystiques sont étroitement tassées dans un stroma fibro-oedémateux et congestif dissocié par des infiltrats inflammatoires lympho-plasmocytaires.

La surface de cette formation est remaniée par des foyers érosifs tapissés par une fine couche fibrino-leucocytaire.

Absence de caractères suspects.

**CONCLUSION :** Polype endocervical adénomateux faiblement remanié.  
Absence d'indice de malignité.

Docteur HAMAMSI M.T

Dr. HAMAMSI M.T  
82, Rue Moussa Ibnou Nousseï  
Tel.: 26.84.03 / 20 24 30  
Fax: 20.24.31 - CASABLANCA