

FICHE INDIVIDUELLE

N° Mle

3075
1057

1

Bénéficiaire : ADHERENT CONJOINT ENFANT

Nom EL RHARRI

Prénoms Mina Sexe F

Né le 11-06-60 à

Rayé de la Mutuelle le



VISITE D'ADMISSION

Mle 1415 SD

2-76

28 JAN. 1977

MEDECIN CONTROLEUR Dr. BOUJIBAR

Poids: 52 kg 500 TA=13/7 Coeur: Bruits et Rythmes NT. Foie: N.
 Hernie: RAS. Rate: non palpable. Reflexes: NT. A=0.8=0 Gt

29 MARS 1978

Hémorragie K30 Dr. MARTINEZ

9/12/72 Bl. Rg. Cyl. Ht. 1.60m
 9/12/73 Smele Laxill Bleu K80K80/

2/8/75 HTA → Pulse 1/11 x 3 m (12/7/75)

20/8/75 Membre → fcteur hypotension

18/1/77 Rhinorrhée → Ht

24/1/77 Diarrhée - Rg. Ht

VISITE D'ADMISSION - CONTROLE DENTAIRE

H

8	7	6	5	4	3	2	1		1	2	3	4	5	6	7	8
D																G
8	7	6	5	4	3	2	1		1	2	3	4	5	6	7	8

B

H

5	4	3	2	1		1	2	3	4	5
D										G
5	4	3	2	1		1	2	3	4	5

B

Alimentation 3/3

05/11/99. | Q. 16, 17, 37 de ep 38. Bridge 5.6.7. 3D100
(02/30/1999) -

Dents manquantes _____

Dents malades _____

Prise en charge soins

Dents saines (après trois mois) _____ le _____

Dents malades 4° au 12 mois 20 % le _____

13° au 24° mois 40 % le _____

25° au 36° mois 60 % le _____

Après trois ans 80 % le _____

Prise en charge prothèse

Dents non manquantes et saines (un an) le _____

Dents manquantes et dents malades (trois ans) le _____

OBSERVATIONS

16/8/07 Alt. 09: +0,50
06: +1,50 (-3,50 ÷ 135°).
100: +2.

25/3/08 Cephalis → TPA Gebirge → Rb. dy
10/6/08 Exploration Cassio: Holke & A
Cz + 198 Echo Cassio.

19/6/08 Paul Thurgay → Coronocoryphus

23/6/09 Borsdys + Vancents → 1x feels darschbar
1x Echo Rb. Vanc.

26/11/09 In the sandstone → Ht + 15 Kine

20/12/10 Ht A Ht on 15/10/10
+ B B -

23/6/11 Ht A Ht on 17/05/11 (par 67) is

15/12/11 09 +0,50 06 +2,25

06 +1,50

Ht A Ht on 02/01 (par 67) is

08 FFV 2012

OBSERVATIONS

27 ADUT 2012

HTA H on 6/07 for 6/07
+BB

27 ADUT 2012

29/04/13

HTA H on 01/03/13
6/07

05-06-13

(1) RFA m. ERN 22-05-13
~~VR~~ VR R. R. 05/07/13
22-05-13

(2) RFA echo + b. Pe
→ RFA 05/13-05-17

25 JUL. 2013

lithias vesiculare K20+ly
Echo. + anofelt

02-01-14

OK RFA h. HTA 04/07
(95-10-17)

FICHE MEDICALE D'ADMISSION

☐ ADHERENT ☐ CONJOINT ☐ ENFANT

Photo

Nom : EL RHARFI Benmoussa Prénoms : NINA

Matricule : 3075 Date de naissance : 16-6-60 Sexe : F

Date

Médecin

Ex. clinique : Poids

Coeur

T. A.

Ap. resp.

Ap. dig.

Urines { A
S

Hernies

Râte

Varices

Réflexes

Ex. complémentaires :

Antécédents :

22 JAN. 2014

① OD +0,50
OC +1,50 OD SI +2,50

② HTA H du 20/12 par 64/105

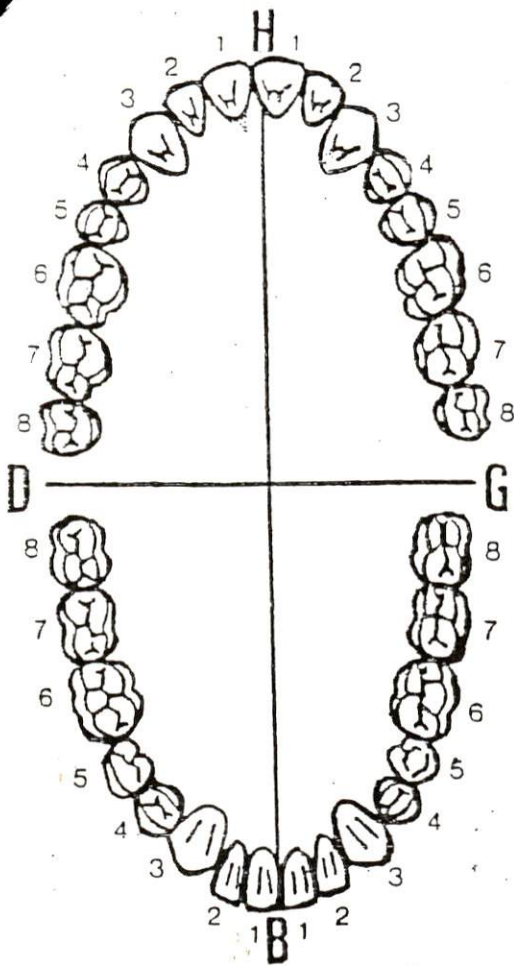
20 JAN. 2015

HTA H du 28/11-133

05-02-16 ou Rtn HTA H obusais
(26-01-16)

VISITE D'ADMISSION - CONTROLE DENTAIRE

OBSERVATIONS:



Dates	Actes	Observations
21 JAN. 2014	BPR D24	Ext 25
21 JAN. 2014	et BPR 216	Rx Panor du 6-1-14.
21 JAN. 2014	Acc D500 BCN 5el ^{rs} (33 → 37)	(Benchoukrou)
28 FEV. 2014	BPR D30 + 24	Bio 33 et obt 37 ⊕ Rx
26 MARS 2014	BPR D400 (Acc 21-1-14)	D400 au lieu de D500 car aligna par 4el ^{rs} du BCN (33 → 36)
7 MAI 2014	BPR D30	Bio 33 et obt (48, 27)
26 JUIN 2014	BPR D30	obt (25, 26, 28)
26 JUIN 2014	BPR D8 + 24	Ext 47 ⊕ Rx

12-1 Dec 2016 Fosavance HT 28 2 epouls
(1) H + B R + le A/M

21 Dec 2016 (4) Drelite H du 23/M + BB
(3) HTA + Venise H du 16/M
+ BB du 16/M

12-04-17 ou Rtn back
VL OD = +1 (C-1, 2, 5)
OG = +1 (C-3, 13, 2)
VP add ODG = +2, 1

22-11-18 ou PCC Bile

21-01-19 ou Rtn HTA + Depressive
C + CCG + Vels (see) +
Exp 2.0/BB + Troch
10/10 (22-11-18)



3075
9

- IRM Haut champ (1 Tesla) • Scanner Spirale Multi-barettes • Radiologie Générale Numérique • Mammographie Numérique
- Echographie-Doppler Couleur • Echo-Doppler 3D, 4D • Panoramique Dentaire Numérique • Denta-scanner
- Téléradiographie 4 mètres Numérique • Ostéo-densitométrie Biphotonique • Radiologie Interventionnelle

CASABLANCA LE :06/05/2009

NOM ET PRENOM
MEDECIN PRESCRIPTEUR
A

BENMOUSSA MINA EP. EL RHARFI
DR. MOUADDIB AHMED

ECHO-DOPPLER DES M. VEINEUX

Perméabilité du réseau veineux profond des deux membres inférieurs sans signe de thrombose ou de séquelles post phlébitiques.

A droite :

- Continence ostiale et tronculaire de la veine saphène interne et externe.
- Absence de perforante.

A gauche :

Continence normale ostiale et tronculaire de la veine saphène interne. Veine saphène externe normalement continente au niveau ostial et tronculaire.

Conclusion

Varicosités multiples non systématisées.
Absence d'incontinence valvulaire ostiale et tronculaire des veines saphènes internes et externes droite et gauche.

Confraternellement
Dr BENKIRANE

CABINET DE RADIOLOGIE
Dr. AKIKI & Dr. BERRADA
27, Rue ILYA ABOU MADI - Gauthier - CASABLANCA
Tél : 022 20 34 57 / 58 - Fax : 022 47 40 09



Handwritten signature in blue ink.

- IRM Haut champ (1 Tesla) • Scanner Spirale Multi-barettes • Radiologie Générale Numérique • Mammographie Numérique
- Echographie-Doppler Couleur • Echo-Doppler 3D, 4D • Panoramique Dentaire Numérique • Denta-scanner
- Téléradiographie 4 mètres Numérique • Ostéo-densitométrie Biphotonique • Radiologie Interventionnelle

CASABLANCA LE :06/05/2009

NOM ET PRENOM
MEDECIN PRESCRIPTEUR
A

BENMOUSSA MINA EP. EL RHARFI
DR. MOUADDIB AHMED

RX. RACHIS DORSAL F/P :

Minéralisation osseuse normale.
Statique rachidienne normale.
Absence de pincement discal
Parties molles de densité et de volume normaux.

RX. RACHIS LOMBAIRE F/P :

Début d'arthrose étagée somatique antérieure et postérieure et zygapophysaire.
Absence de pincement discal
Absence de tassement vertébral
Absence de recul du mur postérieur des vertèbres.
Parties molles sans particularité.

Conclusion /

Lombarthrose modérée

CABINET de RADIOLOGIE
BERRADA - AKIKI
27, Rue Ily Abou Madi - Quartier Gauthier - Casablanca 20000 MAROC
Tél : 022 20 34 57 / 58 / 59 / 60 / 61 / 62 / 63 / 64 / 65 / 66 / 67 / 68 / 69 / 70 / 71 / 72 / 73 / 74 / 75 / 76 / 77 / 78 / 79 / 80 / 81 / 82 / 83 / 84 / 85 / 86 / 87 / 88 / 89 / 90 / 91 / 92 / 93 / 94 / 95 / 96 / 97 / 98 / 99 / 00

Docteur BOUGHALEB Fayçal

CARDIOLOGUE

Spécialiste des Maladies du Cœur
des Vaisseaux et de l'Hypertension Artérielle

24, Bd Rachidi - Hassan 1er

3ème étage

Casablanca

Tél. : C. 022 26 55 11

GSM : 061 18 95 31

E.mail : boughaleb@yahoo.fr

Sur Rendez-vous.

كتور فيصل بوغال

طبيب أمراض القلب

متخصص في أمراض القلب.

الشرايين وارتفاع الضغط الدموي

24، شارع الرشيد زاوية

الحسن الأول الطابق الثالث

الدار البيضاء

الهاتف : 022 26 55 11

المحمول : 061 18 95 31

بالموعد

LE 03 JUIN 2008

Casablanca, le

MATRICULE 3075

M EL RHARFI MINA

CV 034 RAM

Je soussigné Dr BOUGHALEB Fayçal certifie avoir examiné M
EL RHARFI Mina épouse BENMOUSSA né le 10/05/1960 et
titulaire de la carte nationale N° BK 11166 45940 pour le compte
de la RAM

HISTOIRE CLINIQUE

M RHARFI est suivie pour une HTA équilibrée et traitée par
COZAAR 50 MGH ET ressenti une douleur thoracique violente
ayant amené la patiente à consulter son médecin traitant qui après
une épreuve d'effort q qui s'est avérée positive et un holter ECG qui
a montré des es isolées artériovoïennes

Une coronarographie effectuée a montré de micro fistules

EXAMEN CLINIQUE

Bon état général les muqueuses sont bien colorées et ta est de
14/8 ET l'examen cardiovasculaire est normal

CONCLUSIONS

M RHARFI Mina présente une cardiopathie hypertensive
documentée et ce dossier est à prendre

Dr Fayçal BOUGHALEB
CARDIOLOGUE
24 Bd. Rachidi Angle Hassan 1er
3ème Etage - CASABLANCA
Tél : B. 022.26.55.11 - 061.18.95.31



مركز الفحص بالأشعة النخيل

CENTRE DE RADIOLOGIE NAKHIL

Institut d'Imagerie Médicale et de Radiologie Interventionnelle

IRM 1.5 T – Scanner 16 barrettes - Echographie Doppler Couleur - Ostéodensitométrie
Radiologie Numérisée – Mammographie - Artériographie – Radiologie Interventionnelle

Docteur Youssef EL FAKIR

Docteur Omar TAOUSSI

Rabat le 29/01/2008

Nom du patient(e) : Mme BENMOUSSA AMINA EP EL RHARFI

Nom du médecin : Dr. AGHZADI

TDM CEREBRALE C- ; C+

TECHNIQUE :

- Examen réalisé par un scanner 16 barrettes en acquisition spiralée, sans et avec injection de produit de contraste par des coupes millimétriques, depuis le vertex jusqu'à la base du crâne.

RESULTATS :

- Au niveau sous-tentorial :
 - V4 en position médiane.
 - Absence d'anomalie de densité parenchymateuse bulbo-protubérentielle ou hémisphérique cérébelleuse objectivable.
 - A noter l'existence d'une sinusite maxillaire droite, se manifestant par un comblement presque total du sinus avec niveau hydro-aérique.
- Au niveau sus-tentorial :
 - La ligne médiane est en place.
 - Les cavités ventriculaires sont de taille et de morphologie normales.
 - Absence d'anomalie de densité parenchymateuse ou de prise de contraste suspecte.
 - Absence de collection sous ou extra durale

Dr Omar TAOUSSI
CENTRE DE RADIOLOGIE
NAKHIL
6, Place Talha, Av. Ibn Sina
Tél. : 037 77 10 10 (L.G.)
Fax : 037 77 10 77

Urgences Radiologiques 24 h/ 24 : 061 07 07 67

6 place Talha, Avenue IBN SINA (à côté Clinique Agdal) Agdal – Rabat – Maroc - ☎ : 037 77 10 10 (LG) - ☎ : 037 77 10 77 - ✉ : nakhil_rx@yahoo.fr

www.clinique-agdal.com/RADIOLOGIE.NAKHIL/