

FICHE MEDICALE D'ADMISSION

ADHERENT - CONJOINT - ENFANT

PHOTO

Nom : TAHIRI Prénom : Yassine

Matricule : 4299 Date de naissance : 23-11-97 Sexe : M

Date : M/12/98

Médecin

Ex. Clinique : Poids _____
Coeur _____
T. A. _____
Ap. resp. _____
Ap. dig. _____

Urines { A _____
S _____
Hernies _____
Râte _____
Varices _____
Réflexes _____

Ex. Complémentaires : _____

Antécédents : _____

4/12/98. Insu...
4/4/00 Coarctation Aorte d'opérer en France...
6/3/02 Echo cardiaque...
1/11/02 Echo Tachycardie...
2/11/02 1- sur le...
2/11/02 2- sur le...

This image shows a single sheet of white paper with horizontal blue or grey ruling lines. The lines are evenly spaced and run across the width of the page. There is no handwriting or printed text on the paper.

[illegible]

2/2/05 Knox Volunteer Designers → Echo Gardner
6/4/05 low table are here for CV
6/4/05 CV → free a sleep
9/20/05 December of 14 Nov 2010

CASABLANCA, LE 06/04/2005

Institut Cardiovasculaire Paris Sud
Avenue du Noyer Lambert
91300 MASSY

N/REF :

N°117/05/MUT

OBJET :

PRISE EN CHARGE

MLE 07299 TAHIRI YASSINE

Enf. TAHIRI BRAHIM

Messieurs,

Nous vous informons que nous prenons en charge Les frais d'hospitalisation en faveur de l'enfant TAHIRI YASSINE MLE 07299.

Nous vous prions de noter que cette prise en charge est valable à concurrence d'un montant de 13 700,00 Euros (Treize mille sept cent Euros) conformément à votre devis du 04/03/2005 correspondant aux actes médicaux cités dans le certificat médical.

Pour le règlement de votre facture, nous vous prions de bien vouloir l'adresser jointe au double de la présente à la Mutuelle de Prévoyance et d'Actions Sociales de Royal Air Maroc, sise au siège AEROPORT CASA-ANFA - CASABLANCA - MAROC.

Nous vous remercions d'avance pour l'aide et l'assistance que vous apporterez à l'enfant TAHIRI YASSINE.

Veuillez agréer, Messieurs, l'assurance de nos sincères salutations.

M^r A. AIT TALB
RESPONSABLE ADJOINT

M^r T. YAKOUTY
Chef du secteur Personnel PI

N.B : QUOTE PART :

MUPRAS : 60%

ADHERENT : 40%

SIÈGE SOCIAL : AEROPORT CASA-ANFA -

Tél : 022 91-26-46 / 91-26-45 / 91-28-57 / 91-28-13 / 91-26-39 / 91-28-83

Fax : 022 91-26-52

É-mail : Mupras@royalairmaroc.com



ROYAL AIR MAROC
Mutuelle de Prévoyance
et d'Actions Sociales

N.B: 8/R de l'Institut de Sepour de l'accompagnement
à charge de l'adhérent à 100%



MUTUELLE DE PREVOYANCE
ET D'ACTIONS SOCIALES
DE LA ROYAL AIR MAROC

Casablanca, le : 06/04/2005

PRISE EN CHARGE

La Mutuelle du personnel ROYAL AIR MAROC s'engage à prendre en charge les frais relatifs aux actes en faveur du malade ci-dessous désigné.

PEC N° : 31022

Prestataire : INSTITUT CARDIOVASCULAIRE PARIS SUD

Médecin traitant : DR. LECOMPTE YVES

Prescription : HOSPITALISATION (N/REF 117/05/MUT)

Adhérent :

Nom : TAHIRI

Prénom : BRAHIM

Mle : 07299

Service : N230000

SECTEUR MOYEN COURRIER 737

Bénéficiaire : ENFANT

Nom : TAHIRI

Prénom : YASSINE

Age : 7

Acte	Barème	Nbr	Devis	MUPRAS	Agent	Mont. PEC
HOSPITALISATION A L'ETRANGER		1	151.123,19	136.010,87	15.112,32	151.123,19

Montant PEC : 151.123,19

S/R. Le Montant de l'acte de
l'accompagnement
N.B. : Le Montant sera à la charge
de l'adhérent à 100%

Taux Barème

1€ = 11,03089 84

13700 €

NOTE AU DESTINATAIRE :

Le paiement des factures relatives aux P.E.C. est soumis aux conditions suivantes :

- Cette P.E.C. est nominative, ne peut être cessible. Nous ne garantissons pas le paiement en cas de substitution du bénéficiaire. Toute anomalie constatée doit être signalée à la Mutuelle.
- Etablir une seule facture par P.E.C. aucun acte ou note d'honoraires ne devra figurer séparément.
- Toute facture doit mentionner la cotation des actes médicaux et doit être accompagnée de l'original de la présente P.E.C.
- Toute facture doit être obligatoirement signée par notre adhérent.
- Pour toute analyse ou radio, prière de transmettre les résultats ou comptes rendus sous plis.
- Identifiant fiscal.

Adhérent

Responsable

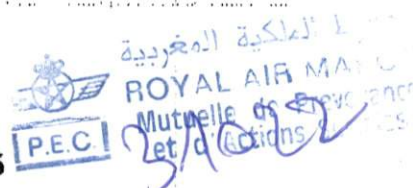

الخطوط الملكية المغربية
ROYAL AIR MAROC
Mutuelle de Prévoyance
et d'actions Sociales

Siège : AEROPORT CASA-ANFA. **Tél :** 91 28 57 / 91 26 46. **Fax :** 91 26 52.

**INSTITUT CARDIOVASCULAIRE PARIS SUD**UNITÉ DE CARDIOLOGIE PÉDIATRIQUE ET ANTÉNATALE
MÉDECINE CHIRURGIE ET CARDIOLOGIE INTERVENTIONNELLE**Mr et Mme TAHIRI**

Massy, le 4 mars 2005

**DEVIS****Enfant TAHIRI Yassine**

Montant forfaitaire pour "Commissurotomie Aortique" : 13 700 euros

Ce montant inclut :

- examens pré et post-opératoires (laboratoire, radiologie, ECG, etc...)
- intervention chirurgicale
- séjour en réanimation
- chambre avec l'enfant *si une personne accompagnante désire rester* (y compris les repas)
- chambre à l'hôtel pendant la période de réanimation *pour la personne accompagnante* (les repas ne seront pas pris en charge)
- honoraires médicaux

Ce montant n'inclut pas :

- chambre à l'hôtel pour la ou les personnes accompagnant le patient pendant le séjour d'hospitalisation.

Yves LECOMPTE

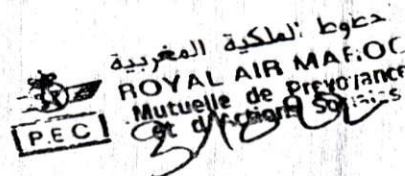Avenue du Noyer Lambert - 91300 Massy - 33 1 60 13 46 56 Fax : 33 1 60 13 46 60



CENTRE DE
CARDIOLOGIE

ADULTE
ENFANT

EXPLORATIONS CARDIOVASCULAIRES



Dr. Layla ZNIBER
Cardiologie Pédiatrique

Rabat, le 3 février 2005

CERTIFICAT MEDICAL

Je soussignée, Dr ZNIBER Layla, Cardiopédiatre, certifie que l'enfant **TAHIRI Yassine**, né le 23 novembre 1997, présente une cardiopathie congénitale à type de coarctation de l'aorte avec bicuspidie aortique.

Cet enfant a été opéré par le Dr LABORDE de sa coarctation de l'aorte à Paris à l'âge de 3 ans et demi, et a bénéficié d'un suivi médical depuis pour sa bicuspidie aortique jusqu'à modérément sténosante puisqu'il présentait en mars 2003 un gradient moyen au repos à 25 mmHg et 38 mmHg pour le gradient maximal

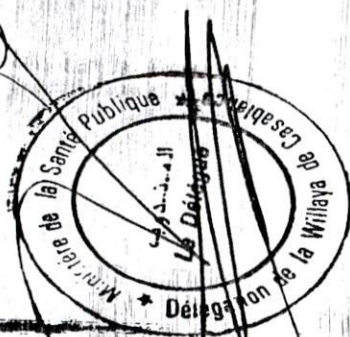
Depuis, le gradient transvalvulaire aortique moyen au repos est passé à 38 mmHg et le gradient maximal à 65 mmHg, avec une hypertrophie ventriculaire gauche significative et surtout la notion de deux malaises survenus à l'école.

Cet enfant a donc été exploré en janvier 2005 à l'Institut cardio-vasculaire Jacques Cartier à Massy et l'épreuve d'effort effectuée a montré qu'à l'effort son cœur manquait d'oxygène, ce qui se traduisait par un sous-décalage raide du segment ST à l'effort.

Il apparaît donc sur ces éléments que Yassine est justiciable d'une commissurotomie aortique dans les meilleurs délais, dans un centre européen spécialisé en Cardiologie Pédiatrique Médico-chirurgicale pour effectuer dans les meilleures conditions ce geste qui doit être un geste conservateur de la valve aortique.

Dont certificat établi pour servir et faire valoir ce que de droit.

Dr Layla Zniber



INSTITUT CARDIOLOGIQUE PARIS SUD
CARDIOLOGIE PEDIATRIQUE ET ANTENATALE
MEDECINE, CHIRURGIE ET CARDIOLOGIE INTERVENTIONNELLE

Institut Hospitalier Jacques Cartier
Avenue du Noyer Lambert. 91300. Massy. Tél: 01 60 13 46 56. Fax: 01 60 13 46 60

Docteur Laurence COHEN

Ancien Interne des Hôpitaux
Ancien Chef de Clinique

Massy, le 19/10/04

H.P. SONOS 5500. MISE EN SERVICE LE 1/2/99

Compte-rendu d'examen de : Yassine TAHIRI

6 ans

Pour : Bilan d'une sténose valvulaire aortique.

CORRESPONDANTS: Docteur ZNIBER

POIDS : Kg 23

ECHOGRAPHIE CARDIAQUE

Unidimensionnelle

Fréquence cardiaque: 75 par minute.

1) Description :

Le ventricule gauche mesure 42 mm en diastole pour une normale à 37 mm \pm 10% (114 par rapport à la normale). Il mesure 18,8 mm en systole pour une normale à 23,5 mm \pm 18%.

La paroi postérieure mesure 13,4 en systole pour une normale à 10,7 mm \pm 20%.

Le ventricule droit mesure 7 mm en diastole. Il n'y a pas d'hypertrophie pariétale ni septale.

Le temps d'éjection est de 285 millisecondes.

L'aorte mesure 22 mm pour une normale à 20 \pm 16 % et l'oreillette gauche 33,4 mm.

2) Paramètres de fonction systolique :

-Fraction de raccourcissement : 55 (normale de 30 à 40)

-Fraction d'éjection : 91%

-mVCF : 1,9 (pour une normale de 1,1 à 1,5)

-Index systolique : 71,3 (pour une normale de 35 à 50).

Bidimensionnelle

Pas d'anomalie des retours veineux pulmonaires ou systémiques. Oreillette gauche et droite de taille normale. Septum inter-auriculaire intact. Mitrale s'ouvrant bien sans prolapsus. Ventricule gauche discrètement hypertrophique, hyperkinétique. Valve aortique épaisse probablement bicuspidie, avec un faux raphé à droite (bicuspidie verticale), sur un très bel anneau. Crosse aortique complète, discrètement hypoplasique. Ventricule droit de taille normale et de bonne cinétique. Artère pulmonaire et deux branches de calibre normal. Pas de canal artériel.

Doppler pulsé, continu, couleur

Gradient maximum 62 mmHg et gradient moyen 36 mmHg. sans fuite. Pas de gradient résiduel sur la crosse.

CONCLUSION

Sténose valvulaire aortique modérément serrée sur un très bel anneau.

Pas d'indication opératoire actuellement. Prévoir une épreuve d'effort pour vérifier que sa PA monte bien à l'effort, ce qui permettra de lui laisser mener une vie normale, en dehors des activités de compétition. La chirurgie devrait être dans un premier temps une commissurotomie.

M^r TAHIRI Brahim
CDB RAM
Mle 7299

Casablanca, le 06/10/08

Declaration sur l'honneur

Je soussigné, certifie que mon fils Yassine Tahiri
s'est fracturé le poignet droit en jouant à la maison.
Fait pour servir et valoir ce que de droit.

