

FICHE MEDICALE D'ADMISSION

ADHERENT - ~~CONJOINT~~ - ~~ENFANT~~

NOM : SADQUAOUI Prénoms : SOAAS

Date de naissance : 08.12.68 Sexe : F



Date 30 AVR. 1993

Médecin Docteur BOUJIBAR M.
Médecin Conseil

Ex. Clinique : Poids 61.1 Kg
Cœur N6
T. A. 104/6
Ap. resp. N6
Ap. dig. N6

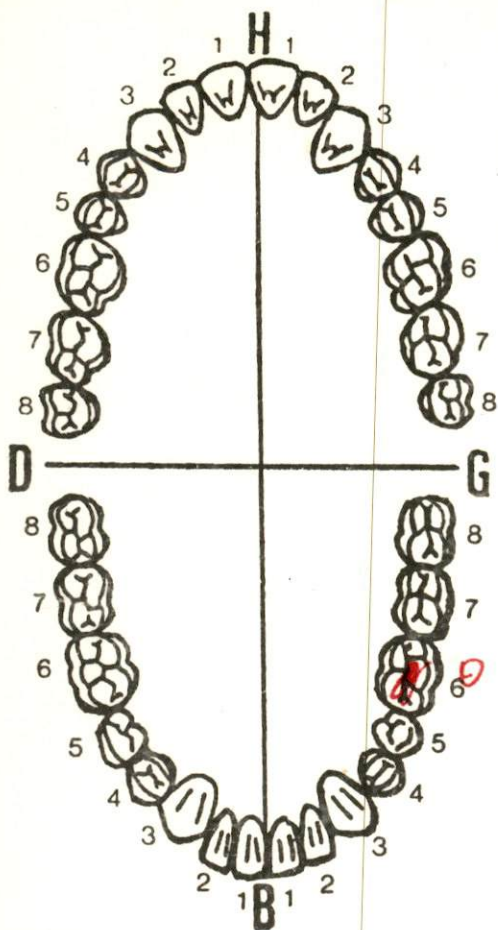
Urines } A = 0
 S = 0
Hernies Neant
Râte RAS
Varices RAS
Réflexes RAS

Ex. Complémentaires :

Antécédents : RAS

28/12/88 F. C. K20
20/2/91 Nerveux se clear 1/2 m
+ Echo
13/04 F. C. 4/1
10/6/91 + NT Hétéro
13/4/91 green balles + Echo R
18/3/98 lombalgies -> Toux -> NT

VISITE D'ADMISSION - CONTROLE DENTAIRE



OBSERVATIONS :

.....

.....

.....

.....

.....

.....

.....

.....

.....

.....

Dates	Actes	Observations
16 OCT. 1998	Accord com	35
1/7/99	15-21-22-23-24-25-26-27-43-44-45-46	12 D ₂₀ - 12 D ₂₁ (m. n. n. n.)
4/4/12	18-17-44-45 4 D ₂₀	
14/4/14	10 + com / 45	D₄₀ + D₂₀ (MAR 2014)
28/6/04	10 + Incisor / 45	D ₄₀ + D ₂₀ 11
15/9/04	43-44-21-22 4 D ₂₀	
	38 D ₂₀ + 26-25 2 D ₂₀	
01 FEB 2006	14-16 oc	D ₂₄ + D ₂₀ ①
05 MARS 2007	46 TR + obt	D ₂₈ + D ₂₀ + 18 + 4

12/10/09 Enterochlorella → Rx - 14 +
substance

16 JUL 07 37 enl + delo
08 010

07 NOV 2007

CCM / 46 2120

(MARONH)

07 JAN 2008

Recheu Award de 7/11/07
~~per~~ penora 716.

20/3/11

CCM / 24-25 2120

(GABRI)

FICHE MEDICALE D'ADMISSION

ADHERENT - CONJOINT - ENFANT

Nom : LABNINE Prénom : Souad

Matricule : 5042 Date de naissance : 08/12/68 Sexe : F

PHOTO

Date

Médecin

Ex. Clinique : Poids

Coeur

T. A.

Ap. resp.

Ap. dig.

Urines

A

S

Hernies

Râte

Varices

Réflexes

Ex. Complémentaires :

Antécédents :

28/11/81 Accouchement Normal + Epist. d. Mère

15/1/91 Allergie (peu connue ?)

28/13/00 F - C F - C 1h
27/08/12 Sûreté de fertilité

25/8/13 Accouchement F
le 05/10/06 Accouchement F

Docteur HISSANE Mohamed

FACULTE DE MEDECINE DE BORDEAUX

SPECIALISTE

Membre de la Société Nationale Française
de Gynécologie - Obstétrique

GYNECOLOGUE - ACCOUCHEUR

CHIRURGIE GYNECOLOGIQUE

ENDOSCOPIE GYNECOLOGIQUE

STERILITE DU COUPLE

PROCREATION MEDICALEMENT ASSISTEE

COLPOSCOPIE - ECHOGRAPHIE

SUR RENDEZ VOUS

☎ : 022.94.29.45

الدكتور حسان محمد

خريج كلية الطب ببوردو

اختصاصي

أمراض النساء و الولادة

الجراحة النسوية

التشخيص بمساعدة الكاميرا

عقم الزوجين

المساعدة الطبية للإنجاب

الفحص بالصدى

بالموعد

الهاتف : 022.94.29.45

27 AOUT 2003

Casablanca le، الدار البيضاء،

Je soussigné, certifie
pour M^{me} HEBNINE Soud
a accouché le 21/08/03
avec épisiotomie pour
overthrust général

Dr. HISSANE Mohamed
Gynécologue - Accoucheur
Clinique Les Iris - 13 Place du Nid d'Iris
(Racine) Tél. 39.25.30.31 - CASA

Adresse : Clinique " LES IRIS " 13, Place du nid d'iris (Racine) - CASABLANCA

En cas d'urgence s'adresser à la Clinique LES IRIS - **Tél.: 022.39.25.30/31/32 - Fax : 022.39.25.33**

Docteur HISSANE Mohamed

FACULTE DE MEDECINE DE BORDEAUX

SPECIALISTE

Membre de la Société Nationale Française
de Gynécologie - Obstétrique
GYNECOLOGUE - ACCOUCHEUR
CHIRURGIE GYNECOLOGIQUE
ENDOSCOPIE GYNECOLOGIQUE
STERILITE DU COUPLE

PROCREATION MEDICALEMENT ASSISTEE

COLPOSCOPIE - ECHOGRAPHIE

SUR RENDEZ VOUS

☎ : 022 94 29 45

الدكتور حسان محمد

خريج كلية الطب ببوردو

اختصاصي

أمراض النساء والولادة

الجراحة النسوية

التشخيص بمساعدة الكاميرا

عقم الزوجين

المساعدة الطبية للإنجاب

الفحص بالصدى

27 Février 2006 بالموعد

الهاتف: 022 94 29 45

Casablanca, le الدار البيضاء, في

*** Echographie Obstetricale de Mme SADQUAOUI SOUAD :**

- L'utérus est en situation normale et ses contours sont réguliers.
- Il contient un sac gestationnel de 16 mm de diamètre qui présente une bonne tonicité.
- Le DCC mesure 7,9mm, ce qui est la moyenne pour 6 semaine + 4jours d'aménorrhée.
- L'embryon présente une activité cardiaque.
- L'échostructure du trophoblaste est normale.
- L'orifice interne du col est fermé.
- Il n' y a pas de masse pelvienne suspecte.
- Il n' y a pas de liquide dans le Cul de Sac de Douglas.

***CONCLUSION:** Grossesse intra-utérine évolutive de 6SA +4j.

*Docteur HISSANE Mohamed
Gynécologue - Obstétricien
11, Rue Ibnou Babek - Rés. CHTA
(Racine) - CASABLANCA
Tél: 022 94.29.45*

Adresse : 11, Rue Ibnou Babek (Racine) - CASABLANCA

En cas d'urgence s'adresser à la Clinique LES IRIS - Tél. : 022 39 25 30/31/32 - Fax : 022 39 25 33

A L'ATT du DR ATT TALEB

Devi

CENTRE DE RADIOLOGIE GUELIZ



Docteur Fatiha LAHNINE

Spécialiste en Radiologie

- SCANNER SPIRALE MULTIBARETTES 3D • DENTASCAN
- RADIOLOGIE GENERALE • PANORAMIQUE DENTAIRE • ECHOGRAPHIE
- DOPPLER COULEUR PULSE ET CONTINU: EXPLORATION DES ARTERES ET DES VEINES
- MAMMOGRAPHIE • DENSITOMETRIE OSSEUSE

Réf. Consultation : 00516S08

Marrakech, le 28/01/2008

Nom et Prénom : SADQUAOUI SOUAD

Age : 40 ans

Médecin Traitant : Dr. LASKRI

TDM LOMBAIRE

INDICATION : Lombosciatalgie droite.

TECHNIQUE : Examen réalisé en mode spirale sans injection du produit de contraste avec reconstructions essentiellement discales et para discales.

RESULTATS :

- ♦ Rectitude du rachis lombaire sur le plan sagittal.
- ♦ Sacralisation de L5.
- ♦ Pincement discal global en L5-S1 à prédominance postérieure et postérieur en L3-L4 et L4-L5.
- ♦ Petite hernie discale médio-para-médiane droite en L4-L5, en contact avec le fourreau dural et l'émergence des deux racines L5, particulièrement à droite.
- ♦ Arthrose sacro iliaque bilatérale modérée.
- ♦ Mensurations canalaires osseuses sagittales et transversales normales.
- ♦ Absence de lésion osseuse circonscrite lytique ou condensante suspecte au niveau du rachis lombaire.
- ♦ Absence d'anomalie des parties molles péri-lombaires.

CONCLUSION :

- ❖ Sacralisation de L5.
- ❖ Hernie discale modérée, médio para médiane, droite en L4-L5.

Merci de votre confiance

CONFRATERNELLEMENT

Dr LAHNINE

CENTRE DE RADIOLOGIE
GUELIZ
Dr. Fatiha LAHNINE
RADIOLOGUE