

SC

MUTUELLE

N° Mle

8939

FICHE MEDICALE D'ADMISSION

ADHERENT - ~~CONJUGÉ~~ - ~~ENFANT~~NOM : **MAFID** Prénoms : **EL Mostafa**Date de naissance : **13. 10. 65** Sexe : **M**Date **19/06/92**Médecin **D. Boussibon**Ex. Clinique : Poids **74 kg**Cœur **Normal**T. A. **15/8**Ap. resp. **Normal**Ap. dig. **Normal**Urines { A **0**
S **0**Hernies **aucune**Râle **non**Varices **non**Réflexes **rx**

Ex. Complémentaires :

Antécédents :

27/12/01

Anag.

20/09/04 lentes OD = -1,00

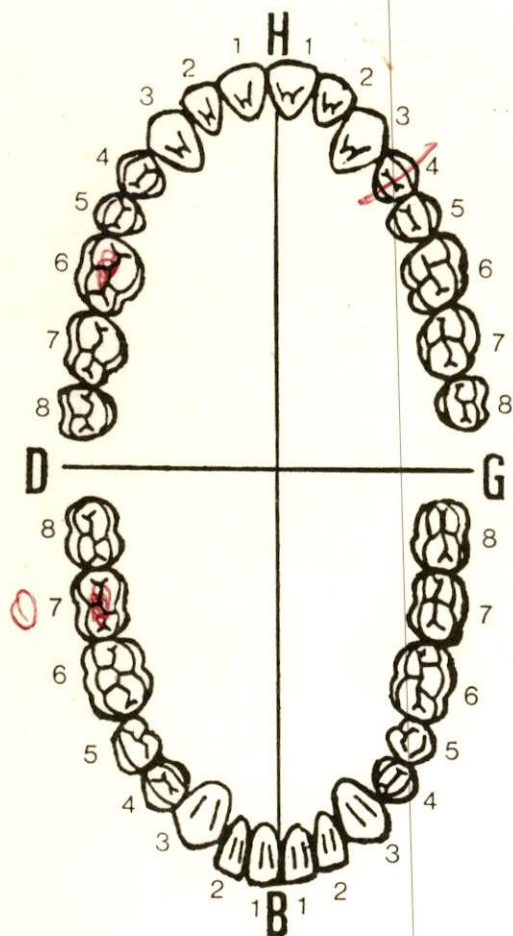
OS = -1,25

21/06/05 Varicelle chez -1 Echo + M

26/13/09 lentes OD : +1,0 (-0,5 à 90°)

OS : +1,25 (-0,5 à 90°)

OBSERVATIONS :



OBSERVATIONS :

Dates	Actes	Observations
11 OCT. 1996	CCV 47 120	4000i
9/9/99	15 D70	
8/11/00	47 D28 + 28 D22 + 25 D22 + 25 + 34 D29	
Annule		
25-7-01	D3	
4/4/12	47 D28	Annule
11/10/02	34 D2 + 25 D22 + 15 D20 Ie + 84 post D2	
	Bridg CCV X 25 2400	
	CCV / 15 D20	(MAMDA HE)
10/2/03	25 D22 + 13	
3/5/03	14 D22 + 24 D23 + 25 + CCV / 14 D22	
		(FATINE)

13 MARS 2012

OD) + 1 add + 1,25
OG)

-1 JUL 2012

OD + 1,0
OG + 1,0 add + 2,0

26/9/03 OCM / 15 D120 Nsm réalisé
par l'équipe de 11/10/02. / Sahar

28 SEPT 2005

37 D10 + 27 D12 + 27-

21/10/08

37 EXT D10

12/5/9

CCM 147

D120

(Bntarib)

16/6/9

BPR

24 AVR. 2012

ACC D44 EXT 18 ⊕ Ag 36 ⊕ Det
et ACC D420 BEN (X25, 26) et CCM 16

(Najdoub)

23 NOV. 2012

BPR D420 (ACC du 24-4-12)

1 FEV. 2013

BPR D4 Cms.

22 AVR. 2013

BPR D44 (ACC 24-4-12)

27 Juil 2017

BPR D4 Cms. (A. Najdoub)

05 Dec 2017

BPR CPLT 300-255 R^x Sahar = 45 p

MR HABIB
EL NOSTAFI
NLE: 8939

le: 25/09/03

A

Monsieur le Responsable
de LA MUTUELLE

OBJET: ACCORD 11/10/02

Je soussigné (MR HABIB EL NOSTAFI)
NLE 8939 que j'ai jamais minimisé
de l'Accord du 11/10/2002.

Dans l'attente d'une réponse favorable,
Veuillez agréer Monsieur le responsable
de mes sentiments les plus distingués

ok pour avis
M. El Nostafi
29/09/03



Vu
23/9/03

Casablanca, le 23.02.2005.

NOM : Mr HAFID Mustapha.

**EXAMEN : Echo-doppler veineux
des testicules.**

Technique :

Examen pratiqué en mode triplex avec d'une sonde de 5 à 11 MHZ.

Résultat :

Sur le plan hémodynamique :

- Les testicules sont des dimensions normales, présentent des contours réguliers et une échostructure homogène.
- Absence d'anomalie des épидидymes et des enveloppes scrotales.
- Absence d'hydrocèle.
- Dilatation modérée des veines du cordon spermatique et du plexus pampiniforme gauche.

Sur le plan hémodynamique :

L'analyse des tracés vélocimétriques et des sonogrammes enregistrés au niveau des veines des cordons spermatiques et des plexus pampiniformes, retrouve du côté gauche, un reflux modéré apparaissant lors de la manœuvre de Valsalva.

Conclusion :

Aspect écho doppler en faveur d'une varicocèle gauche.

DR O. KABBAJ.

