

## FICHE MEDICALE D'ADMISSION

ADHERENT - CONJOINT - ENFANT

NOM : CHERRADIA Prénoms : SamiaDate de naissance : 19 4 61 Sexe : F

Date

2 MAI 1980

Médecin

Dr. BOUJIBAR

Ex. Clinique : Poids 50 kg  
 N° N°  
 Coeur N°  
 T. A. 13/7  
 Ap. resp. RAS  
 Ap. dig. RAS

Urines } A 0  
 S 0  
 Hernies Néant  
 Râle N°  
 Varices N°  
 Réflexes N°

Ex. Complémentaires :

Antécédents :

licatrice appendicectomie

13 FEV. 1987 Examenite chronique avec ectopion -> Electrostimulation  
 du col utérin k20 Dr. ZOURGANNEF.

15/03/91 Pleurésie aigüe - Hospitalisation 10 jrs p. pleurésie

13/04/04

TMA cellule

14/03/06

Képile pleurésie k20

24/3/18

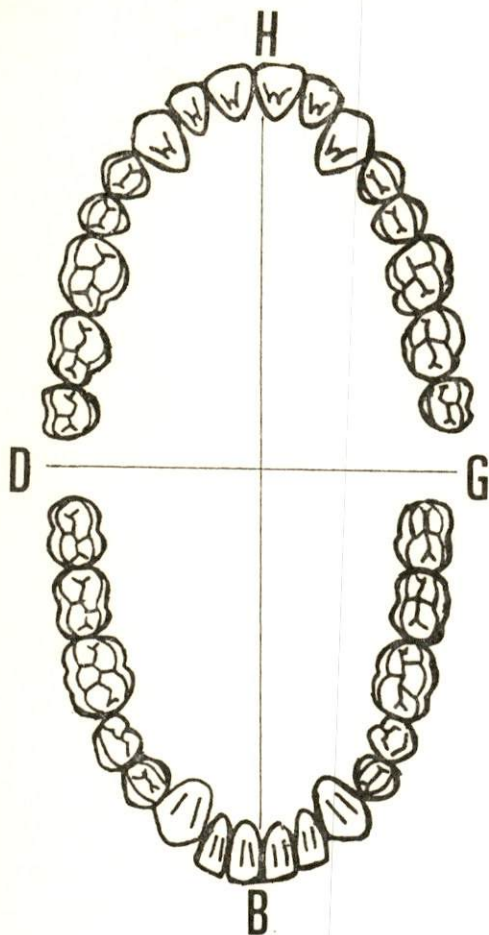
collage pleurésie (1) + UVV

# VISITE D'ADMISSION - CONTROLE DENTAIRE

2 MAI 1980

OBSERVATIONS :

- Caries pulvaires significatives,  
- foyers.



Dates	Actes	Observations
28 Mai 90	dr 67. MBT Bs 3 dents 36. 37. 46.	
20 JAN. 1995	d1 TR 14.	foukky
13/5/03 29/8/03	15 dr 240	(OUALIOT)
01 AOUT 2006	24 cp D10	
15 JUIN 2012	BR D6 Ext 26.	



20/5/9 Liffles esleagues  
F80 1/1

20/1/10 HTA lelak → Gho Rofha Cordo → HT

18/5/11 Polypitulis HT du 09/05/11  
+BB

05 MARS 2012

OD + 0,75

OG + 0,75 QSA + 2,25

17 SEP. 2017

① Aaiatipe de HT du 2/08

② HT Reng HT + BB 21/07

11 AOÛT 2014

Comonao Gofic le 9/08

25 AOÛT 2014

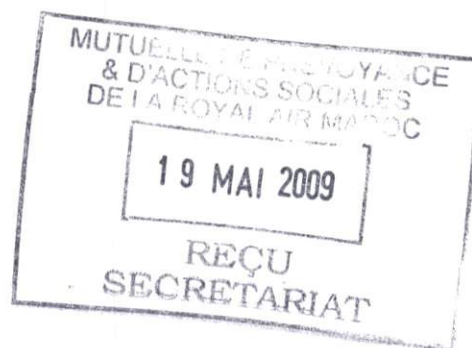
HTA Engame effort  
HT + BB

22 Mars 2016

OD + 0,75 QSA 2,16  
OG + 1,0

12 6 Dec 2017

Cephalopods -  
↓ DM cerebral →  
hypoflexia detentia  
ventralis - pangs antie  
anomalie -



DOCTEUR AHMED TAZI  
DIPLOME D'ÉTAT EN UROLOGIE

Professeur, Urologue  
201700 Mustapha El Maâni  
2 Casablanca  
Tél: 06.21.73 / 27.44.76

الدكتور أحمد التازي

مستشار، أخصائي  
201700 مصطفى المصايني  
2 الدار البيضاء  
الهاتف: 06.21.73 / 27.44.76

## Contre Visite Médicale

CASABLANCA, le 19/05/2009

Nom: Mme Belakoul Samira  
Matricule: 03256  
Médecin traitant: Dr MEZIANE Anas  
Diagnostic: Calcul Urétéral pelvien Gauche

Constatations: Cliché radiographique ASP du  
17/03/09 et du 30/04/09

Geste proposé: Lithotripsie Endoscopique

Colation: K 80

Remarques: Echographie rénale Gauche et vésicale réalisée au cabinet  
Calcul juxtaméatique Gauche sans retentissement sur le haut  
appareil urinaire

Signé:  
Pr Ahmed TAZI

Professeur, Ahmed TAZI  
Spécialiste en UROLOGIE  
201700 Mustapha El Maâni  
2 Casablanca  
Tél: 06.21.73 / 27.44.76



# Docteur LAHLOU Omar

SPECIALISTE DES MALADIES DE  
L'APPAREIL DIGESTIF

Foie, Vesicule Biliaire, Estomac

Intestin, Hemorroïdes

ENDOSCOPIE - ECHOGRAPHIE

PROCTOLOGIE

Diplômé de la Faculté de Médecine  
de Toulouse - France

Ancien Attaché au C.H.U. de Toulouse

Ancien Médecin des F.A.R.



## الدكتور لولو عمر

اختصاصي في أمراض الجهاز الهضمي

وجراحة البواسير

(الكبد - المرارة - المعدة - الأمعاء - أمراض البواسير)

الفحص بالمنظار الداخلي بالأموح الصوتية

وجراحة المخرج

خريج كلية الطب بتولوز - فرنسا

طبيب ملحق للمركز الصحي الجامعي بتولوز سابقا

طبيب القوات المسلحة الملكية سابقا

Casablanca, le

29/4/09  
Contre ordre de M<sup>re</sup> CHERRAÏN Samia

elle 03256 à la clinique  
Ghandi

patient a été admis à la clinique CNSS

pour colique névralgique sévère.

elle a été sedate et un bolus a été

fait pour montrer une malformation


congénitale bifurcation colicelle.

o l'U.T.U.

C/c à l'hospitalisation justifiée, le  
sujet justifié mais la douleur  
est longue. 4 jours à l'hospitalisation.

وصفة  
ORDONNANCE

le 14/03/2019



1 - Belkhal Saad et sa femme  
2 - polytech cass Bel Ghallu  
3 - 24-3-09 p état et ne s'explique  
rien - taché,  
la police a vu le UIV  
ne s'est dérangé pas à l'arrêt  
et a reçu une signature des 2 sur  
dossier médical

Dr. Mustapha EL Maani  
Chirurgien Urologue  
307 Rue Mustapha EL Maani  
Tel: 022 48 78 77 - CASA

24/03 - 100%  
Belkhal  
Saad  
CV  
OK



CERTIFICAT MEDICAL  
D'ADMISSION



Je soussigné Docteur en Médecine certifie avoir

Examiné le

Mr. BENLAKOU L Saïna cp

N° C.N.S.S. CHARRADIA

qui présente etats de mal repholiz

L'intéressé

est ☒ doit être hospitalisé depuis le

24-3-20

au

en vue Traitement + bilan + HIV

Durée prévisible du séjour 3j

sauf complication

Ce présent certificat médical d'admission est établi aux fins de prise en charge

Dr. MAWFIK Hamid  
Chirurgien Urologue  
107 Rue Mustapha EL Maar  
Tél: 06 248 7871 - CAS



DOCTEUR AHMED TAZI  
PROFESSEUR AGREGÉ EN UROLOGIE

Ex. Chirurgien Urologue  
Hôpital Avicenne - Rabat  
Membre de la Société Américaine  
d'Urologie (AUA)

201, Rue Mustapha El Maâni 3ème Etage N° 16  
Casa - Tél. : 022 27 44 76 - Fax : 022 44 84 10  
E-mail : ahmed.tazi@laposte.net

SUR RENDEZ-VOUS

EPOUSE CAEKRA DIA دكتور أحمد التازي

3256

أستاذ مبرز في الأورلوجيا

جراحة المسالك البولية والتناسلية  
عضو الجمعية المغربية للمسالك البولية

201, زقة مصطفى البعدي - الطابق الثالث رقم 16  
البيضاء - الهاتف : 022 27 44 76 - الفاكس : 022 44 84 10

البريد الإلكتروني : ahmed.tazi@laposte.net

البريد الإلكتروني : ahmed.tazi@laposte.net

البريد الإلكتروني : ahmed.tazi@laposte.net

البريد الإلكتروني : ahmed.tazi@laposte.net

البريد الإلكتروني : ahmed.tazi@laposte.net

البريد الإلكتروني : ahmed.tazi@laposte.net

البريد الإلكتروني : ahmed.tazi@laposte.net

البريد الإلكتروني : ahmed.tazi@laposte.net

البريد الإلكتروني : ahmed.tazi@laposte.net

البريد الإلكتروني : ahmed.tazi@laposte.net

البريد الإلكتروني : ahmed.tazi@laposte.net

البريد الإلكتروني : ahmed.tazi@laposte.net

البريد الإلكتروني : ahmed.tazi@laposte.net

البريد الإلكتروني : ahmed.tazi@laposte.net

البريد الإلكتروني : ahmed.tazi@laposte.net

البريد الإلكتروني : ahmed.tazi@laposte.net

البريد الإلكتروني : ahmed.tazi@laposte.net

البريد الإلكتروني : ahmed.tazi@laposte.net

البريد الإلكتروني : ahmed.tazi@laposte.net

البريد الإلكتروني : ahmed.tazi@laposte.net

البريد الإلكتروني : ahmed.tazi@laposte.net

البريد الإلكتروني : ahmed.tazi@laposte.net

البريد الإلكتروني : ahmed.tazi@laposte.net

البريد الإلكتروني : ahmed.tazi@laposte.net

البريد الإلكتروني : ahmed.tazi@laposte.net

البريد الإلكتروني : ahmed.tazi@laposte.net

البريد الإلكتروني : ahmed.tazi@laposte.net

البريد الإلكتروني : ahmed.tazi@laposte.net

البريد الإلكتروني : ahmed.tazi@laposte.net

البريد الإلكتروني : ahmed.tazi@laposte.net

البريد الإلكتروني : ahmed.tazi@laposte.net

البريد الإلكتروني : ahmed.tazi@laposte.net

البريد الإلكتروني : ahmed.tazi@laposte.net

البريد الإلكتروني : ahmed.tazi@laposte.net

البريد الإلكتروني : ahmed.tazi@laposte.net

البريد الإلكتروني : ahmed.tazi@laposte.net

البريد الإلكتروني : ahmed.tazi@laposte.net

البريد الإلكتروني : ahmed.tazi@laposte.net

البريد الإلكتروني : ahmed.tazi@laposte.net

البريد الإلكتروني : ahmed.tazi@laposte.net

البريد الإلكتروني : ahmed.tazi@laposte.net

البريد الإلكتروني : ahmed.tazi@laposte.net

البريد الإلكتروني : ahmed.tazi@laposte.net

البريد الإلكتروني : ahmed.tazi@laposte.net

البريد الإلكتروني : ahmed.tazi@laposte.net

البريد الإلكتروني : ahmed.tazi@laposte.net

البريد الإلكتروني : ahmed.tazi@laposte.net

البريد الإلكتروني : ahmed.tazi@laposte.net

البريد الإلكتروني : ahmed.tazi@laposte.net

البريد الإلكتروني : ahmed.tazi@laposte.net

البريد الإلكتروني : ahmed.tazi@laposte.net

البريد الإلكتروني : ahmed.tazi@laposte.net

البريد الإلكتروني : ahmed.tazi@laposte.net

البريد الإلكتروني : ahmed.tazi@laposte.net

البريد الإلكتروني : ahmed.tazi@laposte.net

البريد الإلكتروني : ahmed.tazi@laposte.net

البريد الإلكتروني : ahmed.tazi@laposte.net

البريد الإلكتروني : ahmed.tazi@laposte.net

البريد الإلكتروني : ahmed.tazi@laposte.net

البريد الإلكتروني : ahmed.tazi@laposte.net

البريد الإلكتروني : ahmed.tazi@laposte.net

البريد الإلكتروني : ahmed.tazi@laposte.net

البريد الإلكتروني : ahmed.tazi@laposte.net

البريد الإلكتروني : ahmed.tazi@laposte.net

البريد الإلكتروني : ahmed.tazi@laposte.net

## Contre visite médicale

CASABLANCA, le 19/05/2009

Nom: Mme Belakoul Samira

Matricule

: 03256

Médecin traitant:

Dr MEZIANE Anas

Diagnostic

Calcul Urétéral pelvien Gauche

Constatations :

Cliché radiographique ASP du 17/03/09 et du 30/04/09

Geste proposé

Lithotripsie Endoscopique

Cotation

K 80

Remarques

Echographie rénale Gauche et vésicale réalisée au cabinet  
Calcul juxtaméatique Gauche sans retentissement sur le haut  
appareil urinaire

Signé: Pr Ahmed TAZI

Prof.esseur Ahmed TAZI  
Ag.égé en UROLOGIE  
201 rue Mustapha El Maâni  
3e Etage N° 16 Casablanca  
Tél : 26.21.73 / 27.44.76

Signature

DOCTEUR AHMED TAZI  
PROFESSEUR AGREGÉ EN UROLOGIE

Ex. Chirurgien Urologue  
Hôpital Avicenne - Rabat  
Membre de la Société Américaine  
d'Urologie (AUA)

201, Rue Mustapha El Maâni 3ème Etage N° 16  
Casa - Tél. : 022 27 44 76 - Fax : 022 44 84 10  
E-mail : ahmed.tazi@laposte.net

SUR RENDEZ-VOUS

الدكتور أحمد التازي

أستاذ مبرز في الأورلوجيا

جراحة المسالك البولية والتناسلية  
عضو الجمعية الأمريكية للمسالك البولية

201، زقة مصطفى المعاني الطابق الثالث رقم 16  
البيضاء - الهاتف : 022 27 44 76 - الفاكس : 022 44 84 10

بالموعد

## Contre Visite Médicale

CASABLANCA, le 19/05/2009

Nom: Mme Belakoul Samira  
Matricule : 03256  
Médecin traitant: Dr MEZIANE Anas

Diagnostic

Calcul Urétéral pelvien Gauche

Constatations Cliché radiographique ASP du  
: 17/03/09 et du 30/04/09

Geste proposé Lithotripsie Endoscopique

Cotation K 80

Remarques Echographie rénale Gauche et vésicale réalisée au cabinet  
Calcul juxtaméatique Gauche sans retentissement sur le haut  
appareil urinaire

Signé:  
Pr Ahmed TAZI

Prof. Ahmed TAZI  
Ag. égé en UROLOGIE  
201, rue Mustapha El Maâni  
3e Etage N°16 Casablanca  
Tél : 26.21.73 / 27.44.76



**DOCTEUR AHMED TAZI**  
PROFESSEUR AGREGÉ EN UROLOGIE

Ex. Chirurgien Urologue  
Hôpital Avicenne - Rabat  
Membre de la Société Américaine  
d'Urologie (AUA)

201, Rue Mustapha Al Maâni 3ème Etage N° 16  
Casa - Tél. : 022 27 44 76 - Fax : 022 44 84 10  
E-mail : ahmed.tazi@laposte.net

SUR RENDEZ-VOUS

**Mme BENLAKOUL Samira née en 1961**

**الدكتور أحمد التازي**

أستاذ مبرز في الأورلوجيا

جراحة المسالك البولية والتناسلية  
عضو الجمعية الأمريكية للمسالك البولية

201، زنتة مصطفى المعاني الطابق الثالث رقم 16  
البيضاء - الهاتف : 022 27 44 76 - الفاكس : 022 44 84 10

بالموعد

CASABLANCA, le

**19/05/2009**

## RENSEIGNEMENTS CLINIQUES

- Lombalgies gauches

## ECHOGRAPHIE

### RENALE GAUCHE

- Gros rein gauche de 111 \* 62 mm
- Bonne différenciation cortico médullaire
- Cavités excrétrices fines

### SUS PUBIENNE

- Vessie à paroi fine à contenu transsonique
- Petite calcification juxta méatique gauche de 9mm environ.
- Empreinte gynécologique.

## CONCLUSION

- Calcul juxtaméatique gauche.

**Professeur Ahmed TAZI**  
Agréé en UROLOGIE  
201 rue Mustapha Al Maâni  
3e Etage N°16 Casablanca  
Tél : 26.21.73 / 27.44.76

1/6/19  
20