

## FICHE MEDICALE D'ADMISSION

ADHERENT - ~~CONJOINT~~ - ENFANT

NOM : EL HANZAQI Prénoms : Asdehmalak

Date de naissance : 6-8-53 Sexe : M

Date

28 SEP. 1979

Médecin

D. BOUHAJ

Ex. Clinique : Poids 54 kg  
 Coeur N  
 T. A. 14/8  
 Ap. resp. RAS  
 Ap. dig. RAS

Urines } A 0  
 S 0  
 Hernies Neant  
 Râte N<sup>le</sup>  
 Varices -  
 Réflexes N<sup>x</sup>

Ex. Complémentaires :

Antécédents :

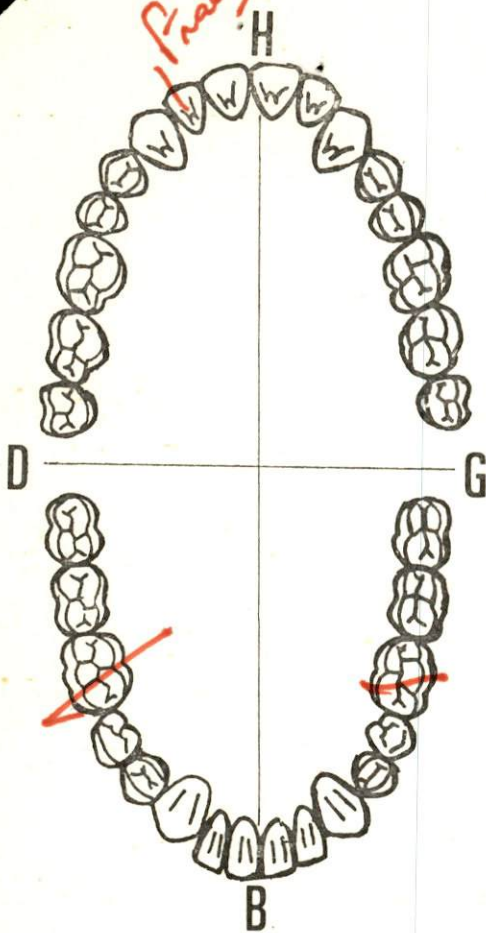
9/4/07 Myelome de l'os Supra  
 30/1/02 Bilan sag  
 26/11/04 20 + 1, 2R  
 06 + 0, 2R Ad + 2  
 28/11/06 00 1, 3R  
 00 (1550 - 0, 1) + 1 Ad + 2

Fracturée

# VISITE D'ADMISSION - CONTROLE DENTAIRE

28 JAN. 1979

OBSERVATIONS :



Dates	Actes	Observations
16 DEC. 1993	TR + 4 CS 11.12.12	25 4/120 (Mourah)
31 JAN. 1996	Accord com (4)	(4)
11/8/01	45 D18 + 47 D28 + 2R D5 + 2D5 + Bridge ccm 45 → 47 3 D100	(MOURAH)
3/9/07	Bridge ccm 14 x 16 3 D100	(CHACAFE)
21 SEPT 2007	Fracture Accord du 3/9/07	
14/10	C du D12	



11/11/08 etc. OD: +2.

OG: +1

ODG: +2,25.

11/11/10 etc OD: +2,25

OG: +1,10 / OD: +2,10 ODG

22/03/11 HTA H + Echocardiogram sur 03/11

22 FEB. 2012

Proclite H sur 18/01/12 et 30/01/12  
+ BB

21 NOV. 2012

OD +2,50

OG +1,75 ODG +2,50

08 MARS 2013

Vertige / Dysrithmie H et BB sur 13/02/13

27-01-15 sur RTR Insee + examen L 16-12-13  
(NPS play a rôle par rapport PSA)

21 AVR. 2014

OD +2,50

OG +1,50 ODG +2,50

18 Dec 2015

OD +2,75

OG +2,0 ODG +2,75

20 Mars 2017

Modèles Processus expansif  
sur site inf sur Reim Dr

+ Echocardiogramme + BB

13 Avri 2017

Neurotonie ventriculaire (Tumeur Pulmonaire)  
OK K120



21/7/10 ccm 11 (implant) Dico  
(HARRY)

26/8/10 BPR

17 Dece 2015  
~~7 Dece 2015~~

BPR D96 Eat 24

17 Dece 2015

BPR Du Cous. (Nabil Daoudo)

07 Janv 2016

Acc D120 Richmond 45 ccm  
(Bouhamed)

11 Fevr 2016

BPR D120 (Acc 7-1-16)

08 Mars 2016

Acc D160 stell < (46, 47, 36) (Ahmed  
Bouhamed  
Hame)

17 Mars 2016

BPR D160 (Acc 8-3-16)

08 Mars 2017

PCC / Wylucte  
K120 + unte de l'ube  
(E20)

20 Avri 2017

- ① Contrôle avant intervention, 14/03
- ② AB avec stent, le 17/03
- ③ AB du 25/03
- ④ Ne fustaité K120 + 120  
2 (Medicins mené à l'opération)

Von PCC





**MUPRAS**

Mutuelle de Prévoyance  
& d'Actions Sociales  
de Royale Air Maroc

**FICHE MEDICALE D'ADMISSION**

☒ ADHERENT ☐ CONJOINT ☐ ENFANT

Photo

Nom : EL HAMZAoui Prénom : ABDELMALEK

Matricule : 3259 Date de naissance : 1913 Sexe : M.

Date : \_\_\_\_\_ Médecin : \_\_\_\_\_

Ex. clinique : Poids \_\_\_\_\_

Coeur \_\_\_\_\_

T.A. \_\_\_\_\_

Ap. resp \_\_\_\_\_

Ap. dig \_\_\_\_\_

Urines [ A \_\_\_\_\_  
S \_\_\_\_\_

Hernies \_\_\_\_\_

Râte \_\_\_\_\_

Varices \_\_\_\_\_

Réflexes \_\_\_\_\_

Ex. complémentaires : \_\_\_\_\_

Antécédents : \_\_\_\_\_

23 Juin 2017

Aff mlogie explorative Endologie  
K20

07 Dec 2017

Dr HB + Co (21/12/17)

22.09.17

ou PEC Bile

14 Nov 2018

PEC W HB (14/11/18)  
OK B.F.

ACCORD MUPRAS : 6/11/18



OBSERVATIONS : \_\_\_\_\_



Docteur M. Amine BOUAB

**CHIRURGIEN UROLOGUE**

Diplômé de la faculté de médecine  
Saint-Antoine (Paris VI)

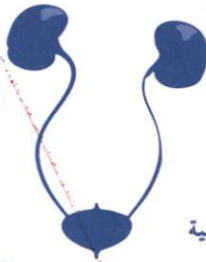
Ancien interne des Hôpitaux de Paris

Echographie rénale et vésico-prostatique

Endoscopie diagnostique et interventionnelle

lithotripsie extra-corporelle

Casablanca, le



الدكتور محمد أمين بواب

جراح اختصاصي في أمراض الكلي  
و المسالك البولية و التناسلية

خريج كلية الطب بباريس (فرنسا)  
طبيب داخلي سابقا بمستشفيات باريس

الكشف بالصدى

الفحص و الجراحة بالاليات البصرية للمسالك البولية

تفتت حصى الكلي

الدار البيضاء، في

08 MARS 2017  
ACCUEIL 07 MARS 2017

Pli confidentiel

Handwritten signature and initials in blue ink.

Il s'agit du M<sup>r</sup> A HAMZAOUI  
Abdelmalik qui présente une tumeur  
poloie inférieure du rein droit  
nécessitant la réalisation d'une  
néphrectomie partielle + montée de  
sonde vésicale pélole afin d'injecter  
du bleu de méthylène pour détecter  
une effraction des voies excrétoires  
Kc 120 + Kc 30 en supplément

10 8 Mars 2017  
OK

Dr. Med Amine BOUAB  
Chirurgien Urologue  
Les Résidences du Palais, Angle Bd. Ghandi  
3ème Etage  
Yacoub El Mansour, Imm. E 3ème étage - Casablanca  
Tél: 05 22 39 10 50 - Fax: 05 22 39 10 51

Résidences du palais, angle Bd. Ghandi et Yacoub El Mansour  
Entrée par rue yasmine, Imm. E 3ème étage - Casablanca

إقامة القصر، زاوية شارع غاندي و ياقوب منصور،  
الدخول زنقة ياسمين عمارة E، الطابق الثالث. الدار البيضاء

CHIRURGIEN UROLOGUE

CABINET D'UROLOGIE DU Dr BOUAB

Diplômé de la faculté de médecine Saint-Antoine (Paris VI)

Ancien interne des Hôpitaux de Paris

Echographie rénale et vésico-prostatique

Endoscopie diagnostique et interventionnelle

Lithotripsie extra-corporelle

جراح اختصاصي في أمراض الكلى

والمسالك البولية والتناسلية

خريج كلية الطب بباريس (فرنسا)

طبيب داخلي سابقا بمستشفيات باريس

الكشف بالصدى

الفحص والجراحة بالآليات البصرية للمسالك البولية

تفتيت حصي الكلى

Dr. Med Amine BOUAB  
Chirurgien Urologue  
Les Résidences du Palais Angle Bd Ghandi  
et Yaacoub El Mansour Imm. E-3ème Etage  
Tel 0522 39 10 50-Fax 0522 39 10 51

Casablanca, Le 16/03/2017 .....الدار البيضاء في

Nom – Prénom : Mr EL HAMZAOUI Abdelmalek

الم. 3 D 59

Intervention du : 16/03/17

Opérateur : Dr BOUAB et Dr TIBARI

Anesthésiste : Dr LAHBABI

Rappel Clinique :

Il s'agit d'un patient âgé de 64 ans chez qui a été découvert une tumeur du rein droit polaire inférieure de 7 cm de diamètre environ.

INTERVENTION : Néphrectomie partielle droite par voie coelioscopique avec montée de sonde urétérale préalable.

Sous AG.

On commence par mettre en place par l'intermédiaire d'un cystoscope d'une sonde urétérale montée dans les cavités excrétrices du rein droit.

Mise en place d'une sonde vésicale.

En position de lombotomie droite, billot en regard de la xyphoïde.

Mise en place de 3 trocards en triangulation autour de l'ombilic (2 trocards de 10 mm et un trocard de 5 mm). Insufflation après avoir pratiqué une open laparotomie.

Introduction des instruments opérateurs. Section des adhérences entre l'angle colique droit, le foie et la vésicule biliaire.

Décollement de l'angle colique droit et du duodénum. Abord de la veine cave inférieure et de la face antérieure du rein droit. On distingue 1 veine rénale qui sera isolée sur lac. Découverte de l'artère rénale droite qui sera également isolée sur lac en Silastic.

Libération de la face postérieure du rein qui adhère au pilier du diaphragme, puis du bord inférieur et repérage de l'uretère.



**CHIRURGIEN UROLOGUE**

Diplômé de la faculté de médecine Saint-Antoine (Paris VI)  
Ancien interne des Hôpitaux de Paris

Echographie rénale et vésico-prostatique  
Endoscopie diagnostique et interventionnelle  
Lithotripsie extra-corporelle

جراح اختصاصي في أمراض الكلي  
والمسالك البولية والتناسلية

خريج كلية الطب بباريس (فرنسا)  
طبيب داخلي سابقا بمستشفيات باريس

الكشف بالصدى  
الفحص والجراحة بالآليات البصرية للمسالك البولية  
تفتيت حصي الكلي

Casablanca, Le .....الدار البيضاء في

Clampage à l'aide d'un bulldog de l'artère rénale. Résection de la tumeur localisée au niveau du pôle inférieur.

On réalise ensuite l'hémostase avec des Fils V-Lock 2/0 sur la tranche de section. Déclampage de l'artère rénale et vérification de l'hémostase. Pas de fuite d'urines. Mise en place d'un drainage par un drain de Redon en contre incision décline. Extraction de la pièce par l'orifice du trocard de la caméra. Fermeture de tous les orifices des trocards. Fils sur la peau. Pansement.

Durée de l'intervention 5heures.  
Déperdition sanguine 350 ml.

Dr. Med Amine BOUAB  
Chirurgien Urologue  
Les Résidences du Palais, Angle Bd Ghandi  
& Yaacoub El Mansour Imm. E, 3ème Etage  
Tel: 0522 39 10 50 - Fax: 0522 39 10 51



Casablanca, Le 08 MAI 2017 ..... في الدار البيضاء

À l'attention du médecin Conseil de  
La MOPNA

M<sup>r</sup> EL HAMRAOUI Abdelmalek a eu une intervention  
Chirurgicale le 16/03/2017 car il présentait une  
tumeur polypéidienne de l'urètre du rein droit.  
Selon les recommandations, il était licite de réaliser  
une néphrectomie totale élégie.  
Cependant, pour donner le maximum de chances au  
malade et vu la localisation de la tumeur, il a  
été décidé de réaliser une néphrectomie partielle droite.  
Classiquement au Maroc, cette intervention est réalisée par  
voie chirurgicale ouverte. Il se trouve que le Dr TIBANI  
possède l'expertise pour la réaliser par voie endoscopique,  
ce qui a motivé la réalisation de ce geste.  
A votre connaissance, il n'y a pas de lieu autorisé pour  
les néphrectomies partielles endoscopiques.

TSUR  
→



Nous devons suivre les derniers développements techniques de la chirurgie car cela bénéficie en premier lieu au malade.

Comme toute technique nouvelle, celle-ci est coûteuse et ne correspond pas à la nomenclature actuelle en attendant une révision de celle-ci.

Cordialement

Dr. Med Amine BOUAB  
Chirurgien Urologue  
Les Résidences du Palais Royal Sd Ghandi  
el Yacoub el Mansour Immeuble 3ème Etage  
Tel 0522 39 10 50 - Fax 0522 39 10 51