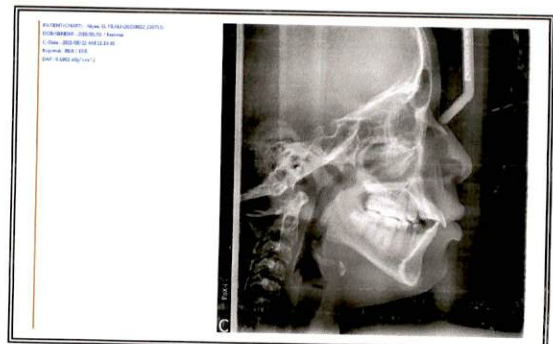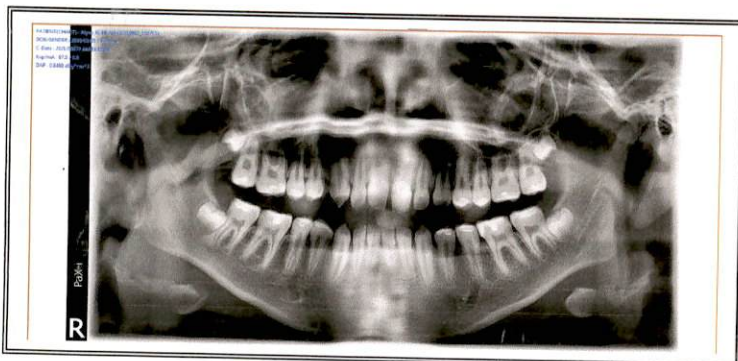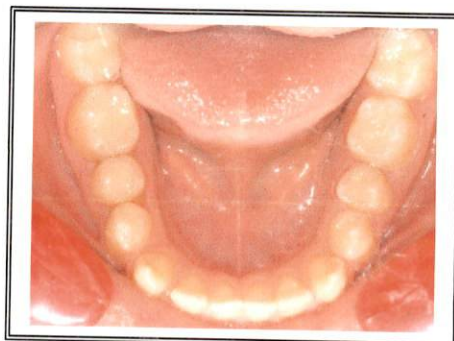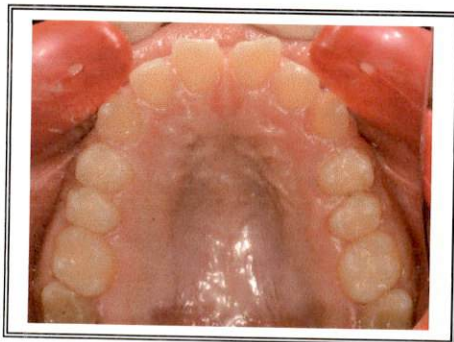
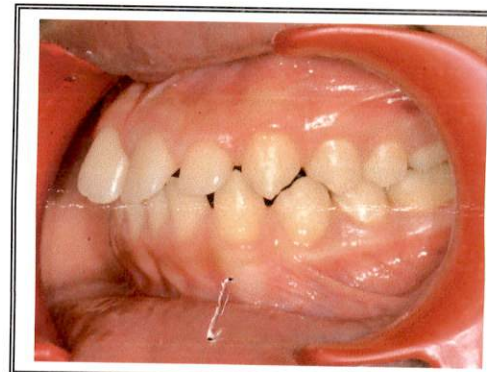
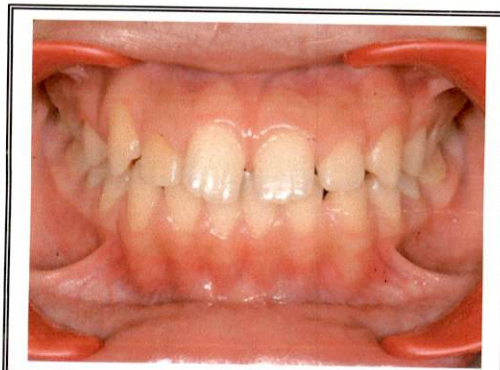
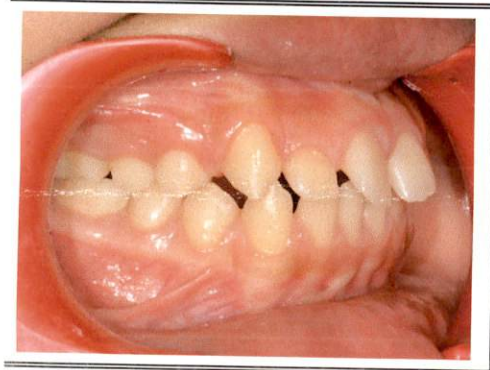


Casablanca, le 30/09/2021

**Compte Rendu Photographique Bilan ODF**

**Melle EL FILALI Alyae**

MC 9890





Dr Ali MCHAËHTI ABAKHTI  
ORTHODONTISTE EXCLUSIF



CABINET  
D'ORTHODONTIE  
*du m'arif*

Diplômé de la Faculté de Médecine de Montpellier  
Master Damon® en Orthodontie Paris  
Orthodontie Linguale  
Invisalign® Provider

Casablanca, le 30/09/2021

*Cher Confrère,*

Je vous remercie de m'avoir adressé **Melle EL FILALI Alyae**  
pour son traitement orthodontique.

**Elle présente un cas de Classe II Squelettique, avec :**

- **Bi-proalvéolie entraînant une biprocheïlie**
- **Classe I molaire**
- **Classe II canine droite**
- **Classe I canine gauche**
- **Bi-proalvéolie incisive**
- **Présence de diastèmes multiples**
- **11/21 vestibulo-position + mésio-rotation**
- **13/23 vestibulo-position**

On note aussi sur sa radiographie panoramique :

- ❖ **Présence des 4 germes des Dents de Sagesse en cours de minéralisation.**

( Voir Compte Rendu Photographique ci-joint au verso)

Le plan de traitement envisagé pour **Melle EL FILALI** sera le suivant :

- **Traitement sans extractions**
- **Multibagues métalliques auto-ligaturant type Damon system**
- **Alignement nivellement**
- **Expansion maxillaire**
- **Fermeture des diastèmes incisifs**
- **Correction de la Bi-proalvéolie incisive**
- **Stabilisation des arcades**
- **Elastiques inter-maxillaires de Classe II**
- **Finitions-Contention**
- **Surveillance des Dents de Sagesse**

En vous remerciant pour votre confiance, je me tiens à votre disposition pour toute information complémentaire, et vous prie de croire en nos meilleurs sentiments.

Dr Ali A MCHAËHTI