

FICHE MEDICALE D'ADMISSION

ADHERENT - ~~CONJOINT~~ - ENFANTNOM : E. Douz Prénoms : MohamedDate de naissance : 1953 Sexe : M

PHOTO

Date

26 OCT. 1979

Médecin Docteur BOUJIBAR

Ex. Clinique : Poids 60 kg
 Coeur N°
 T. A. 11/7
 Ap. resp. RAS
 Ap. dig. RAS

Urines } A 0
 S 0
 Hernies Neant
 Râte N°
 Varices -
 Réflexes N°

Ex. Complémentaires :

Antécédents :

22/7/02 = cholestérol par veine
 3/6/01 = cholestérol par veine
 urée

5/7/05 cholestérol 07/06 = + 2,25

6/7/06 cholestérol = + 1 / add + 1,50
 06 = 40,75

24/08/08 cholestérol (-0,00 91,00)
 06 + 0,25 (-0,00 91,00)

09 AVR. 2012

OD +1,25
OG +0,50 out J +2,50

20-12-12

OK TON G-bani pour
Pachosciat-pere glé + Lantieret
(p-12-12) → on.

08 FEV. 2013

Seitige Dte OK H du 4/1/13
Set l'oulo stek (NR)

18 FEV. 2014

① ~~OD~~ ~~OG~~ ~~PR~~ ~~AT~~
② indape

28 AVR. 2014

PRL

TON Alvinia pelus (Tine, Ligne)

05 MAI 2014

① Identare poche Kloo
+ 2 Rees + 5j

② TON Phoxox

③ Culoscopie + tt du 24/04/14
→ BB

14-05-14

OK RKN int Mes se cote
L'oulo x 08.

15 MAI 2014

Nes Sigmoide Ame path

VISITE D'ADMISSION - CONTROLE DENTAIRE

26 OCT. 1979

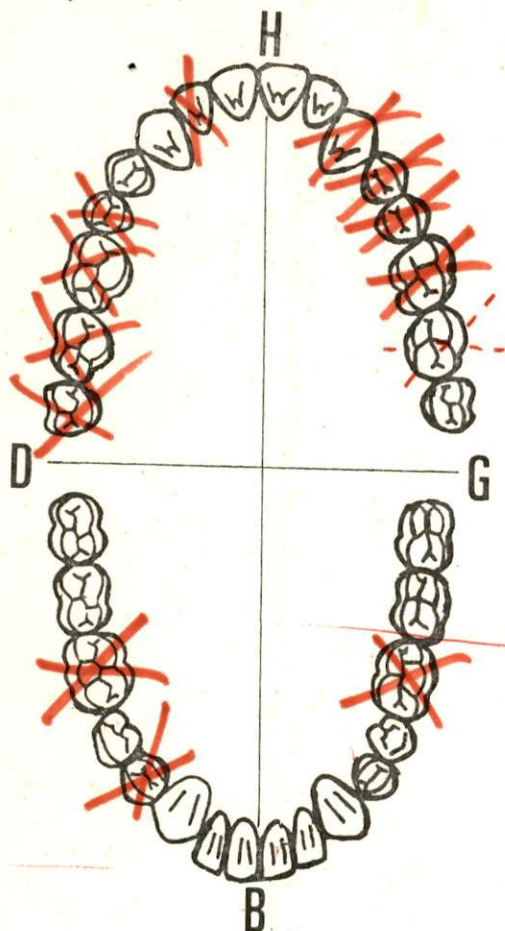
OBSERVATIONS :

haut appareil

18 - 23 inches

impl 5 32

Alveolysse G.



Dates	Actes	Observations
15.3.83	Accend { . e w 43112 (85x4) ; { . Helite haut +9 dents (3120+370)	bridge 145x (D190)
3.8.94	Accend cem sur Bridge 11-13; Sg H 6d = 175	bridge 43-45; bridge 41-32 Mouzanor
13 JAN. 1995	Maxi accend de 3/8/94. 16.17. 22 - 26.	
2.2 AOÛT 2008	C. D. + peroxide 676	

17 SEPT 2008

ERT 13-14-15-11-21-35-34-32-33
41-42-43-45 6870 + 6870/2

PAS Hart + 168 D240
(ERT + ASSOCI)

03 DEC 2008 Fatura travail du 17/9/08
PER 46579

18-09-15 sur RTN boudin (10-09-14)
VL OD = $(160^\circ + 0,50) + 1,25$
OG = $(30^\circ + 0,50) + 0,75$
VP 252 206 = $+12,25$

05 FEV 2015

Acc D240 PAT > et < (ABID)
ANNULÉ

126 FEV 2015

Acc D325 = D120 + D205 sur RX après du stent
PAT > et stent < 120 sur (37,47) (ABID)

-8 AVR. 2015

① trouble digestif Proximité Coloscopie
- cœliac path positif

② Dent.

09 AVR 2015

BPR 216 Rx Panos post op du 24-3-15

09 AVR 2015

BPR D325 (Acc 26-2-15)

16 AVR 2015

12 Mai 2016

colodons ADR
REC / Colons



MUPRAS
Mutuelle de Prévoyance
& d'Actions Sociales
de Royale Air Maroc

FICHE MEDICALE D'ADMISSION

☒ ADHERENT ☐ CONJOINT ☐ ENFANT

3215

Photo

Nom : Idout Prénom : MOHAMED

Matricule : 3215 Date de naissance : 1953 Sexe : M.

Date : _____ Médecin : _____

Ex. clinique :	Poids _____	Urines	[A _____
	Coeur _____		[S _____
	T.A. _____	Hernies	_____
	Ap. resp _____	Râte	_____
	Ap. dig _____	Varices	_____
		Réflexes	_____

Ex. complémentaires : _____

Antécédents : _____

12 Mai 2016

18 Mai 2016

12 4 Janv 2017

30.01.17

Ad digestive ADK hémicléctomie gauche
colectomie → Coloscopie
fibroscopie polypectomie gastrique Anus
et Rectum
30.01.17 fibroscopie + Resect polype. K50.
PCC

ACCORD MUPRAS : _____

AD + Anus / ADL + 3.00
200 + 1.00 / ADL + 3.00

12 Fevr 2017

A diagram showing a circular arrangement of 32 cells, numbered 1 to 8, representing a cross-section of a biological structure. The cells are arranged in a circular pattern, with a vertical line passing through the center. The top of the diagram is labeled "Haut" (Skin) and the bottom is labeled "Bas" (Base). The left side is labeled "D" and the right side is labeled "G". The cells are numbered 1 to 8, with 1 at the top and 8 at the bottom. The cells are arranged in a circular pattern, with a vertical line passing through the center. The top of the diagram is labeled "Haut" (Skin) and the bottom is labeled "Bas" (Base). The left side is labeled "D" and the right side is labeled "G". The cells are numbered 1 to 8, with 1 at the top and 8 at the bottom.

OBSERVATIONS : _____

This image shows a single sheet of white paper with horizontal blue ruling lines. The lines are evenly spaced and run across the width of the page. There are no margins, text, or other markings on the paper.[illegible]

Dr. Ahmed SETTI

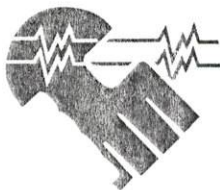Cardiologue

Diplômé de la Faculté

de Médecine de Lille

Ancien Médecin des Hôpitaux

de France



Cabinet de Consultations
et d'explorations Cardio-Vasculaires

الدكتور أحمد السطى

اختصاصي في أمراض

القلب والشرايين

خريج كلية الطب بليب

طبيب سابقا بمستشفيات

فرنسا

Casablanca, le 27/05/2005

Monsieur, IDOUZ MOHAMED

**COMPTE RENDU DU HOLTER TENSIONNEL DES 24 HEURES
MESURE AMBULATOIRE DE LA PRESSION ARTERIELLE**

INDICATION:

- Analyse holter durant 24 :59 avec 59 lectures valides dont 92 % de succès.
- Charge tensionnelle (pression artérielle moyenne) des 24 heures à 117/74mmHg.
- Charge tensionnelle diurne à 120/77 mmHg.
- Charge tensionnelle nocturne à 113/71 mmHg.
- Cycles nyctéméral de pression artérielle physiologique.
- Fréquence cardiaque moyenne des 24 heures normale à 67 bat/min.
- Pression artérielle systolique maximale à 141 mmHg, inscrite en diurne.
- Pression artérielle diastolique maximale à 102 mmHg, inscrite en diurne.
- Pourcentage des mesures systoliques diurnes supérieures à 140mmhg : 2,7 %.
- Pourcentage des mesures diastoliques diurnes supérieures à 90mmhg : 8,1 %.
- Pourcentage des mesures systoliques nocturnes supérieures à 120mmhg : 31,8 %.
- Pourcentage des mesures diastoliques nocturnes supérieures à 80mmhg : 27,3%.

EN CONCLUSION:

Profil tensionnel systolo diastolique correct, aussi bien en diurne qu'en nocturne (plutôt tendance à l'hypotension).

Sensible à votre confiance

DR. SETTI

Dr. Ahmed SETTI

Cardiologue

Diplômé de la Faculté

de Médecine de Lille

Ancien Médecin des Hôpitaux

de France



**Cabinet de Consultations
et d'explorations Cardio-Vasculaires**

الدكتور أحمد السطى

اختصاصي في أمراض

القلب والشرايين

خريج كلية الطب بليل

طبيب سابقا بمستشفيات

فرنسا

Casablanca, le 26 /05/2005

Monsieur, IDOUZ MOHAMED

Age 52 ans

COMPTE RENDU DE L'ELECTROCARDIOGRAMME:

Rythme régulier sinusal avec une fréquence cardiaque à 62 cycles /min

Onde P non hypertrophiée. Espace PR normal.

QRS fins. Axe cardiaque normal.

Espace QT non allongé.

Pas de troubles significatifs de la repolarisation.

Sensible à votre confiance
DR. SETTI

Cabinet d'Hépto-Gastro-Entérologie

DOCTEUR ABDELLAZIZ ZIANE



Casablanca le, 19/01/2017

Mr IDOUZ Mohamed

57, Bd Okba Ibnou Nafiâ,
Hay mohammadi
Casablanca
Tél : 05 22 62 90 90
Email : draziane@yahoo.fr

EPIGASTRALGIES
ATCD POLYPE GASTRIQUE

Fibroscope
Diagnostic
et thérapeutique

Cholangio-Pancreatographie
Retrograde par voie Endoscopique
(CPRE)

FIBROSCOPIE

(RESECTION DU POLYPE)

Coloscopie
Polypectomie

Echographie
Abdominale

Proctologie
médicale

24 Janv 2017

Mutuelle de Prévoyance et d'Allocations
Dr. Farouk IRAQI
Médecin Conseil

Dr. Abdellaziz ZIANE
Spécialiste des Maladies de l'Appareil
Digestif du Foie et de l'Anus
57, Bd Okba Ibn Nafiâ, H.M. Casablanca
Tél : 05 22 62 90 90

Cabinet d'Hépatogastro-Entérologie

DOCTEUR ABDELLAZIZ ZIANE



Casablanca le, 10/05/2016

Mr IDOUZ Mohamed



57, Bd Okba Ibnou Nafiâ,
Hay mohammadi
Casablanca
Tél : 05 22 62 90 90
Email : draziane@yahoo.fr

COLECTOMIE GAUCHE POUR ADK
DOULEURS ABDOMINALE

Fibroskopie
Diagnostic
et thérapeutique

COLOSCOPIE

Cholangio-Pancreatographie
Retrograde par voie Endoscopique
(CPRE)

Coloscopie
Polypectomie

Echographie
Abdominale

Proctologie
médicale

OK 12 Mai 2016

Dr. Abdellaziz ZIANE
Spécialiste des Maladies de l'Appareil
Digestif du Foie et de l'Anus
57, Bd. Okba Ibn Nafia, H.M Casablanca
Tél: 05 22 62 90 90

CLINIQUE LINA



مصحة لينا

Casablanca, Le
16/05/2016

IDOUZ Mohamed

COLECTOMIE GAUCHE POUR ADENOCARCINOME COLIQUE.
TDM=EPAISSISSEMENT GASTRIQUE ??

Dr. Abdelaziz ELANE
Spécialiste des Maladies de l'Appareil
Digestif du Foie et du Pancréas
57, Bd. Othman Ibn Affan, H.M. 12 Casablanca
Tel: 05 22 97 40 00

FIBROSCOPIE

COLOSCOPIE

Dr. Abdelaziz ELANE
Spécialiste des Maladies de l'Appareil
Digestif du Foie et du Pancréas
57, Bd. Othman Ibn Affan, H.M. 12 Casablanca
Tel: 05 22 97 40 00

URGENCES 24/24

147, تجزئة لينا، سيدي معروف - الدار البيضاء - المغرب
147, Lotissement Lina. Sidi Maârouf - Casablanca - Maroc
Tél.(LG): 05 22 977 400 : الهاتف • Fax : 05 22 97 20 14 : الفاكس
E-mail : cliniquelina147@menara.ma
Patente : 37982364 - I.F.: 40166328 - C.N.S.S.: 7771513

30/04/16

Coelio - Chirurgie
Chirurgie générale
Chirurgie de l'obésité
Chirurgie carcinologique

Mr David Ned

- Neo Squamoid

- Abcès fœcal
avec Colé Doc / m

- Kc 200

+ fœc 02 jrs

Anti phre
Dr Dagnier
K 200 + 2 fœc
+ 5 ch.

all
bois/14

Dr N. RADHI
Polyclinique Atlas
Casablanca - Tél: 022 27 94 94