

MUTUELLE

N° Mle

4215

# FICHE MEDICALE D'ADMISSION

~~ADHERENT~~ - CONJOINT - ~~ENFANT~~

NOM : **BENTANA** Prénoms : **Hakima**

Date de naissance : **29.06.61** Sexe : **F**



Date **30 AOUT 1991**

Médecin

Docteur **BOUJMA**  
Médecin Conseil

Ex. Clinique : Poids **69 kg**  
Cœur **normal**  
T. A. **12/17**  
Ap. resp. **normal**  
Ap. dig. **normal**

Urines { A **0**  
S **0**  
Hernies **aucune**  
Râle **aucun**  
Varices **aucun**  
Réflexes **normal**

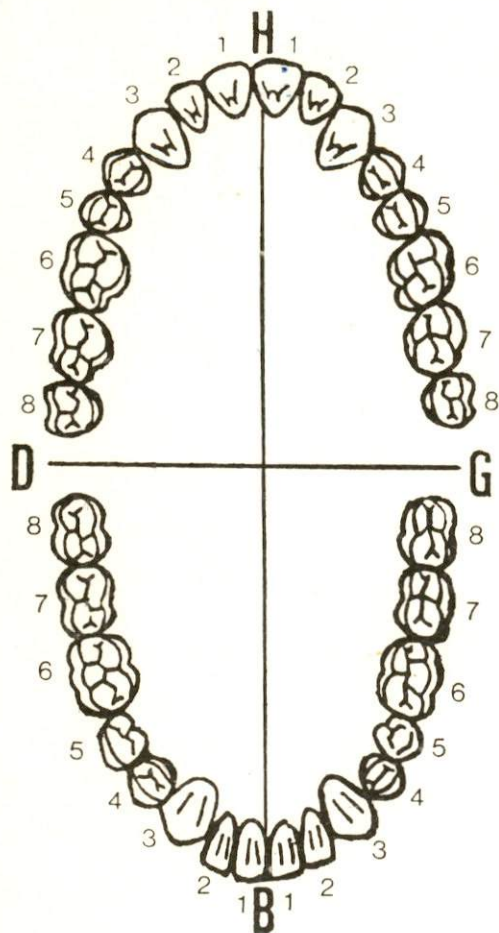
Ex. Complémentaires : **RAS**

Antécédents : **RAS**

**10/3/90** **al** **cul** **de**  
**8/1/91** **TM** **HW** **flou**  
**31/7/92** **al** **OD: +1.5**  
**28/1/93** **OG: +1.5**  
**celle** **deux** **de** **celle** **Mézel**  
**TDM** **flou**

# VISITE D'ADMISSION - CONTROLE DENTAIRE

OBSERVATIONS :



Dates	Actes	Observations
23 OCT. 1996 29/11/93	Acend ccm 28 D6 + 27 D28 + 26 D10	45 (D <sup>r</sup> Choupin)
20/11/94	26 ccm D10	(CHERGER)
21 FEB 2005	18 D6 + 15 + 13 +	
16 MARS 2005 07 DEC 2005	2R 2H D3 + 27 D10	
21/3/11	46 D52 D10 pelo 276	+ DEL 2012



21/9/8 cereolite K60 1 gr

21/09/09 Grythene Nomen - Varis

→ Ed. Doffa Varis

→ Bha. Varis

22/11/8 Cooper ff K40

26/8/11 Strotore BB 2-14/06

1 JUL. 2012

Results correct

00 = +0.5

04 = +0.5

7/10/11

27 Oct

Dr

~~28 AUG 2013~~

~~BPR 27 Oct 47~~

21 JUL 2015


BPR 27 Oct 47

31 JUL 2015

Docteur Khalid EL YACOUBI

Spécialiste Diplômé  
Faculté de Médecine de Montpellier  
Nez • Gorge • Oreilles  
Chirurgie Face et Cou

## CABINET ORL



الدكتور خالد يعقوبي

خريج كلية الطب بمنبولي  
اختصاصي في أمراض الأنف - الحلق  
الأذن - جراحة الوجه و العنق

Casablanca, le 23 DEC. 2009

Rapport de CV de <sup>Mr</sup> Bortech Hakime

N° 4215 . CNI. 974664 Née 1961

\* Polytop conicals de taille réduite dont la biopsie sus-clav  
gauche en Août dernier (PC accordée à K60) était négative

\* L'ectophasie de contrôle confirme l'existence de plusieurs  
suspensions dont le  $\oplus$  important est de 16 mm

Accessoir pour biopsie s sus-clav droite  
acte antérieur à K40.

30/11/09

Dr. Khalid EL YACOUBI  
Spécialiste O.R.L.  
136, Imm Faraj Appt. 7 Sidi Maârouf III  
CASABLANCA  
Tél.: 022.97.25.26 - Fax: 022.97.25.27





# RADIOLOGIE ABOUMADI

- IRM Haut champ (1 Tesla) • Scanner Spirale Multi-barettes • Radiologie Générale Numérique • Mammographie Numérique
- Echographie-Doppler Couleur • Echo-Doppler 3D, 4D • Panoramique Dentaire Numérique • Denta-scanner
- Téléradiographie 4 mètres Numérique • Ostéo-densitométrie Biphotonique • Radiologie Interventionnelle



**Dr. AKIKI Mustapha**  
Spécialiste en Radiologie.  
Lauréat de la Faculté de Médecine  
de Nancy.  
Ex. Enseignant à la Faculté  
de Médecine.

CASABLANCA LE : 13/08/2009

**Dr. BERRADA M. Az-el Arab**  
Spécialiste en Radiologie  
Ex. Enseignant à la Faculté  
de Médecine.

NOM ET PRENOM  
MEDECIN PRESCRIPTEUR  
N

**BENTECH HAKIMA**  
DR. BRITEL BOUCHRA

**Dr. BELHOUICINE Abdelfattah**  
Spécialiste en Radiologie  
Lauréat de la Faculté de  
Médecine de Marseille.

**Dr. BENKIRANE Hakima ep. BENJELLOUN**  
Spécialiste en Radiologie.  
Lauréat de la Faculté de Médecine  
de Nancy.  
Ex : Attachée au CHU Ibn Rochd.

## ECHOGRAPHIE ABDOMINO PELVIENNE

Foie de volume normal de contours réguliers homogène.  
Vésicule biliaire non lithiasique à paroi fine.  
Reins rate et pancréas d'aspect morphologique normal.  
Petites adénopathies coelio mésentériques infra centimétriques.  
Absence d'épanchement libre dans la cavité péritonéale.  
Absence de masse pelvienne pathologique.

### Conclusion

**Petites adénopathies à centre nécrosé coelio mésentériques  
d'allure infectieuse .**

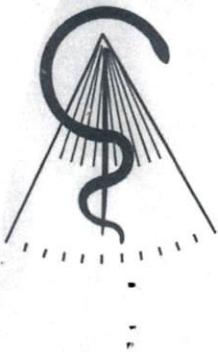## ECHOGRAPHIE CERVICALE

Mise en évidence de multiples adénopathies latéro cervicales bilatérales  
nécrosées au centre dont la plus gros mesure 12 mm à droite et 15 mm  
à gauche .  
Il existe des adénopathies sus claviculaires droites également  
nécrosées.  
Thyroïde de volume normal homogène.  
Axe vasculaires jugulo carotidiens perméables.

### Conclusion

**Adénopathies latéro cervicales bilatérales et sus claviculaires  
droites d'allure tuberculeuse.  
Une confrontation aux données histologiques reste indiquée.**

Contratérielement  
Dr. BENKIRANE



# RADIOLOGIE ABOUMADI

- IRM Haut champ (1 Tesla) • Scanner Spirale Multi-barettes • Radiologie Générale Numérique • Mammographie Numérique
- Echographie-Doppler Couleur • Echo-Doppler 3D, 4D • Panoramique Dentaire Numérique • Denta-scanner
- Téléradiographie 4 mètres Numérique • Ostéo-densitométrie Biphotonique • Radiologie Interventionnelle

CASABLANCA LE :13/08/2009

**Dr. AKIKI Mustapha**

Spécialiste en Radiologie.

Lauréat de la Faculté de Médecine  
de Nancy.

Ex. Enseignant à la Faculté  
de Médecine.

**Dr. BERRADA M. Az-el Arab**

Spécialiste en Radiologie

Ex: Enseignant à la Faculté  
de Médecine.

**Dr. BELHOUCINE Abdelfattah**

Spécialiste en Radiologie

Lauréat de la Faculté de  
Médecine de Marseille.

**Dr. BENKIRANE Hakima ep. BENJELLOUN**

Spécialiste en Radiologie.

Lauréat de la Faculté de Médecine  
de Nancy.

Ex : Attachée au CHU Ibn Rochd.

NOM ET PRENOM  
MEDECIN PRESCRIPTEUR  
A

BENTECH HAKIMA  
DR. BRITEL BOUCHRA

## SCANNER THORACIQUE

### TECHNIQUE :

Exploration scanographique réalisée en acquisition volumique multi-barette après injection de contraste.

Reconstructions en coupes axiales et coronales

### RESULTATS :

Infiltrat bi-apical.

Absence de nodule parenchymateux d'allure suspecte.

Absence d'opacité systématisée d'allure évolutive.

Absence d'adénopathie médiastinale.

Absence d'épanchement pleural ou péri-cardique.

Les différents segments hépatiques visualisés sont de densité homogène.

Petites adénopathies infracentimétriques coelio-mésenteriques.

### Conclusion /

**Scanner thoracique ne révélant pas de lésion pleuro-parenchymateuse en dehors d'un infiltrat bi-apical.**

**Adénopathies coelio-mésenteriques**

**NB : Ci-joint un CD comportant la totalité de l'examen.**

**CABINET DE RADIOLOGIE**  
**Dr. AKIKI & Dr. BERRADA**  
22, ILYA ABOU MADI - Casablanca  
Tél : 05 22 20 34 57 / 58 - Fax : 05 22 47 40 09  
E-mail : c\_radiologie@menara.ma  
Patente : 35509523 - I.F. : 01086163 - CNSS : 2623884

Confialement  
Dr. BENKIRANE

## CABINET ORL


Docteur EL YACOUBI KHALID

Spécialiste Diplômé

Faculté de Médecine de Montpellier

Nez . Gorge . Oreilles

Chirurgie Face et Cou



الدكتور اليعقوبي خالد

خريج كلية الطب بمنبولى

اختصاصي في أمراض الأنف - الحلق

الأذن - جراحة الوجه و العنق

Casablanca, le : 28 AOUT 2009

Rapport de ~~la~~ de <sup>7<sup>me</sup></sup> Bentaba Benkch Hakima

avis 954664 . Né: 9/6/61 7<sup>e</sup> 4215

Polyadipopathie cutanée d'origine probable de 4<sup>ème</sup> ans  
présentant en outre un erythème noueux et une IDR+++

A subi un petit curay sur-clavculaire jambi le 18/07/09

Accord K60+ 1g

21/08/09

Dr. Khalid EL YACOUBI  
Spécialiste O.R.L.  
136, mini Faraj Appt. 7 sidi Maârouf III  
CASABLANCA  
Tél.: 022.97.25.26 - Fax: 022.97.25.26

URGENCES : Clinique Dar Salam - Tél.: 022 85 14 14



**Docteur Mustapha TOUHAMI**

**Professeur titulaire  
ORL et Chirurgie cervico-faciale  
Chirurgie maxillo-faciale**

Diplômé de la faculté de médecine de Bordeaux  
Ancien Médecin Chef de l'hôpital d'enfants  
Ex. Chef du service de chirurgie maxillo-faciale  
au CHU de Casablanca

**الدكتور مصطفى التهامي**

**أستاذ**

**أمراض و جراحة الأذن و الأنف و الحنجرة  
و جراحة العنق و الوجه**

خريج كلية الطب ببوردو (فرنسا)

رئيس سابق لمستشفى الأطفال و رئيس قسم الجراحة التشنجية  
للأذن و الوجه بالمركز الاستشفائي و الجامعي بالدار البيضاء

Casa le 17/8/09



ME BENTECH HAKIMA

Tumefaction spinale gauche ,

Cervicocollumne

~~Docteur Mustapha TOUHAMI,  
O.R.L. et Maxillo - Faciale  
76, Bd. Abdelmoumen  
Tél : 022.98.82.82~~

Résidence Koutoubia - 76, Bd. Abdelmoumen - 4ème Etage - Casablanca

إقامة الكتبية - 76 شارع عبد المومن - الطابق الرابع - الدار البيضاء

☎ : 05 22 98 82 02 - 📠 : 05 22 99 49 24 - E.mail : m.touhami@doctor.com

Patente : 34775406