

1er Dossier Gagneur

Royal Air Maroc

FICHE MEDICALE D'ADMISSION

☒ ADHERENT ☐ CONJOINT ☐ ENFANT

Photo

Nom : FARAHAT Prénom : SFIA

Matricule : 4229 Date de naissance : 17/08/47 Sexe : F

Date 13/03/07 Médecin

Ex. clinique : Poids

Coeur

T. A.

Ap. resp.

Ap. dig.

Urines

A

S

Hernies

Râte

Varices


Réflexes

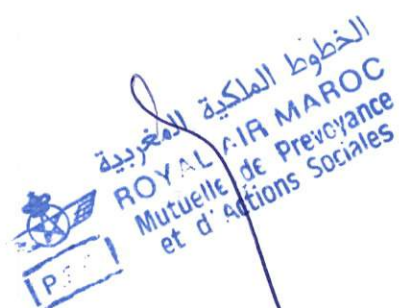
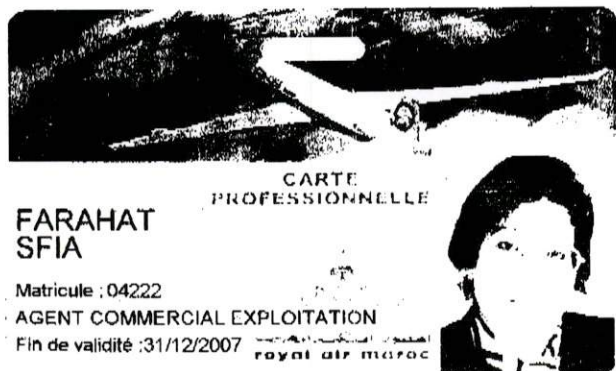Ex. complémentaires :

Antécédents :

13/3/07 ✓ ~~seeeeeee~~ kept - 4 + 1/2
Dyspnee rxv 12
K50 + 1/2 pen
22/6/07 ✓ 12/2/7 + 7/15 seeeee
16/8/7 K50 + 1/2 pen
27/1/89 MA + dyspnee - 1/2 pen - 1/2 x 8
25/8/08
04/10/11 pour l'usage H 3 - 1/08/11

OBSERVATIONS:

[illegible]



Fax reçu de : 048220422

16/08/07 10:23 Pg: 5

الفحص بالأشعة طنطوي

RADIOLOGIE TANTAOUI

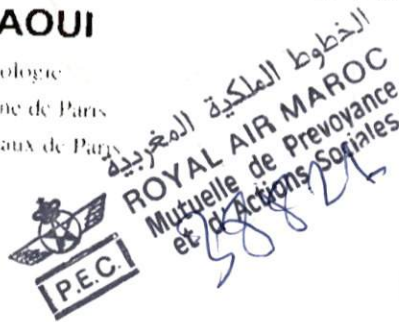IRM - Scanner Spirale 3D Multibarrette - Echographie 3D - 4D Couleur
Radiologie Numérique - Mammographie Numérique - Doppler

Dr. Rachid TANTAOUI

Médecin Spécialiste en Radiologie

Diplômé de la Faculté de Médecine de Paris

Ancien Médecin Attache des Hôpitaux de Paris



الدكتور رشيد طنطوي

خريج كلية الطب بباريس
طبيب اختصاصي في التخصص
بالاشعة X بالسكانسر و بالأشعة

Agadir, le 21/02/2007

Médecin demandeur **Dr KARIM**

Mme FARHAT SFIA

ECHOGRAPHIE ABDOMINALE ET PELVIENNE:

Le foie est de volume normal. Son parenchyme est grossier mais homogène sans image nodulaire décelable ce jour. Ses contours sont réguliers.

Le tronc porte est perméable ainsi que ses branches intrahépatiques et les veines sus-hépatiques. Les voies biliaires intra et extra-hépatiques ne sont pas dilatées.

Le pancréas est de morphologie harmonieuse. Ses dimensions sont normales. Ses contours sont réguliers. Son parenchyme est homogène. Le Wirsung n'est pas dilaté.

Les reins sont en place habituelle, de taille subnormale. Absence de dilatation des cavités pyélocalicielles. Pas de calcul sinusal. Bonne différenciation cortico-médullaire sans image nodulaire suspecte. Contours rénaux un peu irréguliers.

La rate est de volume normal, son parenchyme est homogène.

Vessie peu remplie, de paroi régulière.

Pas de masse abdominale visible ni adénopathie.

L'examen pelvien note un utérus augmenté de volume et déformé en rapport avec la présence de 3 myomes de 20 mm 40 mm et 50 mm.

Ovaires non retrouvés.

AU TOTAL=

Utérus polomyomateux.

Parenchyme hépatique un peu grossier à confronter au bilan hépatique.

E-mail : tantaoui@wanadoo.net.ma

ملف في شارع سولاي عند الله شارع 29 فبراير - بجانب محطة المسيرة - أكادير - الهاتف - 028 84 36 26 - الفاكس - 028 84 46 90
Angle Av. Moulay Abdellah et Av. 29 Février - Près de Clinique Al Massira - AGADIR - Tel : 028 84 36 26 - Fax : 028 84 46 90

Dr SAIDA EL BLIDI
SPECIALISTE DES MALADIES
DE L'APPAREIL DIGESTIF
Borj Djalate, Av Hassan II, Agadir

Date : 22-02-07

COMPTE - RENDU D' ENDOSCOPIE DIDESTIVE

Nom prénom : Mme FARAHAT SFIA

Age : 50 ans

Clinique : Epigastalgies il y a 3 semaines avec
anémie sévère ;Prémédication : Anesthésie locale gel de xylocaïne
Appareil : Pentax**Fibroscopie :****OESOPHAGE :** Muqueuse érythémateuse du 1/3 inférieur;
cardia béant à 38 cm des arcades dentaires;**ESTOMAC :** Présence d'un lac muqueux abondant;
Muqueuse fundique oedématisée, pâle;
mais à plis réguliers ;muqueuse antrale
pâle**PYLORE :** bien centré , facilement franchi;**BULBE :** muqueuse boursoufflée, pétéchiiale +++**D1D2 :** normaux**CONCLUSION :** Oesophagite superficielle
Gastrite pâle
bulbite pétéchiiale ++ ayant très probablement
saigné.


Docteur Saïda EL BLIDI
Spécialiste des Maladies
de l'Appareil Digestif
Av. Hassan II Imm Borj Djalate
Tél 048 84 64 43 AGADIR

الخطوط الملكية المغربية
ROYAL AIR MAROC
Mutuelle de Prévoyance
et d'Actions Sociales
58821