

MUTUELLE

MG-3415

N° Mle

(3196)

FICHE MEDICALE D'ADMISSION

ADHERENT - CONJOINT - ENFANT

conjoint

NOM : BENAYAD Prénoms : Amina

Date de naissance : 1957 Sexe : F

PHOTO

Date

11 AVR. 1980

Médecin Dr. BOUJIBAR

Ex. Clinique : Poids 54 kg
Coeur N°
T. A. 12/6
Ap. resp. RAS
Ap. dig. RAS

Urines } A 0
S 0
Hernies Néant
Râte N°
Varices ✓
Réflexes NP

Ex. Complémentaires :

Antécédents : Opéré p 2 coléculs du boudant G. le 13-4-79.
Hop. Avicenne d. Bask msa.

6/6 / 1
48 (8/7)

Al Thym
Echoc + Al Thym

26 JUN 2013

Diff ORL H am 1/04 + BB

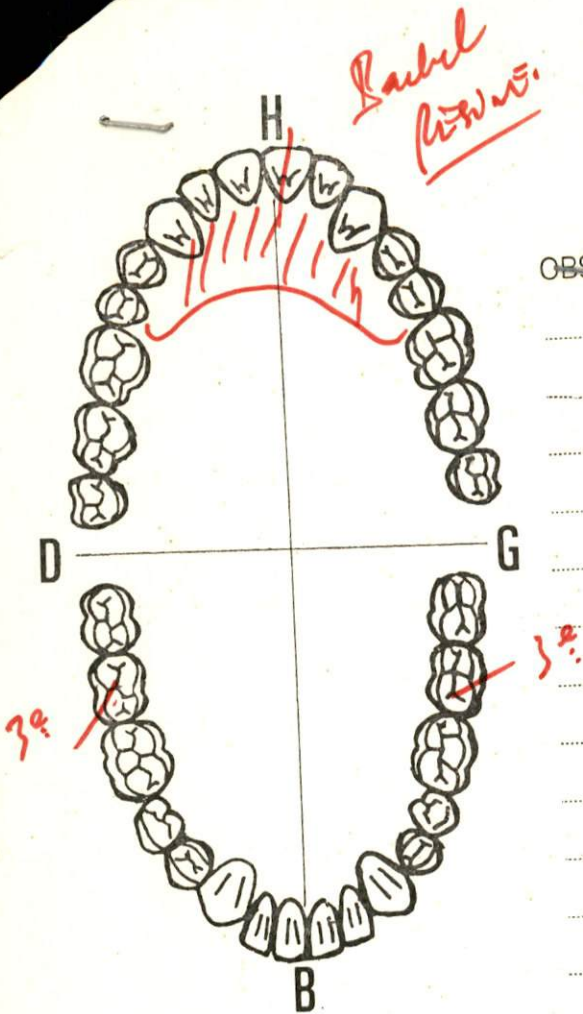
04 JUL. 2013

OD +0.5 235 +250
OC +1.75

VISITE D'ADMISSION - CONTROLE DENTAIRE

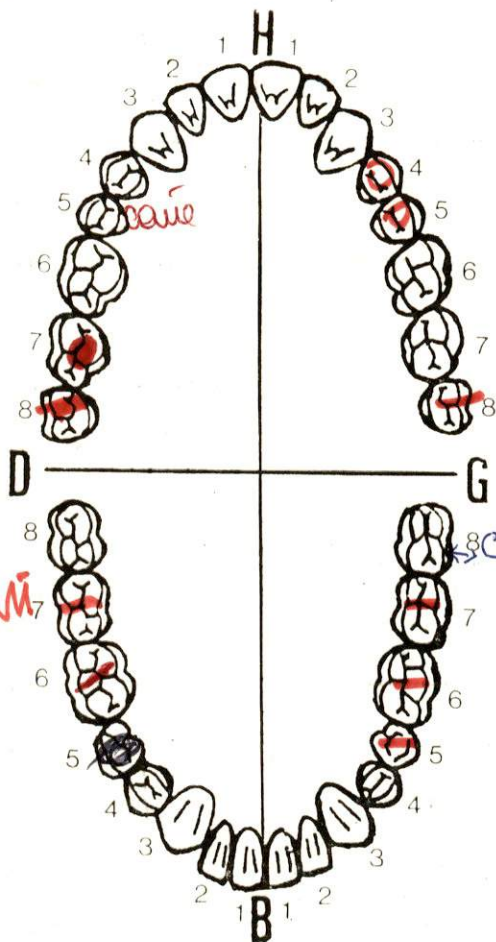
11 AVR. 1980

OBSERVATIONS



| Dates | Actes | Observations |
|----------|--------------------------------------|-------------------------------|
| 1.3.89 | (M) m + rot up; (S) m + ob + lp; Rx; | 2 di + 2 ti / p.m. |
| 23/11/01 | 46 D ₂₈ | |
| 14/11/01 | Bridg ocm 23 x x up | 4 D ₇₀₀ (BATGASSI) |
| 27/12/10 | M + ob + Rx 26 | D ₃₅ + ty |

12/08/64 La Balpie



LEGENDE

- = Dent absente
- O = Obturation (Plombage)
- C = Couronne
- B = Bridge - Prothèse fixe
- A = Appareil mobile

8.2.80 - 7.2.81

11 FEV. 1993

Docteur Mohamed Lahlou

Dr. MEHADJI A.
Médecin du Travail

28 FEV. 1994

obturation 51



الفحص بالأشعة سقراط RADIOLOGIE SOCRATE

الدكتور محمد بلقاضي العباسي
Dr. Mohammed BELCADI ABASSI

الدكتور جمال بناني
Dr. Jamal BENNANI

CASABLANCA LE : 4 juin 2007

NOM : BAKKOUCH
PRENOM : Amina
MEDECIN TRAITANT : DR. M. BERRADA SOUNNI

Echographie thyroïdienne

- La thyroïde est légèrement augmentée de taille .
- Le lobe thyroïdien droit mesure 46 mm x 13,9 mm x 12,9 mm , il présente à sa partie antérieure un nodule hypoechogène de 10,3 mm .
- Le lobe thyroïdien gauche mesure 48 mm x 13,7 mm x 13,6 mm , il présente en son sein deux nodules kystiques l'un antérieur mesuré à 12,8 mm et le second lobaire inférieur mesuré à 9,5 mm .
- L'isthme thyroïdien est non épaissi .
- Absence de masse ou d'adénopathie cervicale .

* Au total :

- Thyroïde légèrement augmentée de taille siège d'un nodule hypoechogène à droite et de deux nodules kystiques à gauche.

CONFRATERNELLEMENT

DR. J. BENNANI

RADIOLOGIE
DR. BELCADI - DR. BENNANI
Angle Bd Brahimi - El Jadida
Rue Nassih Eddine - Prolongement Socrate
Tél. 25 75 13 / 25 75 05 - CASABLANCA

ملتقى شارع إبراهيم الروداني (طريق الجديدة سابقا) و زنقة ناصح الدين (امتداد سقراط) - إقامة أنفا 1 - الدار البيضاء
Angle Bd Brahimi Roudani (ex Route d'El Jadida) et Rue Nassih Eddine (Prolongement Socrate)
Résidence Anfa 1 - Casablanca - Tél : 022 25 73 13 / 022 25 75 05
Urgences Clinique du Cœur Casa-Oasis - Tél. : 022 98 75 75

Docteur Amina EL KESSIOUI
Spécialiste en Médecine Nucléaire Radio-isotope

Diplômée de la Faculté de Médecine de Lyon
Ex médecin à l'hôpital Avicenne Rabat

الدكتورة القسيوي امينة
التخصصية في الطب النووي و التشخيص الشعاعي γ

خريجة كلية الطب بليون فرنسا
طبيبة سابقا بمستشفى ابن سينا بالرباط

Casablanca le : 01/06/07

Réf : B 796/6-07

| | |
|--------------------------|--|
| Nom et Prénom | : BAKKOUCH Amina. |
| Médecin Traitant | : Dr.BERRADA Souhail. |
| Renseignements Cliniques | : Goitre. |
| Examen Demandé | : Scintigraphie thyroïdienne au Tc99-m. |

COMPTE RENDU

Discrète hypertrophie thyroïdienne particulièrement du lobe gauche, où on retient un nodule lobaire supérieur mobile, à caractère isofixant.

Le lobe droit est de fixation homogène sans formation nodulaire accessible à la palpation.

Le taux global de captation est normal.

Conclusion :

Nodule unique lobaire supérieur gauche isofixant.

Merci de votre confiance.

Signé :