

FICHE INDIVIDUELLE

N° Mle

5127

0

Bénéficiaire : ADHERENT ~~CONJOINT~~ ENFANT

Nom LAHRAH Ep BENNANI

Prénoms Naïma Sexe F

Né le 13-8-52 à

Photo

Rayé de la Mutuelle le

VISITE D'ADMISSION

Mle 1415 SD

7-74

19 NOV. 1975

MEDECIN CONTROLEUR

A. de Vahia

Poids = 68 kg 200 TA = 131/7 Coeur = Nl Ap. Resp. Rthelph
 Fore = Nl Rôle Nle Heruni = veant
 S = 0 A = 0 Apte

15 3 91 Traumatisme Crâne & tumeur
 Traitement Medical D' OUKADOC

4/11/02 Neurologie & échographie

12/8/11 DM cecelle

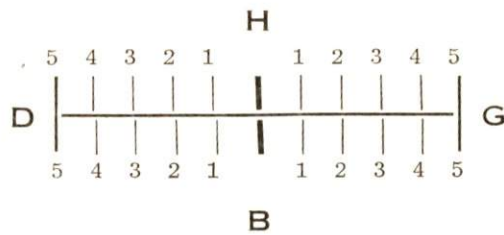
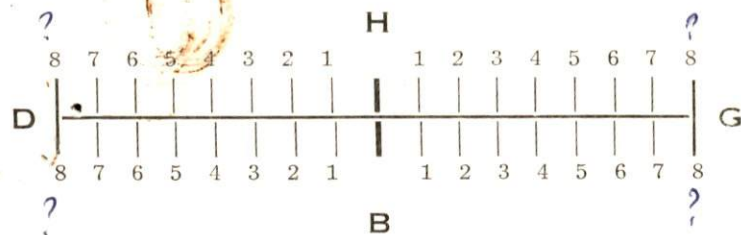
11/3/06 hospitalisation → Echo Cardiographie + bilan Hg

12/9/06 REV

28/6/05 Muntou → Ht

30/6/05 Muntou → Ht

VISITE D'ADMISSION - CONTROLE DENTAIRE



RAS

2/6/03
11/6/03

D4
2A

13/6/03
12/11/03

Bilan parodontal le 24/3/03 D54 + D4
CCM / 4/6 D20 + oc D28 + Ra D3 - SERVITAJI

14/9/11

Def D24

Dents manquantes

Dents malades

Prise en charge soins

Dents saines (après trois mois) le

Dents malades 4^e au 12^e mois 20 % le

13^e au 24^e mois 40 % le

25^e au 36^e mois 60 % le

Après trois ans 80 % le

Prise en charge prothèse

Dents non manquantes et saines (un an) le

Dents manquantes et dents malades (trois ans) le

27/12/06

2 ORC + 2, 2W

16/3/06

Macee TMT long 281106

20/4/06

Vertebral - 1 Echinopora Vx on + Bilan
- 1 Att8/5/08 barbelgis - 1 fuba R + latic barbare →
Att

13/11/08

ORC + 2, 10

27/11/08

Att Cardo - fuba long

4/2/09

offico Septo → offico pte
Eche lence
Pell

13/12/09

fel ap - all R

24/10

lence descelle seche 12000

27/11/10

Intra lence - 1 fuba R - fuba long
→ Att

ostrodontis = ORC

14 DEC. 2011

Att ORC → Transposition

03 AVR. 2012

JRM cerebral ACCORD

09 AVR. 2012

Att fuba Desforctis +
Tremay... + BB

10-59-12

UCLA Number 03-59-12

82-10-12

Decrease in PC per NT
(has correlation + b/c)

98-03-13

OK Ben continued (PC → I. Vermeer)

15 MAI 2013

Nanoplastik 4.2.15/04 EEG

26-12-13

all Rtn mög sei (paarweise n_i)
+ anzahl + lauten r.

06 FEV. 2014

Dematose PC from BB Conlet

07-02-15

on RYN Audiogram +
speech hearing + hearing
(Tangan P + Ventrif) 08-21-14

04 Jun 2014

BB size fait en fibres Recycl

06-96-14

on Rm to before - thyristor +
capacitor Rx du 2 mes,
Cerne calcareuse pche) + vcl
thyristor (Kypk. Kmp. e.
Cobane short) - 02-06-14 +
hauter



الخطوط الملكية المغربية
royal air maroc

DIRECTION RESSOURCES HUMAINES
MEDECINE DU TRAVAIL

MC
5127

DEFILE DENTAIRE

NOM: LAHRACHI CP Benmam Prénoms: Naine

Fonction: Mle: 5127 Sce:

10 JUIN 2014

BB Nouvel refait epis 7 lis Repten partie
Jan fin 2014

30 OCT 2014

① AH OPL

② HTA H du 9/oct Jan 3 Mois

15/12/14 AH Syn H + BB

04-02-15 OK Rtn HTA Ht 03w
(29-12-15) - Rep. P. 26w

26 FEV. 2015

AH OPL Indispos = prod. Active

03-03-15 OK Rtn Buella

VP $OD = (90^\circ - 0,25) + 3,25$

$OG = (90^\circ - 0,25) + 3,25$

27-02-15 OK AFH HTA cte de cœm
(19-06-15) + Bt cœm (13-08-15)
→ Loublat

Eq. 29-15 see RFA 11TA 11 0100,
(02. 29-15) + 11261-rydham pro

87-21-16 04 A 7th HTPA 1st 2nd
(04-21-16) 1st 2nd (05-21-16)

11 Mai 2016

HTA H du 22/04 + BB

02-08-16 on Rtn

① Verkauf C_2 - Monopolistisches Preisprinzip
12-05-161

② Affected only taxable
Annuity, have F/P
+ 5 percent

Report regarding ICP
(11.01.16)

04-10-16 OK Rec 10 years of Kine. Rec Q.
to here (30-29-16)

23 Nov 2016

- ① H OBL Thermo, positionally
- ② HTA H on 16/11

10 5 Dec 2017

Vu Lep - RBC VAD

13-12-17 su Rtn off pyne & cho
Rancure + Renclo me 6.1.1.0000
(89-11-17)



MUPRAS

Mutuelle de Prévoyance
& d'Actions Sociales
de Royale Air Maroc

FICHE MEDICALE D'ADMISSION

☒ ADHERENT ☐ CONJOINT ☐ ENFANT

Photo

Nom : LAHRACH B. BENNANI Prénom : Naima

Matricule : 5127 Date de naissance : 1952 Sexe : F

Date : _____ Médecin : _____

Ex. clinique : Poids _____	Urines [A _____
Coeur _____	S _____
T.A. _____	Hernies _____
Ap. resp _____	Râte _____
Ap. dig _____	Varices _____
	Réflexes _____

Ex. complémentaires : _____

Antécédents : Cholestérol B B 7 m

24 Mai 2017

(OD) + 3, 50
① (OG) + 3, 50

② Alt 8 cm H du 15/05 + BB

oh-12-12 au Rtn Vertige + tharbut 22mg
(3-10-12) + ex labyrinthique
+ Audiogram complet +
histérogénogramme prophé +
histérogénogramme prophé 3-10-12

ACCORD MUPRAS : _____

OBSERVATIONS :

This image shows a single sheet of white paper with horizontal blue ruling lines. The lines are evenly spaced and run across the width of the page. There are no margins, text, or other markings on the paper.[illegible]

DR S. MOUINY
CHIRURGIEN DENTISTE

5127

RAPPORT DE CONTRE-VISITE

Je soussigné (e), Docteur...SAID MOUINY..... certifie avoir effectué une contre-visite

Le 23/10/2018, pour le compte de la compagnie : MUPRAS

MATRICULE : 05127

Sté Contractante : MUPRAS

DECLARATION N° : P17/0059279

Nom et Prénom de l'assuré(e) : LAHRACH NAIMA

Personne traitée : LAHRACH NAIMA

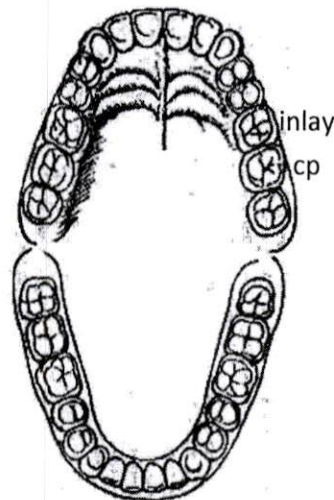
Coordonnée téléphonique :0661465110

ETAT ACTUEL :

DENTS ABOSENTES. : NEANT
DENTS OBTUREES AU COMPOSITE : 27
DENTS OBTUREES A L'AMALGAME : NEANT
DENTS DEVITALISEES :
DENTS COURONNEES :
ETAT DE GENCIVE :
PROTHESE PRESENTES EN BOUCHE :

Observations et conclusions :

**TRAVAIL REALISE SANS ACCORD
REJET**



Fait à : ...casablanca Le 23/10/2018

Cachet et Signature du Médecin Contrôleur

12 5 Octo 2018

Docteur NACIRI Rachida

Diplômée de la Faculté de Médecine de Lyon

Spécialiste des Maladies de la

Peau - Cuir Chevelu

Maladies Sexuellement Transmissibles

PUVATHERAPIE

132, Avenue Hassan II - 5ème étage - CASA

Tél.: 022 20 86 72 - Fax : 022 22 64 50

الدكتورة رشيدة الناصري

خريجة كلية الطب بليون

إختصاصية في أمراض

الجلد - الشعر والأمراض الزهرية

العلاج بالأشعة الشمسية

132 ، شارع الحسن الثاني الطابق الخامس - البيضاء

الهاتف : 022 20 86 72 - الفاكس : 022 22 64 50

Casablanca, le 15.03.06

Je soussigné certifie avoir vu et consulté
et mon cabinet M^{re} BENNANI NAÏMA
le 28 Décembre 2005 pour traiter
l'onychomycose de l'orteil,
une chute excessive de cheveux
et une eczéma sec et fessier.
Les soins ayant nécessité la
prescription d'un traitement per
voie locale et générale par un
traitement de deux mois.

Certificat de l'avis de l'intéressé
pour le service faire valoir ce que
de droit.


DR NACIRI RACHIDA
DERMATOLOGUE
132. av Hassan II
T.E. 022226450
ANCA



RADIOLOGIE ABOUMADI

• IRM Haut champ (1 Tesla) • Scanner Spirale Multi-barettes • Radiologie Générale Numérique • Mammographie Numérique
• Echographie-Doppler Couleur • Echo-Doppler 3D, 4D • Panoramique Dentaire Numérique • Denta-scanner
• Téléradiographie 4 mètres Numérique • Ostéo-densitométrie Biphotonique • Radiologie Interventionnelle

CASABLANCA LE : 19/01/2009

Dr. AKIKI Mustapha

Spécialiste en Radiologie.

Lauréat de la Faculté de Médecine

de Nancy.

Ex. Enseignant à la Faculté

de Médecine.

Dr. BERRADA M. Az-el Arab

Spécialiste en Radiologie

Ex: Enseignant à la Faculté

de Médecine.

Dr. BELHOUCINE Abdelfattah

Spécialiste en Radiologie

Lauréat de la Faculté de

Médecine de Marseille.

Dr. BENKIRANE Hakima ep. BENJELLOUN

Spécialiste en Radiologie.

Lauréat de la Faculté de Médecine

de Nancy.

Ex: Attachée au CHU Ibn Rochd.

NOM ET PRENOM
MEDECIN PRESCRIPTEUR
N

BENNANI NAIMA
DR. LAYACHI TAHIRI FAOUZIA

MAMMOGRAPHIE

Seins en involution grasseuse globale avec quelques résidus fibro glandulaires de répartition harmonieuse rétro mamelonnaire.

On signale par ailleurs quelques opacités arrondies infra centimétriques.

Il s'agit d'une opacité centro mammaire gauche et d'une autre opacité supéro externe droite. Ces opacités sont infra centimétriques à limites nettes et régulières.

Absence de foyer de micro calcifications ou d'opacité stellaire.

ECHOGRAPHIE MAMMAIRE

L'analyse échographique des deux seins montre une trame glandulaire de répartition harmonieuse sans lésion focale suspecte.

L'analyse approfondie à la recherche des deux micro nodules visibles sur la mammographie révèle l'existence de petits kystes réguliers sans caractère suspect.

Absence d'atténuation des échos en profondeur.

Revêtement cutané fin et régulier.

Absence d'adénopathie axillaire.

Conclusion

Bilan écho mammographique ne révélant pas de lésion suspecte.

Confraternellement
DR AKIKI

CABINET de RADIOLOGIE
Dr. AKIKI Mustapha
17, Rue Ibn Rochd - Casablanca
Tél : 022.20.34.57 / 58 - Fax : 022.47.40.09



RADIOLOGIE ABOUMADI

• IRM Haut champ (1 Tesla) • Scanner Spirale Multi-barettes • Radiologie Générale Numérique • Mammographie Numérique
• Echographie-Doppler Couleur • Echo-Doppler 3D, 4D • Panoramique Dentaire Numérique • Denta-scanner
• Téléradiographie 4 mètres Numérique • Ostéo-densitométrie Biphotonique • Radiologie Interventionnelle

CASABLANCA LE :19/01/2009

Dr. AKIKI Mustapha

Spécialiste en Radiologie.

Lauréat de la Faculté de Médecine

de Nancy.

Ex. Enseignant à la Faculté

de Médecine.

Dr. BERRADA M. Az-el Arab

Spécialiste en Radiologie

Ex: Enseignant à la Faculté

de Médecine.

Dr. BELHOUCINE Abdelfattah

Spécialiste en Radiologie

Lauréat de la Faculté de

Médecine de Marseille.

Dr. BENKIRANE Hakima ep. BENJELLOUN

Spécialiste en Radiologie.

Lauréat de la Faculté de Médecine

de Nancy.

Ex : Attachée au CHU Ibn Rochd.

NOM ET PRENOM
MEDECIN PRESCRIPTEUR
N

BENNANI NAIMA
DR. LAYACHI TAHIRI FAOUZIA

RX. OSTEODENSITOMETRIE

Technique :

Mesure de la densité osseuse par absorption bi-photonique intéressant le rachis lombaire , les deux hanches et du poignet gauche :

Résultat :

	Valeur (g/cm ²)	T Score	Z Score
Lombaire	0.945	-2.0	-1.2
Hanche Gauche	0.868	-0.9	-0.2
Hanche Droite	0.888	-0.8	-0.1
Poignet	0,650	-1.6	-1.0

Conclusion :

Ostéopénie.

Confraternellement

DR AKIKI M

CABINET RADIOLOGIE
Dr. AKIKI M. BERRADA
322 20 34 57 / 58 - Fax : 02 20 34 57