

MUTUELLE

FICHE INDIVIDUELLE

0619

N° M<sup>le</sup>

~~3359~~

1

Bénéficiaire : ~~ADHERENT~~ - CONJOINT - ENFANT

Nom EL FANE

Prénoms Amina Sexe F

Né le 23. X. 58 à \_\_\_\_\_

Rayé de la Mutuelle le \_\_\_\_\_



VISITE D'ADMISSION

MEDECIN CONTROLEUR

52 kg.

T.A : 13/8.

apte.

20/11/89

23/1/89.

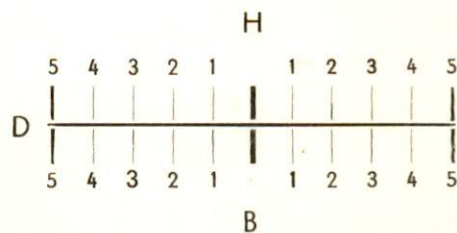
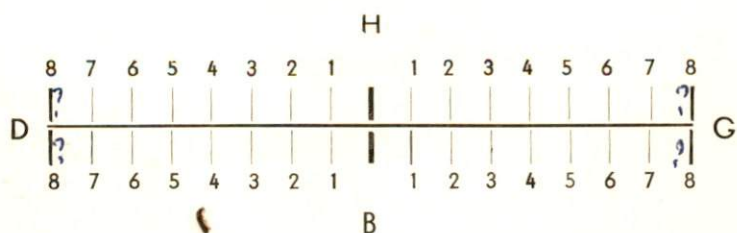
18/89.

14/1

Préciser ou autre degré de handicap  
pour le <sup>âge + kro</sup> ~~Naïveté~~ <sup>droit</sup> kro de Sarah  
boulevard kro

est éprouvé par les  
TNT Na

# VISITE D'ADMISSION - CONTROLE DENTAIRE



*Prognathie supérieure*

11.8.93)

19/02/01

*Acend ecm 11 ; ecm 11,  
25 + curly 33 → 43 D20  
16-48-38-28-18 5 D20*

6/5/02

*18-28 25 + 38-48 25 + 25 14-25 25  
25-*

Dents manquantes

23 JAN 2009

*IC + com / 25*

*D40 + D20  
(C H R A L A L)*

Dents malades

18 FEV 2009

*B.P. R.*

Prise en charge soins

Dents saines (après trois mois) le \_\_\_\_\_

Dents malades 4<sup>e</sup> au 12<sup>e</sup> mois 20 % le \_\_\_\_\_

13<sup>e</sup> au 24<sup>e</sup> mois 40 % le \_\_\_\_\_

25<sup>e</sup> au 36<sup>e</sup> mois 60 % le \_\_\_\_\_

Après trois ans 80 % le \_\_\_\_\_

Prise en charge prothèse

Dents non manquantes et saines (un an) le \_\_\_\_\_

Dents manquantes et dents malades (trois ans) le \_\_\_\_\_



02 AVR. 2013

OD + 1,25 + 3,5 OD  
 OG + 0,75 ASD + 3,0 OG

21-11-13

OK Rtn. Btla (30-10-13)  
 + 400 lens f. Giobeto pleuroplego  
 Osmoi (30-10-13)

31 JAN. 2014

Bronchite H on 18/12/13

15 MAI 2014

Rouxite Htobab K120 + K20/2

23-07-14

OK Rtn Aff ORL Btla-seae  
 Scanner (28-07-14) + habent  
 (polyposse naso-sine neare)

25 FEV. 2015

OD + 1,75  
 OG + 1,0 ASD 2,50 X

08-04-15

OK Rtn Rx pirog dt propp  
 et 3/5 + Seene Ph + habent

18 JUN 2015

Rhinotise Butore Charles 15/05

23 Octo 2015

Proxetie Allagie H on 28/09

## OBSERVATIONS

246103 Allee + Kuch see

$K_{1/2}$  30  
 volume + 1000 g/l + 1000 g/l  
 The Lindel  $n=6$  du 30, 15/3

off Gynevo

4) Synes  
Bronchopneumothorax (Asthma?) Eff

Resuelto el 1801.

$$\begin{aligned} \vec{O}11 &= (70^\circ - 0,25) + 0,25 \\ \vec{O}6 &= (90^\circ - 0,25) + 0,25 \end{aligned} \quad \text{10d + 2,00}$$
$$\sigma_B = \pm 0,25$$

22/5/07 Off Green - Fer + Mojah + Nemo  
→ Off

94/5/7 I/A - 1 (other TA - Bulb bag - Att

1) Derivat Two R

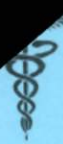10/12/8 —

467A - 467B 15/03/21 + BR

Allege 4 an 7M + BB

26 NOV. 2012





**MUPRAS**  
Mutuelle de Prévoyance  
& d'Actions Sociales  
de Royale Air Maroc

## FICHE MEDICALE D'ADMISSION

☐ ADHERENT ☒ CONJOINT ☐ ENFANT

619

Photo

Nom : EL FANE Prénom : AMINA  
Matricule : 619 Date de naissance : 1912 Sexe : F.

Date : \_\_\_\_\_ Médecin : \_\_\_\_\_

Ex. clinique :	Poids _____	Urines	[ A _____
	Coeur _____		[ S _____
	T.A. _____	Hernies	_____
	Ap. resp _____	Râte	_____
	Ap. dig _____	Varices	_____
		Réflexes	_____

Ex. complémentaires : \_\_\_\_\_

Antécédents : \_\_\_\_\_

03 NOVE 2015

OD + 1,56  
OG + 1,25 ASD + 3,15  
+ 3,56

28-01-16 ouc RM Rn G (29-12-15)

27 Fevr 2017 OD + 1,56 ASD + 2,75  
OG + 1,25

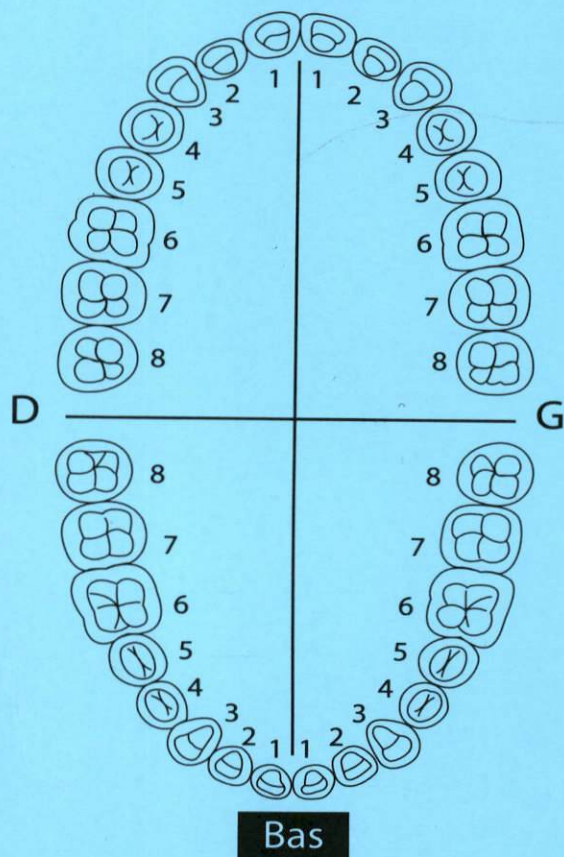
- 6 Sept 2017 Allergie Ale 31/07 & Rx thorax

ACCORD MUPRAS : \_\_\_\_\_



## VISITE D'ADMISSION - CONTROLE DENTAIRE

OBSERVATIONS :

This image shows a single sheet of white paper with horizontal blue ruling lines. The lines are evenly spaced and run across the width of the page. There are approximately 20 lines visible. A small, faint mark or smudge is present near the top left corner, and another small mark is visible on the right side about halfway down. The paper appears slightly aged or off-white.[illegible]



05-03-18

on Rtn Aik. hacket 03mg  
+ hacket astrophot 03mg  
(10-02-18)

17-02-18

on Rtn line kg

$$VL \quad OD = +7.20 (-1.20 \text{ to } 7.80)$$

$$OG = +1.50 (-0.75 \text{ to } 9.00)$$

$$VP \quad ODG \text{ add } 1' = +3.20$$

06/09/19

Rec / 30 (129/1719)



# مركز الفحص الطبي بالأسعة الروداني

## CENTRE DE RADIODIAGNOSTIC ROUDANI

Dr. Houriya Amrani Mikou

Scanner

Mammographie

Dr. Wafae Msefer Farouqi

Echographie

Ostéodensitométrie

Dr. Naima Benjelloun Debbagh

Doppler Couleur

Radiologie Conventionnelle

REFERENCE

02C001300304200

Casablanca, le

30/03/04

PATIENT

Mme EL FANE AMINA

MEDECIN TRAITANT

DR. YOUSSEFI K.

EXAMENS REALISES

BLONDEAU SCANNER

### COMPTE RENDU

**Examen réalisé en coupes coronales de 5 mm d'épaisseur, sans injection IV de produit de contraste :**

Comblement partiel du sinus sphénoïdal.

Opacité quasi complète des sinus maxillaires et des cellules ethmoïdales, avec lyse partielle de quelques cellules ethmoïdales droites.

Obstruction des méats moyens.

Sinus frontaux peu développés, totalement comblés.

Hypertrophie des cornets inférieurs et moyens.

### Conclusion :

Aspect scanographique compatible avec une polypose naso-sinusienne.

Signé : DR. MSEFER FAROUQI W.

Centre de Radiodiagnostic Roudani  
400, Bd Brahim Roudani  
Tél. 25.22.96 / 23 50.70  
Fax 23.50.69 - Casablanca



*Dr. O. Alami*

Spécialiste en Radiologie  
 Lauréate de l'Université Nancy I  
 Ex Radiologue au CHU Ibn Rochd

*Dr. N. Faris*

Spécialiste en Radiologie  
 Lauréate de l'Université Nancy I  
 Ex Radiologue au CHU Ibn Rochd

RADIOLOGIE  
 AV HASSANI  
 ANFA

Casablanca le , 28/04/2014

Patient : **RAFII MINA**  
 Prescripteur : **PR MOKRIM BOUBKER**

**Cher Docteur,**  
 Je vous remercie de nous avoir adressé votre patiente dont voici le résultat de l'examen.

### BLONDEAU SCANNER

#### TECHNIQUE

Examen réalisé en coupes coronales de 3 mm d'épaisseur jointives, en contraste spontané.

#### RESULTATS

- ❖ Hypoplasie des sinus frontaux.
- ❖ Déviation du septum nasal vers la droite.
- ❖ Sclérose osseuse des parois sinusiennes.
- ❖ Comblement et destruction des cellules ethmoïdales.
- ❖ Comblement partiel des sinus maxillaires et du sinus sphénoïdal.
- ❖ Les cornets sont mal individualisés.

#### AU TOTAL

Aspect scannographique compatible avec une polypose naso sinusienne.

Confraternellement  
**DR N.FARIS**

Tel 05 22 90 10 10 - 05 22 90 07 07  
 05 22 90 07 07