

17/04
01

FICHE MEDICALE D'ADMISSION

ADHERENT - CONJOINT - ENFANT



Nom : OUARIT Prénom : HAFIDA

Matricule : 03656 Date de naissance : 1983 Sexe :

Date

29.03.07

Médecin

Dr Chiaba

Ex. Clinique :

Poids

72 kg

Coeur

127

T. A.

105

Ap. resp.

12

Ap. dig.

12

Urines

A

S

Hernies

Râte

Varices

Réflexes

Ex. Complémentaires :

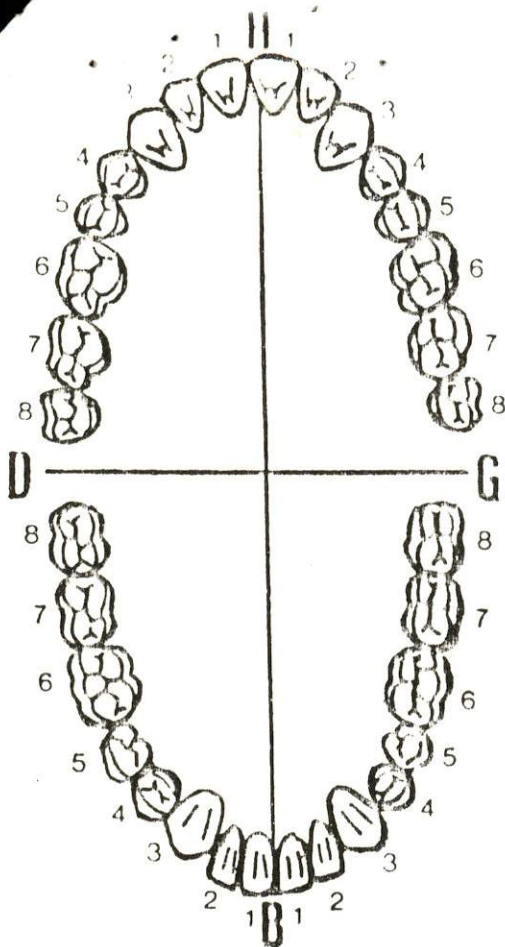
Antécédents :

F. C.
Diabète sucré

14/10/05 Creel 100 kg
9/1/09 Dermatite 14
03/5/04 Colopathie H + BB 5/04/04

VISITE D'ADMISSION - CONTROLE DENTAIRE

OBSERVATIONS :



Dates	Actes	Observations
13/9/08	Act 24h + EXT / 18-28-48-15 B10 TR 16-14-12 D25+D15+B10 EXT / 17-37-12-36-11-45-21-27- 46-47 10 B10 peronne 216	
29 SEPT 2008	38 EXT D10	
09 OCT 2008	te 14 Bri d f ccm 14 x 16	B10 3800 (ABOVE MIN)
19 NOV 2008	25-26 per polynésie B17 26 TR + EXT D45	

19/10/11 césarienne K100 + h3 = 0

10-11-14 OK 1st bull
VL OD = + 1,25
OG = + 1,25 (-0,25 - 180°)

27 JUL. 2015

OD +1
OG +1

08 Nov 2015

Aff gyn H en 24/10 - BB le 24/10

16 Mai 2016

Rhiné Marique 15 test culams

21 Juin 2016

(1) gashite H en 23/05
H - BB le 4
(2) ano lath

19 6 Janv 2017

Aff systie H en 28/12

08 Fevr 2017

IRN en giron G

19 3 Mars 2017

(1) orthodex H - RK le 23/01
(2) hyste en giron G H en 18/02

20/2/19

B.P.R.

Per 48830

11 SEP. 2013

BPR D110 Bio + obt (21, 24, 35) ⊕ obt
(11, 25, 27, 36, 37, 47, 17)

11 JUN 2015

BPR D500 BCN 4e11s (24, 25, 26, 27) ⊕
CCN 17 (FETITANE)

02 Janv 2017

parfait PRC photozoie

17 Fevr 2017

lesim. meniscaly + kyp to
lancament
OK - (K80 + K100)

14 Mars 2017

12 stars kind in section G

12 Mars 2017

Tr. digital m (04/04/11)

02-03-19

sur RFRN Kyte synovial feno
gouch C poche aapok
+ lachet 02-03-19

07 Avri 2017

Spinalgie H du 28/03

05-02-12

sur RFRN Lombosacral pie gcho
hachet + CS 06-06-12

12/6 Sept 2017

Aliments

BB + m (07/08/17)



MUPRAS

Mutuelle de Prévoyance
& d'Actions Sociales
de Royale Air Maroc

FICHE MEDICALE D'ADMISSION

☐ ADHERENT ☐ CONJOINT ☐ ENFANT

Photo

Nom : OUARIT Prénom : HO PLO

Matricule : _____ Date de naissance : _____ Sexe : _____

Date : _____ Médecin : _____

Ex. clinique : Poids _____

Coeur _____

T.A. _____

Ap. resp _____

Ap. dig _____

Urines [A _____
S _____

Hernies _____

Râte _____

Varices _____

Réflexes _____

Ex. complémentaires : _____

Antécédents : _____

20-12-17 de Rtn Boudry
✓ C OD - + 1,50
OG - + 2

08 Mars 2018

DRN du genou G le 6/03

23 Mars 2018

14 Juin 2018

ACCORD MUPRAS :

Signature
P. B. 15 km y km
Kyste synoviale du genou OK
Rel C445

The diagram illustrates a four-quadrant dental arch model. The quadrants are labeled as follows:

- D** (Deciduous): Top-left quadrant.
- G** (Permanent): Top-right quadrant.
- Bas** (Basal): Bottom quadrant.

The teeth are numbered 1 through 8, representing different tooth types and positions. The numbering is as follows:

- Quadrant D (Top-left):** 1 (Central incisor), 2 (Lateral incisor), 3 (Canine), 4 (First premolar), 5 (Second premolar), 6 (First molar), 7 (Second molar), 8 (Third molar).
- Quadrant G (Top-right):** 1 (Central incisor), 2 (Lateral incisor), 3 (Canine), 4 (First premolar), 5 (Second premolar), 6 (First molar), 7 (Second molar), 8 (Third molar).
- Quadrant Bas (Bottom):** 1 (Central incisor), 2 (Lateral incisor), 3 (Canine), 4 (First premolar), 5 (Second premolar), 6 (First molar), 7 (Second molar), 8 (Third molar).

The diagram shows the arrangement of teeth in a dental arch, with the central incisor (1) at the midline and the third molar (8) at the posterior end. The teeth are numbered 1 through 8, representing different tooth types and positions.

OBSERVATIONS :

This image shows a single sheet of white paper with horizontal blue ruling lines. The lines are evenly spaced and run across the width of the page. There is no handwriting or other markings on the paper.[illegible]

83-05-18 ou Rtn off Transols Cg +
Bile + Haher Dure Bse

90-09-18

11-3 Juin 2018

PEC " Et ére de la tumeur
Kypij ~ 33 ?
en ex ainen de .

14 Juin 2018

ROYAUME DU MAROC

CARTE D'IDENTITE NATIONALE

NO.

BH603498

PRENOMS

HAFIDA



NOM

ABOU HASSAINE EP.
QUARIT

DATE DE NAISSANCE

20.10.1983

PROFESSION

SANS

DOMICILE SD OTHMAN BALADIA
RUE 55 N 33 CASA

14003

VALABLE DU 06.07.1999 AU 05.07.2009

DIRECTEUR GENERAL DE LA SURETE NATIONALE



SIGNE : HAFID BENHACHEM

المملكة المغربية

بطاقة التعريف الوطنية

المملكة المغربية

30 درهما



بطاقة التعريف الوطنية

رقم

BH603498

الاسم الشخصي حفيظة

أبو حسين

الاسم العائلي

تاريخ الأزدية

1983.10.20

المهنة

بدون

العنوان

سيدي عثمان بلدية زنقة 53
رقم 33 البيضاء 14003

يمتد العمل بهذه البطاقة

من تاريخ 1999.07.06 إلى 2009.07.05

المدير العام للأمن الوطني



الامضاء : حفيظ بنهاشم



CARTE DE TRAVAIL

**OUARIT
ABDELKRIM**

• Matricule : 03656

AGENT TECHNIQUE

Fin de validité : 31/12/2001



الخطوط الملكية المغربية
royal air maroc



Dr Kamal BENMANSOUR
Médecin Dentiste Conseil
(MUPRAS)

Date de la CV: 22/02/19

RAPPORT DE CONTRE VISITE

- Société contractante: MUPRAS
- Nom et Prénom de l'assuré: OUARIT ABDELKRIM
- Personne traitée: ABOU HASANE HAFIDA
- Lien de parenté avec l'assuré: CONJOINT
- Matricule / CIN: B706415
- Déclaration N°: W18/389537
- Schéma Dentaire:

- Dents absentes:

- Dents obturées:

- Prothèses Fixes:

- Prothèses Amovibles:

- Parodonte:

47-34-37-36-
[14 → 17] [24 → 27] 35

- Observations / conclusions: taille de la couronne (voir photo)
D10 x 4 + D24 x 2

le bridge utile en totalité (x 6).

Fait à Casablanca, le:

Médecin Dentiste Conseil



مركز الفحص الطبي بالأشعة الروداني CENTRE DE RADIODIAGNOSTIC ROUDANI

Dr. Houriya AMRANI MIKOU
Dr. Naïma BENJELLOUN DEBBAGH
Dr. Wafae MSEFER FAROUQI
Dr. Yasmina TAHIRI ZIATI
Dr. Abderrahim ADIL

Mammographie Numérisée / Tomosynthèse - Sénologie Interventionnelle -
Echographie Obstétricale 3D 4D - Echographie / Doppler Couleur - Ostéodensitométrie
Radiologie Conventionnelle - Radiologie Interventionnelle - Rachis Entier - Gonométrie
I.R.M. 1.5 Tesla - Scanner Spirale - Dentascanner

Casablanca, Le 14/03/2018

Patient
Médecin traitant
Examen(s) réalisé(s)

ABOUHSSINE HAFIDA
DR RAHMLM
IRM DU GENOU GAUCHE

COMPTE RENDU

Indication :

Contrôle d'une image kystique du genou gauche.

Technique :

Densité protonique dans les 3 plans.

Sagittale T1.

Résultat :

Mise en évidence d'une formation liquidienne en regard du condyle fémoral médial cloisonnée qui semble communiquer par un fin pertuis avec l'interligne articulaire qui est le siège également d'une minime quantité de liquide intra-articulaire.

Cette formation mesure 50mm de hauteur x 32mm d'épaisseur, à distance du ligament latéral médial et du ménisque interne.

Celui-ci est le siège de quelques remaniements de méniscose.

Respect du ménisque externe, des ligaments du pivot central et du signal osseux.

Absence d'anomalie des deux ligaments latéraux et des tendons rotulien et quadricipital.

Le creux poplité est libre.

Cartilage articulaire d'épaisseur et signal normaux.

Au total :

Formation liquidienne cloisonnée qui semble avoir diminué de taille par rapport à l'examen précédent probablement communiquant avec l'interligne articulaire évoquant un kyste mucoïde ou moins probablement une bursite.

En vous remerciant de votre confiance

Dr. Abderrahim ADIL
RADIOLOGUE
CENTRE DE RADIODIAGNOSTIC ROUDANI
400, Bd Brahim Roudani - Maârif
20100 - Casablanca
Tél : 0522 23 50 70 / 06 60 73 95 97 / 0522 25 22 96
Fax : 0522 23 50 68 - E-mail : roudani.crr@gmail.com / www.crr.ma
CNSS : 2097443 - TP : 35700736 - IF : 01000601 - ICE : 001719187