

FICHE MEDICALE D'ADMISSION

ADHERENT - CONJOINT - ENFANT

ep. MARIANE

NOM : BOUKHLEF Prénoms : Fatima

Date de naissance : 1951 Sexe : F

PHOTO

Date 24 MARS 1978

Médecin Dr BOUJIBAR

Ex. Clinique : Poids 45 kg.
Coeur Normal.
T. A. 13/7
Ap. resp. Normal.
Ap. dig. Normal.

Urines A = 0
S = 0
Hernies haut
Rête Rts.
Varices Rts.
Réflexes bx

Ex. Complémentaires :

Antécédents :

13 Fev. 1987

Menace d'avortement avec béane cervico-isthmique.
cerclage du col utérin 1/40.

8/15/06

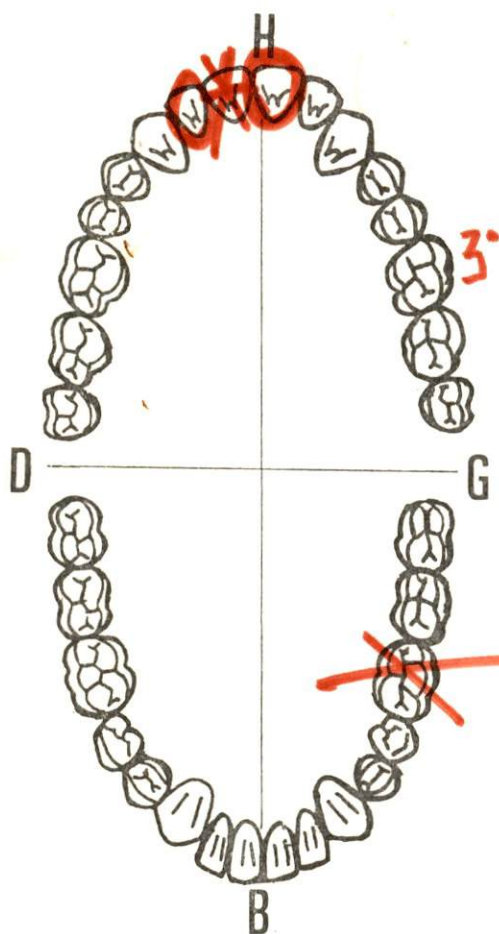
7/15/18

22/15/18

Cervix de pourpre 3/1
Thy - lecture 10/10
K 80 2/1 8/1
Lecellier 3/1 de 1/4/15 K

VISITE D'ADMISSION - CONTROLE DENTAIRE

24 FEV 1996



OBSERVATIONS :

Dates	Actes	Observations
18.1.85	Accord bridge 32x	(D190)
21.1.92	Accord com	(1)
28 FEV. 1996	Accord 22x 71	(D'Eccati)
21/6/02	Bridge com 13-14 X	st 68
Annule	17x 15-14 30100	6/67
	Duo + Duo	(KAYOUH - Amer)
22/11/02	Bridge com 14 → 17 4 Duo	(FAIR)
1/8/03	R vu 3ccm (14 → 17)	de 4 Duo

14 DEC 2007

Bridge com 13 → 21 4000

02 APR 2008

Feature Award (FAIQ)

14/14/07

Docteur Amina EL KESSIOUI
Spécialiste en Médecine Nucléaire Radio-isotope

Diplômée de la Faculté de Médecine de Lyon
Ex médecin à l'hôpital Avicenne Rabat

الدكتورة القسيوي امينة
اختصاصية في الطب النووي و التشخيص الشعاعي

خريجة كلية الطب بليون فرنسا
طبيبة سابقا بمستشفى ابن سينا بالرباط

Casablanca le : 15/04/08

Réf : B 1228/04-08

Nom et Prénom	: MADIANE FATIMA.
Médecin Traitant	: Dr.CHERKAOUI MOHAMED.
Renseignements Cliniques	: Goitre-Dysthyroïdie.
Examen Demandé	: Scintigraphie thyroïdienne au Tc99-m.

COMPTE RENDU

La glande thyroïde est légèrement hypertrophiée, de fixation hétérogène, normalement intense.

Le taux global de captation est correct.

Par ailleurs, on retient :

A droite :

Un nodule mediobasal, mobile, de consistance ferme à caractère hypofixant.

A gauche :

Lobe globuleux, ferme, relativement hypofixant.

Conclusion :

Nodule lobaire froid basilobaire droit au sein d'une thyroïde hétérogène dont la cartographie peut parfaitement traduire un aspect évolutif d'une ancienne thyroïdite.

Merci de votre confiance.

Signé :

Dr. EL KESSIOUI Amina
Spécialiste en Médecine
Nucléaire Radio-isotope
248, Ed. Ghandi - Casablanca



مصحة عبد المومن
Clinique Abdelmoumen

متعددة الاختصاصات
Multidisciplinaire

44992

Casablanca 10/5/2008

Dr. Med. CHERKAOUI
Chirurgie Générale
228, Bd. de la Grande Ceinture
Hay Mohammadi - Casablanca
Tél. : 022 98 02 98 / 022 600 720711

A l'attention du médecin
Conseil NUPRAS

Mme Boukhlef Ep Rachida a
bénéficié d'une Lobo-isthécomie (K80)
droite. Une 1^{ère} prise en charge avait
été accordée pour une thyroïdectomie
Totale (K120) N° 44992 - par NUPRAS
En peropératoire l'examen anapath
fait en extemporané a montré
une bénigne de la lésion - Nous
nous sommes contenté d'une Loboisthécomie
conduite avec succès

Dr. Med. CHERKAOUI
Chirurgie Générale
228, Bd. de la Grande Ceinture
Hay Mohammadi - Casablanca
Tél. : 022 98 02 98 / 022 600 720711