

MUTUELLE

Sur FRET

FICHE INDIVIDUELLE

3127

N° M<sup>e</sup> | 3127 | 0 |

Bénéficiaire : ADHERENT - ~~CONJOINT~~ - ~~ENFANT~~

Nom LHAICHINI

Prénoms Abdelhak Sexe M

Né le 1948 à

Rayé de la Mutuelle le



VISITE D'ADMISSION

26 OCT. 1973

MEDECIN CONTROLEUR

Dr Baefbae

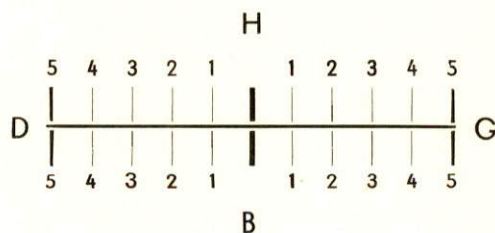
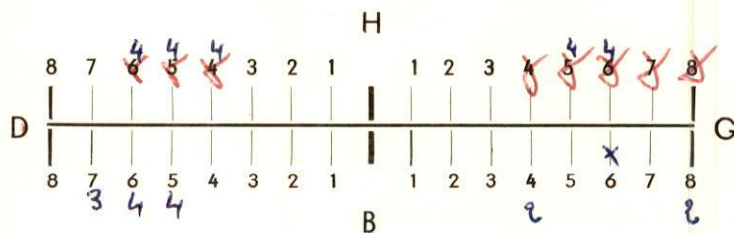
Poids = 55 kg. Taille = 1m60  
Cœur = RAS. TA = 11/9 Aff Rsh = RAS  
Foe = RAS. Rate = RAS. Venue =  
Reflex = V. A = 0 s = 0

apte

22/10/78 Then for Heen done in case  
25/11/78 Mth = 2.7.78 F30  
15/6/79 OBG (90° - 2(HR) + 3, 2V  
2/4/79 Colonne verte + Pect Mout  
2/6/79 Cordes Schizophr, Pden leg + H 11/4/79  
15/6/79 Niger? - 1 Gp effat - Pden leg

26 OCT. 1973

# VISITE D'ADMISSION - CONTROLE DENTAIRE



6.8.81)

Accend

Haut

plq metellijn + 6 dents (D120 + 055)  
 { Bridge 7x5 D160  
 { Bridge 13x5x7 D160

14.3.90)

Accend

{ ecm om 31 ecm 13 ecm 71  
 { Haut plq metellijn + 7 dents (D570)

2/4/4

12-11-21-22 4A8 + 38-47 28824  
 31-32-41-42 406 + 205 + 3

Dents manquantes

Dents malades

stellite H+B 654 / 4567  
 26521 1267

Prise en charge soins

Dents saines (après trois mois) le

Dents malades 4<sup>e</sup> au 12<sup>e</sup> mois 20 % le

13<sup>e</sup> au 24<sup>e</sup> mois 40 % le

25<sup>e</sup> au 36<sup>e</sup> mois 60 % le

Après trois ans 80 % le

CCM / 11-12-21-22 4A120  
 (BOULAL)

21 MAI 2009

17-18 ext 206

13-23 ext 206

PRD Haut 26543 / 34567

Prise en charge prothèse

Dents non manquantes et saines (un an) le

Dents manquantes et dents malades (trois ans) le

24 FEV. 2012

BPR 216 RX Panor

OBSERVATIONS

2/12/10

H Cardio Comonomorphic  
in ok 11/10 + BB + Echop Doff  
Ganz

20 SEP 2013

Goutte Echop (H) H du 29/07

OBSERVATIONS

26 Sept 2017

Acc D205 = D180 ⊕ D85  
CCN 33 et PAPC 12 el H. sup. (3343)  
(Kettani Hafid)

Docteur BOUGHALEB Fayçal

**CARDIOLOGUE**

Spécialiste des maladies du Cœur  
des Vaisseaux et de l'Hypertension Artérielle

24, Bd Rachidi - Hassan 1er  
3ème étage  
Casablanca  
Tél.: 022 26 55 11  
GSM : 061 18 95 31  
E.mail : boughaleb@yahoo.fr

Sur Rendez-vous

الدكتور فيصل بو غالب

طبيب أمراض القلب  
متخصص في أمراض القلب  
الشرايين وارتفاع الضغط الدموي

24، شارع الرشيد زاوية  
الحسن الأول الطابق الثالث  
الدار البيضاء  
الهاتف : 022.26.55.11  
المحمول : 061.18.95.31  
بالموعد

**Le 07 AVRIL 2009**

**MATRICULE 3127**

الدار البيضاء في

**M. LHACHIMI ABDELHAK**

**CV 020RAM**

**AXA ASSURANCE MAROC**

Je soussigné Dr BOUGHALEB Fayçal certifie avoir examiné  
M LHACHIMI Abdelhak né en 1946 et titulaire de <sup>10</sup>carte  
nationale N° B 484959 pour le compte de la RAM.

**HISTOIRE CLINIQUE**

M LHACHEMI A ressenti une douleur angineuse un bilan  
biologique montrant une troponine élevées et une  
coronarographie effectuée en urgence a montre une sténose  
significative de la circonflexe et mise en place d'un stent nu et les  
suites médicales sont simples

**EXAMEN CLINIQUE**

Bon état général les muqueuses sont bien colorées et pas de signe  
de décompensation cardiaque TA 12/7 et l'examen cardiaque est  
normal

**CONCLUSIONS**

**M LHACHEMI a présente un syndrome coronarien aigu dilate  
et stente prendre forfait coronarographie et stent nu**

Dr. Fayçal BOUGHALEB  
CARDIOLOGUE  
24, Bd. Rachidi Angle Hassan 1er  
3ème Etage CASABLANCA  
Tél : B. 022.26.55.11 - 061.18.95.31



 **Rapport d'Angioplastie Coronaire**

**Nom & Prénom : Monsieur LHACHIMI Abdelhak**

**Date d'Examen : 03 Avril 2009**

**Cardiologue Traitant : Pr. S. SOULAMI**

**Cardiologue Interventionnel : Dr. Saïd OUDGHIRI**

→ **PROCÉDURE** :

- Ponction de l'artère fémorale droite.
- Cathétérisme sélectif de la coronaire gauche par un cathéter guiding 6 F.
- Dilatation et stent Chrono 2,75/12mm.

→ **RÉSULTAT** :

**Monsieur LHACHIMI Abdelhak dont la coronarographie faite en urgence dans le cadre d'un syndrome coronarien aigu ; a objectivé une occlusion de la première marginale ; a bénéficié d'une désobstruction dilatation de la première marginale avec mise en place d'un stent Chrono 2,75/12mm permettant de retrouver un très bon lit d'aval, avec des suites simples.**

**Dr. Saïd OUDGHIRI**  
**Dr. Saïd OUDGHIRI**  
Spécialiste en Cathétérisme Cardiaque  
Interventionnel  
Adultes et enfants  
GSM : 061 16.94.92

**URGENCES 24/24H المستعجلات**



 **CONCLUSION :**

- **CORONAROGRAPHIE FAITE EN URGENCE,**
- **OCCLUSION PROXIMALE DE LA PREMIERE MARGINALE, LE RESTE DU RESEAU CORONAIRE GAUCHE ET DROIT EST DEVELOPPE, LIBRE DE STENOSE.**

**Dr. Saïd OUDGHIRI**  
Cardiologue  
Spécialité : Cardiologie Interventionnelle  
Adultes et enfants  
GSM : 061 16.94.92

**URGENCES 24/24H المستعجلات**

 **RAPPORT DE CORONAROGRAPHIE**

---

<b>NOM &amp; PRENOM</b>	: <b>Monsieur LHACHIMI Abdelhak</b>
<b>DATE D'EXAMEN</b>	: <b>Le 03 Avril 2009</b>
<b>MÉDECIN TRAITANT</b>	: <b>Pr. S. SOULAMI</b>
<b>CARDIOLOGUE INTERVENTIONNEL</b>	: <b>Dr. Said OUDGHIRI</b>

---

**PROCÉDURE :**

- Ponction de l'artère fémorale droite après anesthésie locale par la Xylocaine.

**A/ CORONAROGRAPHIE GAUCHE :**

Les différentes incidences : Face, OAD avec cranial et caudal, l'OAG et profil montrent.

1. **Le Tronc Coronaire Commun Gauche** : est libre de sténose.
2. **L'Artère Interventriculaire Antérieure** : de très bon calibre, libre de sténose.  
Les diagonales sont libres de sténose.
3. **L'Artère Circonflexe** : occlusion proximale d'une première marginale, le lit d'aval apparaît dans un deuxième temps.

**B/ CORONAROGRAPHIE DROITE :**

**La coronaire droite** : est développée, libre de sténose.

**URGENCES 24/24H المستعجلات**