

## FICHE MEDICALE D'ADMISSION

ADHERENT - CONJOINT - ENFANT

NOM : EL HANOUICHI Prénoms : Bahja

Date de naissance : 15-01-68 Sexe : F



Date

7 FEV. 1986

Médecin

Docteur BOUJIBAR

Ex. Clinique : Poids

49 Kg

Cœur

N°

T.A.

14 1/2 / 8

Ap. resp.

RAS

Ap. dig.

RAS

Urines

A  
S

0

Hernies

N°

Râte

N°

Varices

—

Réflexes

— N°

Ex. Complémentaires :

RAS

Antécédents :

grosse de 3 mois environ

26/6/06

Tension 120/80 mmHg  
pale

30/6/08

Hypertension  
K 80

4/7/08

Anémie  
K 100  
K 100

21/7/08

Common Nodules  
cheese - 1/2 inch + 1/2 inch  
cheese 1/2 inch

21/7/08

fertilizer. common  
cheese 1/2 inch 1/2 inch

23/8/08

Radio Receiver

12/8/08

cheese 1/2 inch 1/2 inch

21/8/08

15/11/08

1/2 inch cheese + Taxolite 1 inch

13/11/08

Taxolite + cheese 1/2 inch 1/2 inch

14/11/08

" " 1/2 inch 1/2 inch

21/3/09

Molander 1/2 inch x 3/4 inch

18/5/09

Acorn Bitter water + 1/2 inch 1/2 inch

12/6/09

Adult cheese 1/2 inch 1/2 inch

26/10/09

cheese 1/2 inch 1/2 inch

18/6/08

Acorn Bitter water + Echo Bitter + 1/2 inch 1/2 inch

21/11/08

Acorn Bitter water (1/2 inch) 21/10/08

24/6/09

Acorn Bitter + Echo Bitter 1/2 inch 1/2 inch

24/12/09

Acorn Bitter (1/2 inch) 24/12/09

5/1/10

(1/2 inch) 26/1/09

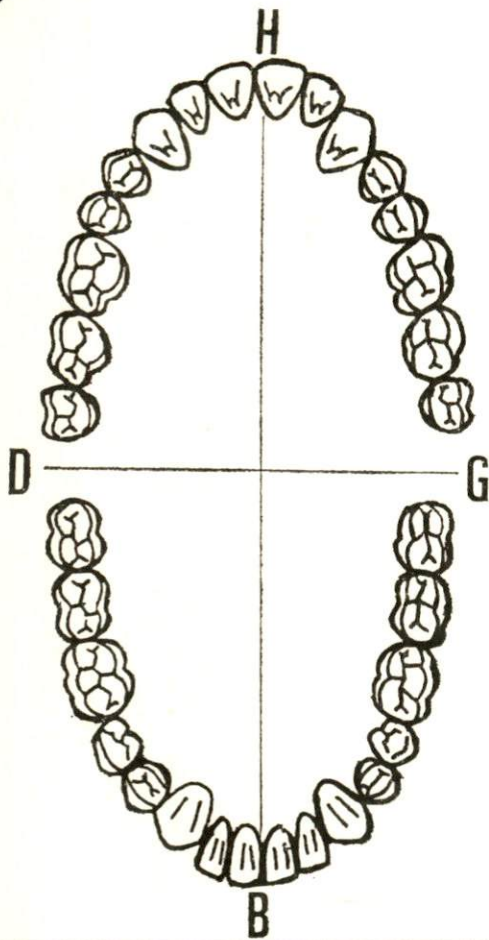
18/1/10

Acorn Bitter 3/4 inch

14/2/10

Acorn Bitter + Echo Bitter 1/2 inch 1/2 inch



**VISITE D'ADMISSION - CONTROLE DENTAIRE**

OBSERVATIONS:

[illegible]

08/02/11 H du 24/02/11 Mulvadex

20-09-11 OK echo Absoluement pelvis  
echo + mains - Rx Thorax

21 DEC. 2011

Molvodex H du 1/12

09-08-12 OK Rx Thorax + echo  
mains + echo absolu-pelvis  
(bilat contite ostéoparc-  
-none manœuvre)

10-09-13 OK Rx Thorax + echo mains  
+ echo absolu pelvis (bilat ostéoparc)

13 NOV. 2014

Bihac Radio

26 FEV. 2014

~~ACC~~ D24 Det 2 S (BouZid)

08 AOUT 2014

BPR D24 (Acc 26-2-14)

30 Mars 2015

Bihac Rx PEC

20 Juil 2017

Cercinone Namure  
Echoy absolu pelvis, Néphrologie

PEC

10 4 Sept 2017

Céphalés Vomissements IRM  
Cerebrale AngioIRM + BB



**FICHE MEDICALE D'ADMISSION**

☐ ADHERENT ☒ CONJOINT ☐ ENFANT

2628

Photo

Nom : EL HANOUICHI Prénom : BAHIFA

Matricule : 2628 Date de naissance : 15/01/1968 Sexe : F.

Date : \_\_\_\_\_ Médecin : \_\_\_\_\_

Ex. clinique : Poids \_\_\_\_\_ Urines [ A \_\_\_\_\_  
Coeur \_\_\_\_\_ S \_\_\_\_\_  
T.A. \_\_\_\_\_ Hernies \_\_\_\_\_  
Ap. resp \_\_\_\_\_ Râle \_\_\_\_\_  
Ap. dig \_\_\_\_\_ Varices \_\_\_\_\_  
Réflexes \_\_\_\_\_

Ex. complémentaires : \_\_\_\_\_

Antécédents :

03 Octo 2017

~~DM~~ + ~~11~~ / ~~12~~ + 2400  
Gh + 0150 / 125 + 2400

13 Août 2018

A Steno Carcinome Mammaire  
Echo Abdo + Echo Vessie  
+ Rx thorax

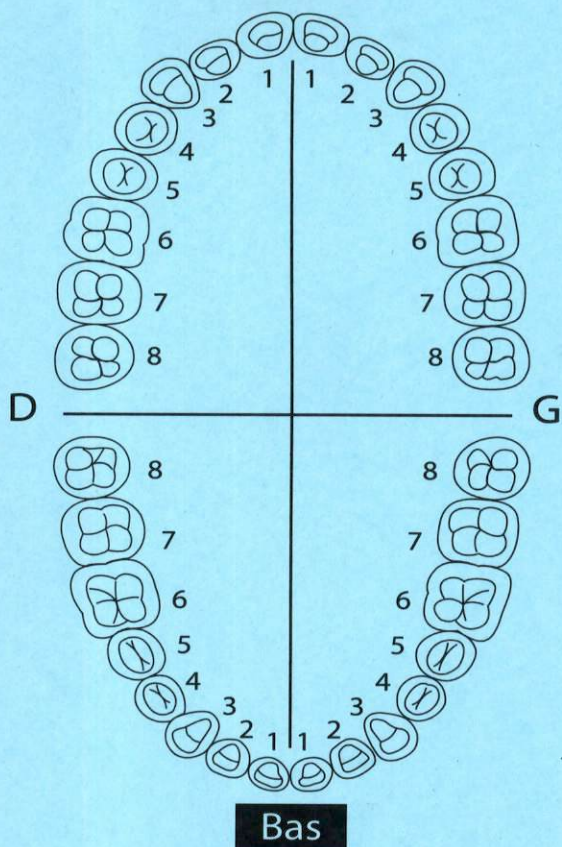
ACCORD MUPRAS : \_\_\_\_\_



Haut

VISITE D'ADMISSION - CONTROLE DENTAIRE

OBSERVATIONS :



Dates	Actes	Observations
11-6-19	Acc D120 sur face avec lambeaux de 6 secteurs.	(Atif ismail)
	S12 CV le jour même ou 1 jour après	ANNULÉ
18-6-19	BPR 215 Rx Panor 11-5-19	
18-6-19	CV Préop	
1-8-19	suite au rapport de CV otmani	veuillez revoir plan de + car mobilité du support de Bcn.
8-8-19	à réévaluer après appainissement du parodontale	
12-10-19	BPR D12 Der.	



2628

# LABORATOIRE D'ANATOMIE ET DE CYTOLOGIE PATHOLOGIQUES IBN KHALDOUN

Dr. SEKKAT F. Dr. BRITEL A.  
ANATOMOCYTOPATHOLOGISTES

Nom : ELHANOUCHE BAHJA

Docteur : HERJOUANI

Age : 38 ans

Date de réception : 28/06/2006

Code Patient : 4FE6586

Organisme :

Organe : SEIN

RENSEIGNEMENTS CLINIQUES : Suspicion de néo du sein à la mammographie.

## EXAMEN EXTEMPORANE

Reçu une formation de 7,5 x 7 x 4 cm. A la coupe, on note la présence d'un large foyer tumoral de 3,5 x 2 cm d'aspect blanc-grisâtre induré avec des comédons.  
Les limites de résection sont très économiques ; en d'autres foyers, elles sont de 2 cm.  
L'examen histologique des coupes congelées montre une prolifération carcinomateuse massive constituée de larges massifs de taille variable et centrés de nécrose tumorale, avec des atypies cytonucléaires manifestes et des images de mitose. Ces différentes structures sont à disposition totalement anarchique avec également des espèces de travées de taille variable au sein d'un stroma tumoral fibreux, dense. A noter par ailleurs, la présence d'embols vasculaires carcinomateux.

**CONCLUSION : - Carcinome canalaire infiltrant de Grade 2 selon SBF avec des embols vasculaires carcinomateux et à résection économique**

## REPOSE COMPLEMENTAIRE APRES INCLUSION EN PARAFFINE :

L'examen histologique des coupes après inclusion en paraffine confirme le diagnostic d'un Carcinome canalaire infiltrant de Grade 2 selon SBR avec embols vasculaires à résection économique.

DR. F. SEKKA

Laboratoire d'Anatomie et  
de Cytologie Pathologiques  
IBN KHALDOUN  
Angle Bd Abdelmoumen et 1  
Rue Velasquez - Casablanca  
Tél: 022 99 37 20/21 Fax: 022 99 37 86



## LABORATOIRE D'ANATOMIE ET DE CYTOLOGIE PATHOLOGIQUES IBN KHALDOUN

**Dr. SEKKAT F.      Dr. BRITEL A.**  
**ANATOMOCYTOPATHOLOGISTES**

Nom : ELHANOUICHI BAHIIJA

Docteur : HERJOUANI

Age : 38 ans

Date de réception : 28/06/2006

Code Patient : 4FE6586

Organisme :

Organe : SEIN

RENSEIGNEMENTS CLINIQUES : Suspicion de néo du sein à la mammographie.

### EXAMEN EXTEMPORANE

Reçu une formation de 7,5 x 7 x 4 cm. A la coupe, on note la présence d'un large foyer tumoral de 3,5 x 2 cm d'aspect blanc-grisâtre induré avec des comédons.

Les limites de résection sont très économiques ; en d'autres foyers, elles sont de 2 cm.

L'examen histologique des coupes congelées montre une prolifération carcinomateuse massive constituée de larges massifs de taille variable et centrés de nécrose tumorale, avec des atypies cytonucléaires manifestes et des images de mitose. Ces différentes structures sont à disposition totalement anarchique avec également des espèces de travées de taille variable au sein d'un stroma tumoral fibreux, dense. A noter par ailleurs, la présence d'embols vasculaires carcinomateux.

**CONCLUSION : - Carcinome canalaire infiltrant de Grade 2 selon SBR avec des embols vasculaires carcinomateux et à résection économique**

### REPONSE COMPLEMENTAIRE APRES INCLUSION EN PARAFFINE :

L'examen histologique des coupes après inclusion en paraffine confirme le diagnostic d'un **Carcinome canalaire infiltrant de Grade 2 selon SBR avec embols vasculaires à résection économique.**

DR. F. SEKKAT

Laboratoire d'Anatomie et  
de Cytologie Pathologiques  
IBN KHALDOUN  
Angle Bd Abdelmoumen et 1  
Rue Velasquez - Casablanca  
Tél: 022 99 37 20/21 Fax: 022 99 37 86





## LABORATOIRE D'ANATOMIE ET DE CYTOLOGIE PATHOLOGIQUES IBN KHALDOUN

**Dr. SEKKAT F.      Dr. BRITEL A.**  
**ANATOMOCYTOPATHOLOGISTES**

Nom : ELHANOUICHI BAHJA

Docteur : HERJOUANI

Age : 38 ans

Date de réception : 28/06/2006

Code Patient : 4FE6586

Organisme :

Organe : SEIN

**RENSEIGNEMENTS CLINIQUES :** Mastectomie droite + curage ganglionnaire axillaire pour néo  
du sein à l'extemporané

Reçu une pièce de mastectomie de 14 x 14 cm avec un mamelon normal

Les différentes tranches de section montrent un foyer de tumorectomie à ciel ouvert avec quelques foyers de mastose

L'examen histologique des différents prélèvements effectués montre un mamelon sans particularité

Les différentes prélèvements montrent un foyer de mastose fibreuse avec une ectasie canalaire et des structures lobulaires modérément hyperplasiques avec çà et là de rares foyers d'hyperplasie intracanalair d'aspect papillaire simple ou alors il s'agit d'une métaplasie idrosadénoïde adénose simple

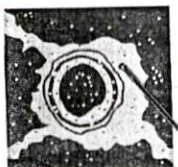Le curage ganglionnaire renferme 16 ganglions dont trois sont métastatiques

**CONCLUSION :** - Absence de tumeur résiduelle  
- Métastase ganglionnaire de 3/16

DR. F. SEKKAT

Laboratoire d'Anatomie et  
de Cytologie Pathologiques  
IBN KHALDOUN  
Angle Bd Abdelmoumen et 1  
Rue Velasquez - Casablanca  
Tél: 022 99 37 20/21 Fax: 022 99 37 86





LABORATOIRE D'ANATOMIE ET DE CYTOLOGIE  
PATHOLOGIQUES IBN KHALDOUN

Dr. SEKKAT F. Dr. BRITEL A.  
ANATOMOCYTOPATHOLOGISTES  
Docteur : HERJOUANI

Nom : ELHANOUICHI BAHJA

Age : 38 ans

Date de réception : 28/06/2006

Code Patient : 4FE6586

Organisme :

Organe : SEIN

**RENSEIGNEMENTS CLINIQUES :** Mastectomie droite + curage ganglionnaire axillaire pour néo  
du sein à l'extemporané

Reçu une pièce de mastectomie de 14 x 14 cm avec un mamelon normal

Les différentes tranches de section montrent un foyer de tumorectomie à ciel ouvert avec quelques foyers de mastose

L'examen histologique des différents prélèvements effectués montre un mamelon sans particularité

Les différents prélèvements montrent un foyer de mastose fibreuse avec une ectasie canalaire et des structures lobulaires modérément hyperplasiques avec çà et là de rares foyers d'hyperplasie intracanaire d'aspect papillaire simple ou alors il s'agit d'une métaplasie idrosadénoïde adénose simple

Le curage ganglionnaire renferme 16 ganglions dont trois sont métastatiques

**CONCLUSION :** - Absence de tumeur résiduelle  
- Métastase ganglionnaire de 3/16

DR. F. SEKKAT

Laboratoire d'Anatomie et  
de Cytologie Pathologiques  
IBN KHALDOUN  
Angle Bd Abdelmoumen et 1  
Rue Velasquez - Casablanca  
Tél: 022 99 37 20/21 Fax: 022 99 37 86



## TITRE VII ACTES PORTANT SUR LE THORAX

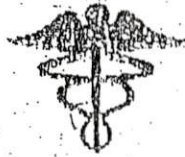3/17/2006  
M. H. H. H.  
K. H. H.

H		Chapitre premier	
		Sein	
H100	Galactographie	15	
H101	Drainage d'un abcès profond du sein	20	
H102	Plastie d'un sein pour hypertrophie	100	40
H103	Ablation d'une tumeur bénigne du sein sous anesthésie locale	30	
H104	Mastectomie partielle ou totale	50	
H105	Mastectomie partielle ou totale avec curage axillaire	100	60
H106	• même intervention avec curage mammaire interne, en supplément	30	15
H107	• même intervention avec curage sus-claviculaire, en supplément	30	15
H108	Reconstruction du sein avec lambeau cutané	100	40
H109	Reconstruction du sein avec lambeau musculo-cutané du grand droit de l'abdomen y compris la lipectomie éventuelle de la paroi abdominale et la réparation musculoaponévrotique	205	110
H110	Reconstruction du sein avec lambeau musculo-cutané du grand dorsal	150	60
<b>Ces trois actes ne sont pas cumulables entre eux</b>			
H111	Reconstruction de la plaque aréolomamelonnaire	60	30
H112	Traitement chirurgical de l'ombilication du mamelon	30	
H113	Remodelage du sein controlatéral	100	40
H114	Pose d'un repère pour micro-calcification(s), détectée(s) par mammographie incluant l'hameçon	20	
H115	Mise en place d'une prothèse mammaire (après mastectomie ou agénésie mammaire) ou remplacement d'une prothèse mammaire dont l'ablation est liée à un état pathologique	60	30
<b>Le remplacement inclut, par définition, l'ablation d'une ancienne prothèse.</b>			
H116	Ablation liée à un état pathologique d'une prothèse mammaire, sans remplacement	45	30
H117	Macrobiopsie de lésion(s) de la glande mammaire de grade ACR 3 associé à un facteur de risque particulier (antécédents familiaux de cancer du sein, traitement hormonal substitutif...), ACR 4 ou ACR 5 assistée par le vide par voie transcutanée avec guidage échographique. L'indication doit être posée par une unité de concertation pluridisciplinaire.	40	22(KE)

### Chapitre II Paroi thoracique

H200	Extirpation d'un abcès froid thoracique avec ou sans résection d'une côte	60	
H201	Traitement en un ou plusieurs temps des anomalies régionales de la paroi thoracique (type en carène ou entonnoir, etc)	180	70
H202	Traitement par procédés non sanglants des traumatismes fermés graves du thorax, à l'exclusion des actes de réanimation et d'assistance respiratoire	40	
H204	Résection totale ou partielle d'une côte (sauf la première)	30	
H205	Résection totale ou partielle de la première côte	60	30





MUTUELLE DE PREVOYANCE  
& D'ACTIONS SOCIALES  
DE LA ROYAL AIR MAROC

CASABLANCA LE: 13/11/2007

## DECLARATION DE MALADIE CHRONIQUE

( Sous pli confidentiel )

JE SOUSSIGNE DR. SAMLAJI REDOUAN

CERTIFIE QUE Mme, Mr. EL HANOUICHI Bilal Mlle

PRESENTE ADENOCARCINOME MAINTENANT

NECESSITANT UN TRAITEMENT D'UNE DUREE DE 5 SEM.

DONT CI-JOINT L'ORDONNANCE.

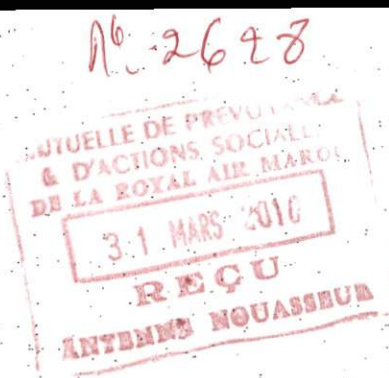
24  
12  
99

*[Signature]*

*[Signature]*  
Professeur Redouan SAMLAJI  
Clinique Spécialisée 10 Littoral  
Sala 3, Bd. Sid Ahmed Rahmani Ain Diab  
Casa - Anfa Tél. 022.79.84.11/12  
Fax: 022.78.71.16



MUTUELLE DE PREVOYANCE  
& D'ACTIONS SOCIALES  
DE LA ROYAL AIR MAROC



CASABLANCA LE :

17/03/10

## DECLARATION DE MALADIE CHRONIQUE

( Sous pli confidentiel )

JE SOUSSIGNE DR.

PR. CAMILLO

CERTIFIE QUE Mme, Mr

EL HANNICH-BEL

PRESENTE

ADONCAHIMME

NECESSITANT UN TRAITEMENT D'UNE DUREE DE

2 ans

DONT CI-JOINT L'ORDONNANCE.

N. Alwache 2010

19/11

Professeur Redouan SAMLAH  
Clinique Spécialisée Le Littoral  
Salah J. Bd. La Grande Ceinture Ain Diab  
Casa - Antre - Tél : 05.20.66.88.90 / 9492  
Fax : 0522.79.11.16 / 0522.79.64.33



## **RAPPORT DE CONTRÔLE MÉDICAL**

Réf : CV04/19

Date : Lundi 23 juillet 2019

Lieu Du Contrôle : Cabinet du Médecin Dentiste

Nom et Prénom de l'adhérent : EL HANOUCI Mhamed

Personne traitée : EL HANOUCI Bahija

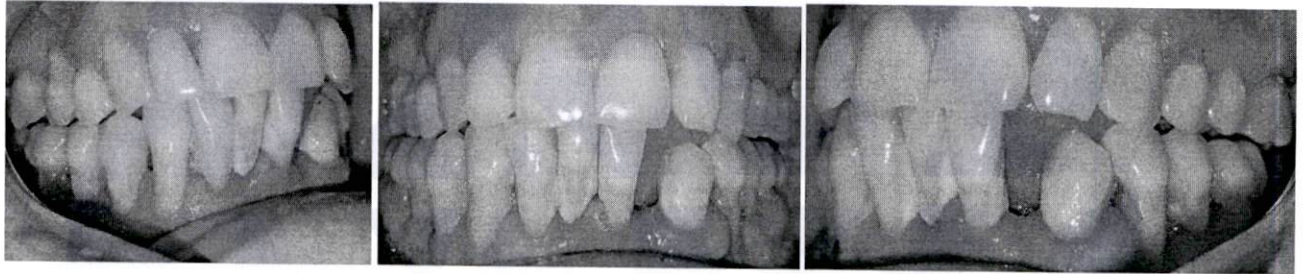Lien de parent : Conjoint

Matricule / CIN : BH77231

Déclaration N° : P19-0001435

Suite à ma désignation pour procéder à une contre visite dossier réf : P19-0001435 personne traitée EL HANOUCI Bahija; examiné le Lundi 23 juillet 2019 à 11h30 :

### **Examen Clinique :**



Dent	
43	Récession gingival mobilité 02 Radio : Perte osseuse de 3/4 radiculaire
42	Récession gingival mobilité 03 Radio : Perte osseuse de 4/5 radiculaire
41	Récession gingival mobilité 03 Radio : Perte osseuse total
31	Récession gingival mobilité 03 Radio : Perte osseuse de 4/5 radiculaire
32	Absente
33	Radio : Perte osseuse de 1/4 radiculaire

### **Conclusion**

Conformément la nomenclature générale des actes professionnels.

*Section III : Prothèse dentaire*

*Article 1er: Conditions générales d'attribution*

*1. En ce qui concerne le traitement prothétique, les coefficients prévus s'appliquent aux réalisations conformes aux données acquises de la science.*

Vu la parodontite, la mobilité du support du futur bridge et rapport couronne-racine de la 43 vont retarder la réalisation du bridge

A réévaluer après les extractions et assainissement du parodonte.

**Dr. EL OTMANI Salah Eddine**  
Médecin Dentiste  
159, Bd. Yacoub El Mansour Entrée 1  
Etage 2 N° 5 Casablanca  
Tél : 05 22 25 46 02 - Fax : 05 22 23 57 14



# SOINS ET PROTHESES DENTAIRES

Le praticien est prié de présenter la dent traitée, l'acte pratiqué et indiquer la nature des soins.  
Veuillez fournir une facture  
Veuillez joindre les radiographies en cas de prothèses ou de traitement canaux, ainsi que le bilan de l'ODF.

SOINS DENTAIRES	Dents Traitées	Nature des soins	Coefficient	Coefficient des travaux
	1	Subging	120	<b>Montant des soins</b> 32000
	2	Sabg	120	
	3	Sabg	120	
	4	Sabg	120	
<b>Début d'exécution</b> 24/08				
<b>Fin d'exécution</b>				

Prothèses dentaires	Détermination du coefficient masticatoire	Coefficient des travaux
	25533412	21433552
	00000000	00000000
	00000000	00000000
	35533411	11433553
<b>Montant des soins</b> 120		
<b>Date du devis</b>		
<b>Fin de</b>		

Visa et cachet du praticien attestant de l'exécution  
Visa et cachet du praticien attestant de l'exécution

<b>VOLET ADHERENT</b>		NOM : EL HANOUCHE MOHAMED	Mle 2628
<b>DECLARATION N°</b>		W16-063826	
Date de Dépôt	Montant engagé	Nbre de pièces Jointes	
<b>Durée de validité de cette feuille est de (3) trois mois</b> Il est entendu que le règlement est conditionné par la fourniture de tous les justificatifs exigés par la Mutuelle			



W16-063826

DATE DE DEPOT

...../...../201...

<b>A REMPLIR PAR L'ADHERENT</b>		Mle 2628
Nom & Prénom EL HANOUCHE MOHAMED		
Fonction : Retraite	Phones 0677461163	
Mail melhanoche@gmail.com		

<b>MEDECIN</b>		Prénom du patient BAKIJA
Adhérent <input type="checkbox"/>	Conjoint <input type="checkbox"/>	Enfant <input checked="" type="checkbox"/>
Age 51 ans		Date
Nature de la maladie Soins dentaires		Date 1ère visite 10 JUIN 2019

S'agit-il d'un accident : Causes et circonstances		
Nature des actes	Nbre de Coefficient	Montant détaillé des honoraires
Soins dentaires	120	32000

<b>PHARMACIE</b>	Date
Montant de la facture	

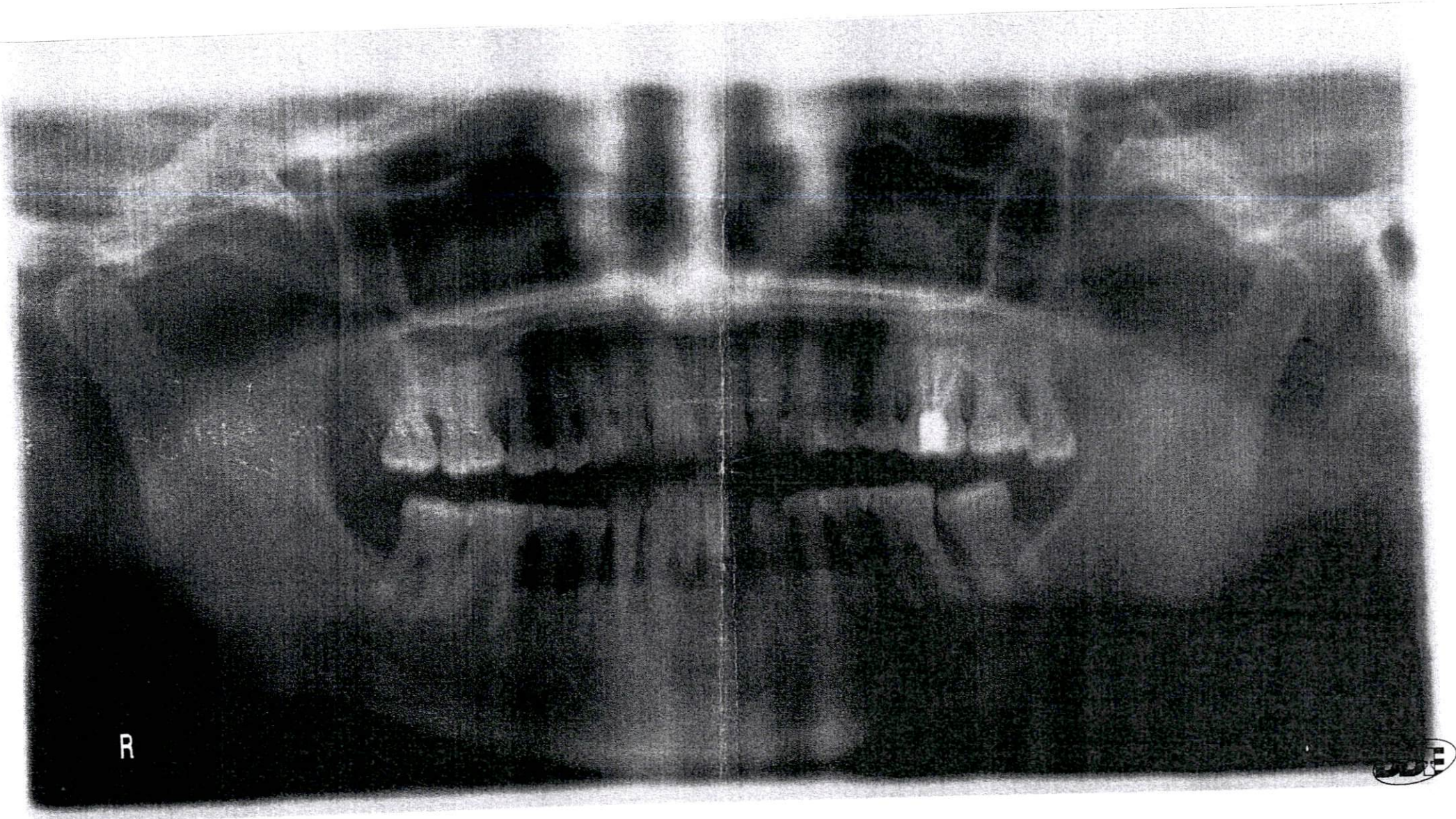
<b>ANALYSES - RADIOGRAPHIES</b>		Date
Désignation des Coefficients	Montant détaillé des Honoraires	

<b>AUXILIAIRES MEDICAUX</b>				Date
Nombre				Montant détaillé des Honoraires
AM	PC	IM	IV	



Patient: ELHANOUICHI BAHIIJA

11MAI2019 10:14



Note: