

MUTUELLE

6 FEV

6 FEV. 1970

FICHE INDIVIDUELLE

919

N° M^{le}

919

Bénéficiaire : ADHERENT ~~CONJOINT~~ ~~ENFANT~~

Nom DARDARI

Prénoms Ahmed Sexe

Né le 22. XI. 51 à Tanakech

Photo

Rayé de la Mutuelle le

VISITE D'ADMISSION

MEDECIN CONTROLEUR

RAS. Apte.

4/12/03 OD + 1
OG + 2

11/11/04 OD + 0,75 Ad + 2,00

06/8/07 OD + 1,25 (+ 0,5 à 180°)
OG + 1 (+ 0,5 à 180°) / ASA + 3

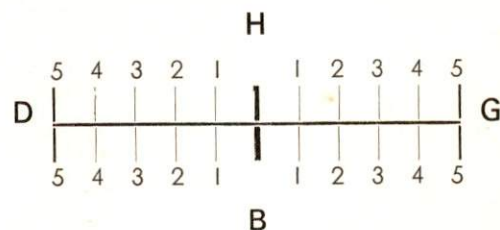
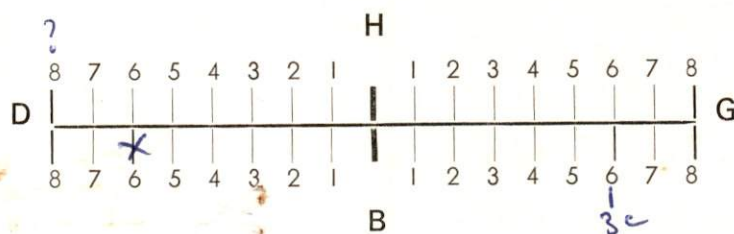
17/12/11 Rhinotomie le 12/11/11
+ BB

23 JAN. 2012

OD + 1,75
OG + 1,50 Ad + 3,00

- 6 FEV. 1970

VISITE D'ADMISSION - CONTROLE DENTAIRE



Dents manquantes

Dents malades

Prise en charge soins

Dents saines (après trois mois) le

Dents malades 4° au 12° mois 20 % le

13° au 24° mois 40 % le

25° au 36° mois 60 % le

Après trois ans 80 % le

Prise en charge prothèse

Dents non manquantes et saines (un an) le

Dents manquantes et dents malades (trois ans) le

OBSERVATIONS

10/6/99

D4 + 37 D28 + 24 D24 + 205 + 213
4 + D10

3.1/8/00

15-16 D10

24/3/04

213 + 25 D22 + 26 D18 + 50/25-26
2D20

CCM | 25-26 D120 (MAN DEUTHE)

20 FEB 2009

~~RAT Hax + D120
stiltite~~

~~Nm chiluse~~

~~76541 34567~~

~~D120 + D20 (NESS ANH)~~

5/2/10

37 - ost D10

35 TR + ost D15 det D24

For 1/2 CCM 35 x 37 D100
(TARITAN)

3/3/10

BPR PER 53259

10-12-13

Rever for CCB + TON

11.1 DEL 2013

Neb rectosignale K300 + 2Keg
+ 6j S/R CRO

OBSERVATIONS

892-11-13

OK POC Colono, come
pout (emission plume)
regress

06 DEC. 2013

YDN Abdominal Pelvis

27 JAN. 2014

AH digestive & TB

05 FEV. 2014

① Pese de Charle

13 FEV. 2014

② une Chinois In 13/02/14

PEC

YDN abdominal thorax

11-03-15

OK POC 2ème Chinois
(peu plus de colique) 11-03-15

22 AVR. 2014

3ème une Chinois
4ème une Chinois

24 AVR. 2014

28-05-15

OK POC

① B. C. (Borbo & POC / 02-02-15)

② B. C. 05 et 02-02-15

③ B. C. (28-08-14 / Borbo & POC
11-02-15)



Nom : DARDARI Prénom : AHMED
Matricule : 919 Date de naissance : 1951 Sexe : - M.

Date : _____ Médecin : _____

Ex. clinique : Poids _____ Urines [A _____
Coeur _____ S _____
T.A. _____ Hernies _____
Ap. resp _____ Râte _____
Ap. dig _____ Varices _____
Réflexes _____

Ex. complémentaires : _____

Antécédents : _____

04 JUL 2014

6^{ème} cure Clinico

24 JUL 2014

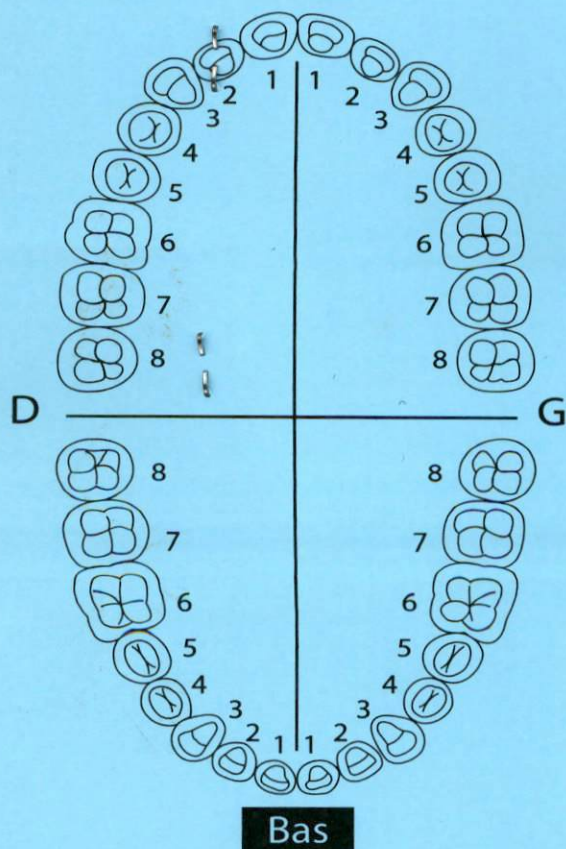
- ① H du 22/04 + BB
- ② Neo colique BB du 7/04

06-08-14 ou REn

- ① Neo pleure colique - Raxler 150
2 b/c (09-05-14) + B/c
NFS + pl (22-05-14)
- ② h1 gynico (01 moij) 03-06-14
+ B/c (NFS + pl + uret + croch
(08-05-14)

ACCORD MUPRAS : _____

OBSERVATIONS :



Bas

Dates	Actes	Observations
23 Aout 2016	BPR D40 obt (12, 13, 22, 23)	
01 Sept 2016	Ace D160 (Ic + CCN) 24 (N'seffer IBHissam)	
11 Octo 2016	BPR D160 (Ace 1.9-16)	
24 Juil 2018	Ace D69 (Bio obt) 47 @ Ext 37 @ Per er	
	Ace D720 BCN (35x38) Touija (Rx après du BCN et de 47)	
25 Octo 2018		
25 Octo 2018	BPR D69 + D720 (Ace 24-7-18)	
08 Nove 2018	Ace D35 (Bio obt) 27 er	
	Ace D540 BCN (25x27) (Touija)	

-1-19 BPR D 35 + D 540 (Acc 8-11-18)

27 MAI 2014

PEC Jon Σ^e cure le 6/06/14

Docteur Rachid TOUIJAR
Chirurgien Dentiste

الدكتور رشيد تويجر
طبيب جراحي للأسنان

24 Jul 2018

AC

D69

D720

ex affs

BUTU

19. 08. 18

A Monsieur Le Directeur
de la MURAS,

24 Jul 2018

Monsieur,

Le patient M^r DARDAI Amour
Doit recevoir le bridge sur les
dents 35-x-x-38 pour motif
l'extraction de la dent 37

En attendant une réponse favorable
Veuillez, Monsieur, agréer mes salutations
les plus distinguées

Dr. TOUIJAR Rachid
Chirurgien Dentiste
Angle B Abderrahmane et Rte
Azemmour 2ème Etage No 6
Hay Hassani
Casablanca - Tél.: 05 22 90 98 35 / 05 22 91 50 89 - Patente N° 35003930
I.F.: 51465556 - I.C.E.: 001743599000031

Dr, Youssef EL ATTAR
Gastro - Entérologue
109, Bd Idriss El Harti
Casablanca-Tél:022.37.37.83

Casablanca, le : 5/12/14.

~~GAT~~

ple 919

M^r DARDANI Ahmed opéré
pour Neoplasie du colon.
il y a 1 an. son etat
ne l'empêche une Colectomie
colonoscopique -

05 DEC. 2014



Dr, Youssef EL ATTAR
Gastro - Entérologue
109, Bd Idriss El Harti
Casablanca-Tél:022.37.37.83

OK
DS
SR NGAP
Reference



+212522798696



مركز الساحل المتخصصة

CLINIQUE SPECIALISEE

LE LITTORAL

RADIOGRAPHIE CONFORMATIONNELLE ET DOSIMETRIE 3D - CURIETHERAPIE HAUT DEBIT - MEDICINE NUCLEAIRE - ONCOLOGIE
 MEDICAL ENDO-URINAIRES - GYNEC DE MOEUR - RADIOLOGIE - CHIRURGIE CARCINOLOGIQUE - CHIRURGIE REPARATRICE ET ESTHETIQUE
 SOINS INTENSIFS - PAINKILLATION ET TRAITEMENT DE LA DOULEUR - SOINS PALLIATIFS
 RADIOFREQUENCE - DEPISTAGE ET DIAGNOSTIC DES TUMEURS

Pli Confidential
chimiothérapie



Etablissement :

Code d'établissement :

Nom et prénom de l'assuré : J. JARDARI Amed

Immatriculation :

Nom et prénom du Bénéficiaire : J. JARDARI Amed

Date de naissance :

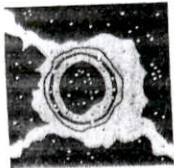
Lien avec l'assuré (e) : ☐ Le conjoint ☐ EnfantDiagnostic : Néoplasie coliquePoids : taille : SC/m² :

Médicament (présentation)	Posologie	Modalité d'administration				Nb de jours/ cure
		oral	bolus	Semi continue	continue	
Solème' drol	120mg x 4	J1 J2 J15		J16		
Ornat	8mg x 4	J1 J2 J15		J16		
pharma uniaf	250mg x 4	J1 J2 J15		J16		
Folinute decate	50mg x 28	J1 J2 J15		J16		
oxalipatine 150mg	J1 J15					

Nombre de cures : 6 curesSignature et cachet de
l'établissement :

Clinique Spécialisée le Littoral
 Salaj 3, Bd la Grande Ceinture - Ain Diab
 Tél : 0522 79 83 66 / 0522 79 83 89
 Fax : 0522 79 83 66

Professeur Redouan SAMALI
 Clinique Spécialisée le Littoral
 Salaj 3, Bd la Grande Ceinture - Ain Diab
 Casa - Anfa - Tél : 0522 79 83 66 / 0522 79 83 89
 Fax : 0522 79 83 66



LABORATOIRE D'ANATOMIE ET DE CYTOLOGIE PATHOLOGIQUES IBN KHALDOUN

Dr. SEKKAT F. Dr. BRITEL A.
ANATOMOCYTOPATHOLOGISTES

Nom : DARDARI AHMED

Docteur : HERJOUANI

Age : ans

Date de réception : 16/12/2013

Code Patient : 3CN3961

Organisme :

Organe :

RENSEIGNEMENTS CLINIQUES : Néo de la charnière - Recto sigmoïde

Reçu une pièce de résection recto-sigmoïdienne de 11 cm de long avec un panicule adipeux assez important. A l'ouverture, on note la présence d'une tumeur située à 3 et 5 cm des limites de résection, mesurant tant. Cette tumeur est presque circonférenciel étendue sur 3,5 cm ferme blanchâtre infiltrante ulcérée.

L'examen histologique des différents prélèvements effectués au niveau de la tumeur montre un processus tumoral carcinomateux, d'architecture tubulo-papillaire avec des structures très désordonnées, bordées d'un revêtement cylindrique, présentant une certaine stratification, nucléaire avec des atypies cytonucléaires, des images de mitose. Ces structures évoluent au sein d'une stroma réaction fibreuse, modérément inflammatoire. Elle est infiltrante avec une dissociation du tissu musculaire lisse et infiltration de la séreuse avec une réaction fibreuse et inflammatoire à ce niveau avec la présence de quelques embolus vasculaires carcinomateux. Au voisinage de la tumeur, les cinq ganglions ont été examinés, ne dépassant pas 5 mm de grand axe, métastatiques.

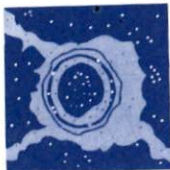
Les différents prélèvements effectués des limites de résection, ne montrent pas de particularité histologique.

CONCLUSION : - Adénocarcinome bien différencié, infiltrant et ulcéré stade pT3, selon la classification TNM, sans métastase ganglionnaire No (0/5).

- Les limites de résection sont saines.

Signé : DR. F. SEKKAT

LABORATOIRE DE PATHOLOGIE
IBN KHALDOUN
Angle Bd. Abdelmoumen Rue Velasquez
Dr. SEKKAT F.
Dr. BRITEL A.



LABORATOIRE D'ANATOMIE ET DE CYTOLOGIE PATHOLOGIQUES IBN KHALDOUN

Dr. SEKKAT F. Dr. BRITEL A.
ANATOMOCYTOPATHOLOGISTES

Nom : DARDARI AHMED

Docteur : BENABDALLAH SOUAD

Age : ans

Date de réception : 30/11/2013

Code Patient : 3CN3961

Organisme :

Organe : Colon.

RENSEIGNEMENTS CLINIQUES : Colono : gros plis inflammatoires à 25 cm de la marge anale, impossible à franges -) biopsie faite.

Sept fragments biopsiques sont examinés et correspondent à l'examen histologique à des fragments d'une muqueuse recto-colique avec un des fragments d'aspect tumoral, ulcéré en foyer villositaire avec des structures villositaires de hauteur variable, bordées d'un revêtement cylindrique présentant une certaine stratification nucléaire occupant pratiquement toute la hauteur avec un aspect basophile avec parfois un bouleversement d'agencement cellulaire et avec en regard, un chorion très inflammatoire associant des lymphoplasmocytaires, polynucléaires neutrophiles avec présence de quelques structures tubulaires dont le revêtement est d'aspect basophile dysplasique. Ce foyer est centré d'un tissu musculaire lisse, très étiré et dissocié par l'infiltrat inflammatoire.

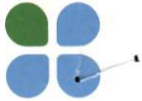
Les fragments de muqueuse normale sont d'architecture globale respectée avec un relief plat ou plissé, bordé d'un revêtement cylindrique, muco-sécrétant, quelque peu hyposécrétant parfois en regard duquel, on note un chorion bien vascularisé, congestif et infiltré d'éléments inflammatoires associant de lymphoplasmocytes et plus rarement des polynucléaires.

La muscularis muqueuse est sans particularité.

CONCLUSION : Foyer tumoral d'aspect polypoïde, villositaire en dysplasie de haut grade versus carcinome in situ, ulcéré.

Signé : Dr. F. SEKKAT

LABORATOIRE DE PATHOLOGIE
IBN KHALDOUN
Angle Bd. Abdelmoumen Rue Velasquez
Dr. SEKKAT F.
Dr. BRITEL A.



CLINIQUE SPECIALISEE
LE LITTORAL



090003906

00919
مصلحة الساحل المختصة

RADIOThERAPIE CONFORMATIONNELLE ET DOSIMETRIE 3D • CURIETHERAPIE HAUT DEBIT • MEDECINE NUCLEAIRE • ONCOLOGIE
MEDICIN D'HEMATOLOGIE • MEDICIN D'ONCOLOGIE • MEDICIN D'UROLOGIE • MEDICIN CARCINOLOGIQUE • CHIRURGIE REPARATRICE ET ESTHETIQUE
MEDICIN D'ORTHOPEDIE • MEDICIN D'OTOLARYNGOLOGIE • MEDICIN D'OPHTHALMOLOGIE • MEDICIN D'OTOLOGIE • MEDICIN D'UROLOGIE • MEDICIN D'UROLOGIE
RADIOFREQUENCE • DEPISTAGE ET DIAGNOSTIC DES TUMEURS

PLI CONFIDENTIEL

**A MONSIEUR LE MEDECIN CONSEIL
MUPRAS
CASABLANCA**

Mon Cher Confrère,

Je vous prie de bien vouloir trouver ci-joint les renseignements cliniques concernant **MR DARDARI AHMED** ayant droit à la couverture médicale par l'organisme dont vous assurez le conseil.

Je vous écris pour information et en vue de démarches administratives pour **Une prise en charge.**

Avec mes remerciements, veuillez croire, cher Confrère, à mes considérations les meilleurs.

RENSEIGNEMENTS CLINIQUE :

-NEOPLASIE COLIQUE

TRAITEMENTS PROPOSES:

-5EME CURE DE CHIMIOThERAPIE EN AMBULATOIRE PREVUE LE 06/06/14

-Observations :

Des modifications du traitement pourraient survenir en fonction des évaluations et de l'évolution de la maladie.

Casablanca le 23/05/2014

DR. O .HAJJI

PR S. REDOUAN

27 MAI 2014

OK Secure



Mutuelle de Prévoyance et d'Assurance
Dr. Farouk IRAHMANI
Médecin Conseil

Clinique Spécialisée Le Littoral
Salaj 3, Bd La Grande Ceinture Ain Diab
Tél : 0522 79 68 89 / 0522 79 69 89
Fax : 0522 79 68 89 / 0522 79 69 89

Professeur Redouan SAMLAH
Clinique Spécialisée Le Littoral
Salaj 3, Bd La Grande Ceinture Ain Diab
Casa - Anfa
Tél : 0522 79 68 89 / 0522 79 69 89
Fax : 0522 79 68 89 / 0522 79 69 89

Dr Souad BENABDALLAH ép. LAZRAK

Gastro-Entérologue

Spécialiste

des maladies de l'appareil digestif

(Foie, Vésicule, Pancréas, Estomac, Intestins,
Hémorroïdes)

Endoscopie digestive

Echographie abdominale

Ex Gastro-Entérologue Au CHU Avicenne
Rabat

Et à l'Hôpital Ben M'sik Sidi Othmane. Casa

الدكتورة سعاد بنعبد الله الأزرق

إختصاصية في

أمراض الجهاز الهضمي

(الكبد، المرارة، المعدة، الأمعاء، البواسير)

الكشف الداخلي للجهاز الهضمي

الفحص بالصدى

طبيبة سابقا بقسم أمراض الجهاز الهضمي

بمستشفى بومسك سليمان عتمان بالدار البيضاء

وبمستشفى السويدي بالرباط

Casablanca, le : 27/11/153 : الدار البيضاء، في :

M² DARDARS Ahmed metresse

une Colonoscopie sous AC

a- la chq NAGHRAB

sf = émissions pleurales
fréquentes

Dr. BENABDALLAH Souad
Gastro-Entérologue
30, rue du Marché 2^{ème} étage - Maârif - CASABLANCA
Tél. 98.88.12 - 25.88.62

Résidence Bensaïd 30, Rue du Marché 2^{ème} étage - Maârif - Casablanca - (en face Galerie Benomar)

إقامة بن سعيد، 30 زنقة المارشي، الطابق الثاني - المعاريف - الدار البيضاء (أمام مركز بن عمر)

Tél.: 05 22 25 88 62 / 05 22 98 90 12 - Fax: 05 22 98 90 12

Casablanca, le :

10/12/2013

DARDARI Ahmed

Neg de la charmer recto sigadur

→ chirurgie avec relation
de continuité immédiate

J 609.

V 300 + 17 de
Ream

11 DEC 2013
OK K300
SIR CRD

الطبعة الثانية
royal des maroc
Mutuelle de Prevoyance et d'Actions Sociales
Dr. Farouk IRAQI
Médecin Conseil

Docteur Mohammed MEBROUANI
CHIRURGIEN
Bd. Abi Hanan
Tél: 022 56 04 45
No 1
CASABLANCA