

FICHE MEDICALE D'ADMISSION

ADHERENT - CONJOINT - ENFANT

NOM : EL KHAIER Prénoms : Nassiba.

Date de naissance : 14-11-55 Sexe : F.

PHOTO

Date

16 OCT. 1985

Médecin

r BOUJID M.

Médecin Conseil

Ex. Clinique : Poids

52kg.
Normal.

Cœur

T.A.

Ap. resp.

Ap. dig.

Urines

Hernies

Rôte

Varices

Réflexes

Ex. Complémentaires :

Antécédents :

RAS.

11/11/87 Parotite de bonne évolution 2^e pos 2^e pos
 17/11/87 Subcept de p. cèle de mal lafre 2^e pos 2^e pos
 6/11/84 ON = (3^{re} - 0 (HR) - 0 (NO)
 06 (3^{re} - 0 (HR) - 0 (NO)
 3/11/84 Plev + echo normale + le
 sup de 21/6/86

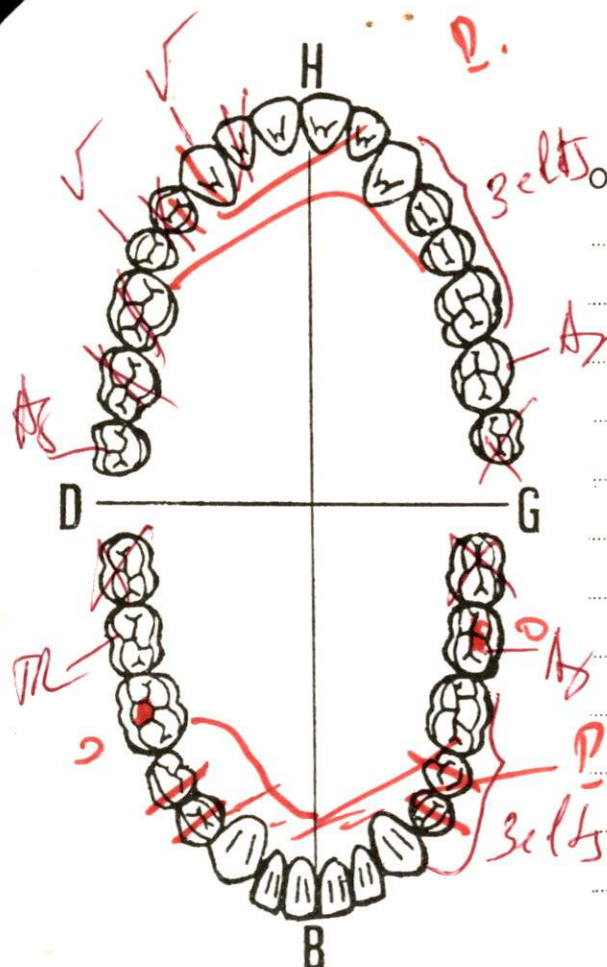
VISITE D'ADMISSION - CONTROLE DENTAIRE

16 OCT. 1985

OBSERVATIONS:

Aggravé 12.

Ra du 28/10/06



Dates	Actes	Observations
10.2.89	Accord bridge	7x5x1; bridge 65x1; bridge 6x6
12.12.90	Accord Richmond 21.	
3/5/95	Accord bridge 13 → 17 et 43 → 46	(D'IONNINA)
14/4/98	com 124 2120	(AMOR)
25/3/99	com 132 2120 + 34 x 36 31100	11
27/05/99	Accord Bridge 43 46 21100	(ATE) 14
28/11/00	com 23 25 26 31100	
	12 → 17 51100	(AMOR)
15 DEC 2006	43 TR+obst 2120 + 47 TR+obst 2120	
	2120 25 com 147 2120	(MOUSSTON)

22/1/00 Aereo + na na
FCC + na na
21/7/17 FLO Green 14/6/17
20/12/57 Dendro - 11

29/1/18 : Breeder beer Tree Nola
20 beer

25/9/07 Redie bar I under - 1 Pahi + 11
+ 10 Kine

02/08/14 Vating
Echo of Manno / R2 Pomo
Freddy's CV

21 FEB. 2012
Lombelgie Echo Nola
H. du col -
Lombelgie Non R.

19 AVR. 2012
Serialologie de IMA Tubaie
(H. du col 4/12
et 4/15
10 Aereo Kine -

16 OCT. 2012
OD + 0,5
OG + 0,75 add + 2,25

20 DEC 2006

Pinnora 216
Duscann. 2100

12 TR + obt D20

14 ext D10

3A 28

30 MARS 2007

Fachun Auenl du 15/12/06

06 FEB 2009

37-42 obt 210 Det D2?

Total D36

09/10/2008 00 + 0,50 - 0,50 = V.L

00 + 0,50

VP 00 - 2,25 - 0,50

00 + 2,25

29/12/10

33-37 obt 210 + Det D24

gruochonis 48ctans 4D20

07 NOV 2014

Off ORL Neso pho-Sage
Echog centrale R+ Pomes
+33

19 NOV 2014

Acc D54 obt (43,46,47) (+) Det 2,5

26 JAN 2015

Acc D45 PAP < (44454647) (Noussagou)

30-01-15 00 Rtn Bue Hg

VL 00 - (820 - 0,50) + 0,50

00 - place

VP 00 G ads = + 2,50

(Zoubidi
Afiral
Noussagou)



MUPRAS
Mutuelle de Prévoyance
& d'Actions Sociales
de Royale Air Maroc

FICHE MEDICALE D'ADMISSION

☐ ADHERENT ☒ CONJOINT ☐ ENFANT



Nom : EL KHAÏER Prénom : NASSIBA

Matricule : A380 Date de naissance : 14-11-55 Sexe : F

Date : _____ Médecin : _____

Ex. clinique :	Poids _____	Urines	[A _____ S _____
	Coeur _____		
	T.A. _____	Hernies	_____
	Ap. resp _____	Râte	_____
	Ap. dig _____	Varices	_____
		Réflexes	_____

Ex. complémentaires : _____

12-2 Fev 2010

FC + m

Antécédents : _____

93-01-12 OR Rtn An pmi de posture G
+ Edo coeur (03-01-12) + B.C
(05-01-12) + latence 01m2 (03-01-12)

13 0 Janv 2017 ① Auger d'effort R vers effort
② Coronarographie

ACCORD MUPRAS : 10 8 Mars 2017
① 06 + 0,50 02m2 + 2,50

②

17 Oct 2017

Ashere qhale

H-1BB le 13/09 RHM

07-02-18 ou RHM HTA C₅ + haub
03mg. + Bn b (23-01-18)

24-10-18 ou RHM Coronare C₅ +
CCG + Traclet 03mg. +
Bn b (12-09-18)



LABORATOIRE DE PATHOLOGIE IBN SINA

Dr. Zahra Benamour Biaz
Anatomopathologiste

Diplômée de la Faculté de Médecine de Paris

Dr. Amina El Hamdaoui Riffi
Anatomopathologiste

Diplômée de la Faculté de Médecine de Nancy

Compte rendu n° : GX7204G

Du : 24/06/04

Nom et Prénom : Mme EL KHAIER Nassiba

Age : 49 ans

Adressé(e) par le : Dr BENSLIMANE (LAB. AMARA)

Le : 21/06/04

Nature du prélèvement : Polype accouché par le col + Frottis cervical en milieu liquide

Renseignements cliniques :

I-Polype :

Il s'agit d'une formation polypoïde de 3,5cm de long.

L'étude histologique montre une muqueuse endométriale hyperplasique et polypoïde. Les glandes sont parfois rectilignes avec un épithélium cylindrique montrant une légère stratification nucléaire et quelques images de mitose. Très souvent, les glandes sont ectasiques de taille variable. Elles possèdent également un épithélium cylindrique avec une stratification nucléaire. Le chorion cytogène est dense de type fibroblastique. On note par places des remaniements oedémateux. Il existe un infiltrat leucocytaire interstitiel plus ou moins marqué, prédominant au voisinage de la surface ulcérée. On note de nombreux vaisseaux à paroi épaisse dystrophique. A noter en profondeur, la présence de plusieurs amas lymphoïdes.

Il n'est pas observé de signe histologique de malignité.

CONCLUSION : Il s'agit d'un polype hyperplasique de l'endomètre.
Il n'est pas observé de signe histologique de malignité.

II-Frottis en milieu liquide :

Le frottis réalisé en milieu liquide montre une desquamation malpighienne abondante, composé de cellules à majorité superficielle et intermédiaire. Celles-ci sont isolées ou groupées en amas, leur cytoplasme est éosinophile ou cyanophile. Ces éléments épithéliaux présentent parfois des altérations nucléo-cytoplasmiques réactionnelles. On note des cellules parabasales et basales remaniées. Ce frottis comporte plusieurs placards de cellules cylindriques endocervicales plus ou moins irritées ainsi que des amas de cellules métaplasiques immatures.

A noter la présence de quelques squames cornées anucléées éparses.

Le fond est riche en polynucléaires.

CONCLUSION : Frottis inflammatoire.
Présence de phénomènes de réparation métaplasique immature.
Il n'est pas noté de cellule atypique.

Docteur A. EL HAMD AOUI RIFFI

CABINET DE RADIOLOGIE DE MOHAMMEDIA

RADIOLOGIE GENERALE * MAMMOGRAPHIE * ECHOGRAPHIE * DOPPLER * SCANNER

* I.R.M. (sur rendez-vous)

Dr SLIMANI H. Nouredine

RADIOLOGUE

Diplômé de la Faculté de médecine d'Amiens
CES de Radiologie & Diplômé en Echographie
Ex. Attaché au CHU d'Amiens France

Dr BELEFQIH Mounir

RADIOLOGUE

Diplômé de la Faculté de médecine
de Nancy (France)
Ex. Attaché au CHU de Nancy France

MOHAMMEDIA LE 31/10/06

NOM : EL KHAIR
PRENOM : NASSIBA
MEDECIN : Dr. MOUSSAOUI

DENTA-SCANNER DU MAXILLAIRE SUPERIEUR

- Reconstruction panoramique et para-sagittale.
- Foyer apico-dentaire en position 14
- 11 clichés.

RADIOLOGIE MOHAMMEDIA
Dr. SLIMANI & Dr. BELEFQIH
Av. Abderrahmane Serghini
Tél: 023-32.00.19 / 061-32.68.31
063 61 24 55

✉ Avenue Abderrahmane Serghini - Mohammedia -

☎ (023). 32.00.19 GSM : 061.32.68.31 / 063.61.24.55 FAX : (023) 31.58.49

CABINET DE RADIOLOGIE DE MOHAMMEDIA

RADIOLOGIE GENERALE * MAMMOGRAPHIE * ECHOGRAPHIE * DOPPLER * SCANNER

* I.R.M. (sur rendez-vous)

Dr SLIMANI H. Noureddine

RADIOLOGUE

Diplômé de la Faculté de médecine d'Amiens
CES de Radiologie & Diplômé en Echographie
Ex. Attaché au CHU d'Amiens France

Dr BELEFQIH Mounir

RADIOLOGUE

Diplômé de la Faculté de médecine
de Nancy (France)
Ex. Attaché au CHU de Nancy France

MOHAMMEDIA LE 28/10/06

NOM : EL KHAIR
PRENOM : NASSIBA
MEDECIN : DR. MOUSSAOUI

RX/ PANORAMIQUE DENTAIRE

- Minéralisation normale de la trame osseuse sans anomalie mandibulaire.
- Racine résiduelles supérieures droites avec granulome apico-dentaire.
- Matériel d'obturation et d'ostéosynthèse multiple.

RADIOLOGIE MULTISPECIALISEE L.V.
Dr SLIMANI & Dr BELEFQIH
Av. Abderrahmane Serghini
Tél : (023) 32.00.19 / 061-32.68.31
Fax : 01.24.55

- * Doctorat en médecine dentaire (FMD Casablanca).
- * Diplôme des études supérieures spécialisées mention orthodontie (FMD de Rabat).
- * Diplôme universitaire d'implantologie orale et maxillofaciale (FM de Toulouse).
- * Diplôme universitaire de pathologie et chirurgie buccale (FMP de Fès).
- * Certificat universitaire d'Expertise médicale et de réparation juridique du préjudice corporel (FMP de Casablanca)


Mohammedia, le :: 21/02/17

Patient (e): KHAER Nassiba

Médecin traitant : Dr FOUHAMI Brahim

Denta-scanner du maxillaire supérieur et inférieur

- ❖ Indication : Etude de l'environnement anatomique du quadrant supérieur droit
- ❖ Technique :
 - ✓ Acquisition spiralee en mode CONE BEAM type SIRONA 3D.
 - ✓ Reconstitution curviligne panoramique et coronale oblique de 1mm.
 - ✓ Image donnée à l'échelle 1/1 sur papier Glacé et sur CDROM
- ❖ Résultats :
 - _ Minéralisation normale de la trame osseuse
 - _ Alvéolyse péri-implantaire au niveau des 12 13 14 et surtout en mésiale de la 13 et distal de la 14
 - _ Epaississement de la membrane sinusale droite


Dr. Brahim FOUHAMI
Chirurgien dentiste
4, Imm H2, Rés Park Plaza
Bd Zerketouni - Mohammedia

CABINET DE RADIOLOGIE DE MOHAMMEDIA

RADIOLOGIE GENERALE * MAMMOGRAPHIE * ECHOGRAPHIE * DOPPLER * SCANNER
* I.R.M. (sur rendez-vous)

Dr SLIMANI H. Nouredine
RADIOLOGUE

Diplômé de la Faculté de médecine d'Amiens
CES de Radiologie & Diplômé en Echographie
Ex. Attaché au CHU d'Amiens France

Dr BELEFQIH Mounir
RADIOLOGUE

Diplômé de la Faculté de médecine
de Nancy (France)
Ex. Attaché au CHU de Nancy France

MOHAMMEDIA LE 23/01/06

NOM : EL KHAIER
PRENOM : NASSIBA
MEDECIN : DR. BENSLIMANE

RX/ TELETHORAX DE FACE

- Transparence symétrique et normale des champs pulmonaires.
- Absence d'opacité pleuro-parenchymateuse d'allure évolutive.
- Silhouette cardio-médiastinale normale.

AU TOTAL : Radiographie pulmonaire normale.

RADIOLOGIE MOHAMMEDIA
Dr. SLIMANI & Dr. BELEFQIH
Av. Abderrahmane Serghini
Tél: 023-32.00.19 / 061-32.68.31
063.61.24.55

☒ Avenue Abderrahmane Serghini - Mohammedia -

☎ (023). 32.00.19 GSM : 061.32.68.31 / 063.61.24.55 FAX : (023) 31.58.49

CABINET DE RADIOLOGIE DE MOHAMMEDIA

RADIOLOGIE GENERALE * MAMMOGRAPHIE * ECHOGRAPHIE * DOPPLER * SCANNER

* I.R.M. (sur rendez-vous)

Dr SLIMANI H. Nouredine
RADIOLOGUE

Diplômé de la Faculté de médecine d'Amiens
CES de Radiologie & Diplômé en Echographie
Ex. Attaché au CHU d'Amiens France

Dr BELEFQIH Mounir
RADIOLOGUE

Diplômé de la Faculté de médecine
de Nancy (France)
Ex. Attaché au CHU de Nancy France

MOHAMMEDIA LE 23/01/06

NOM : EL KHAIER
PRENOM : NASSIBA
MEDECIN : Dr. BENSLIMANE

EXAMEN : MAMMOGRAPHIE BILATERALE

- Seins symétriques, en involution graisseuse presque généralisée.
- Discret tractus fibreux résiduel épars.
- Absence d'opacité stellaire ou de foyer de microcalcification suspecte.
- Pas d'anomalie des enveloppes mammaires.

AU TOTAL : Ce bilan mammographique n'objective aucun élément suspect à retenir (écho normale).

RADIOLOGIE MOHAMMEDIA
Dr. SLIMANI & Dr. BELEFQIH
Av. Abderrahmane Serghini
Tél: 023-32.00.19 / 061-32.68.31
063-61.24.55

228-81

السلطنة المغربية
Royaume du Maroc



الضمان الإجتماعي
CNSS

BOULEVARD
D'ACTION
LA ROYAL
25 JAN. 2008
RECU

N° 1380

وصفة
ORDONNANCE

مصحة
POLYCLINIQUE



Accord

Dr. S. S. S.
19/1/08

le 03/1/08

STADRY NAASSIBA

Fr. de la base du V-

M.C. dt immobiliser

pour 35j

Actuelit raideur
de la main dt

→ recourent
de la main dt

20 sec 05)

Dr. SINNAT . A
Chirurgien
Traumato - Orthopédiste
Polyclinique CNSS Mohammedia