

## DECLARATION DE MALADIE LONGUE DUREE : VALABLE 6 MOIS

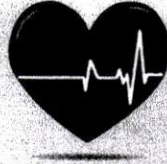
Partie réservée à l'adhérent (e) ou ayant droit	
Nom et prénom :	LAKHASSAR MOHAMMED
Matricule :	01552
N° CIN :	B207631
Adresse :	31, RUE 3 ANBALOUS M. EASH. EL FIDA.
Bénéficiaire de soins :	<input checked="" type="checkbox"/> Adhérent <input type="checkbox"/> Conjoint <input type="checkbox"/> Enfant
Partie réservée au médecin traitant	
Je soussigne	Spécialité :
N° ICE :	N° INPE :
Certifie que	
Nécessitant un traitement d'une durée :	<input type="checkbox"/> < 3 mois <input type="checkbox"/> Entre 3 et 6 mois <input checked="" type="checkbox"/> A vie
Arguments cliniques et résultats des examens complémentaires récents justifiant le diagnostic et traitement :	
- Endocardite infectieuse avec infects entéri / an - Myophtie CD - EVA *	
Dont ci-joint ordonnance :	
Traitement prescrit : - Plavix 75 - Cardyl 75 - R1 - Quil 25 - CRESTOR 20 mg	
Je déclare les informations ci-dessus sincères et véritables	
Fait à :	le /
Cachet et signature du médecin traitant :	

\* Cette déclaration est renouvelable une fois

En application de la loi 08-09 relative à la protection des données à caractère personnel, MUPRAS garantit la confidentialité des informations communiquées

**Docteur Marouane ALLOUCH**  
**SPÉCIALISTE DES MALADIES**  
**CARDIO-VASCULAIRES**

Ancien Professeur au CHU Ibnou Rochd  
 de Casablanca  
 Ancien Interne des Hôpitaux de Paris  
 ECG - Echodoppler Cardiaque - Holters 24h  
 Epreuve d'effort - coronarographie - angioplastie  
 Pacemaker - traitement de l'hypertension artérielle  
 et du cholestérol



**الدكتور مروان علوش**

أخصائي في أمراض القلب و الشرايين

تخطيط القلب - الفحص بالصدى  
 تسجيل دقات القلب وارتفاع ضغط الدم 24h  
 تخطيط القلب عند المجهود  
 علاج انسداد شرايين القلب (قسطرة)  
 جهاز تنظيم ضربات القلب  
 علاج ارتفاع الضغط والكوليسترول

Casablanca, le ...

Dr. LAUSSESSM  
 144

30,70x3 u-1 Kardegic 75mg 14-  
 316,00x3 u-1 Plavix 75mg 14-  
 185,70x3 u-1 Crestor 10mg 14-  
 57,70x2 u-1 Aldactone 50mg 14-  
 140,00 u-1 Aldactone 50mg 14-

1852,60

LOT: 283001  
 PER: 07/2023  
 KARDEGIC 75MG  
 SACHETS 830  
 P.P.V: 30DH70  
 6 118000 061847

Sanofi-aventis Maroc  
 Route de Rabat -R.P.1.  
 Ain sebaâ Casablanca  
 Plavix 75 mg cp pel b 28  
 P.P.V: 316,00 DH  
 6 118001 081257

Maphar  
 Bd Akimia N° 6, QI,  
 Sidi Bernoussi, Casablanca  
 Crestor 10mg cp pel b 28  
 P.P.V: 185,70 DH  
 6 118001 183111

ALDACTONE 50<sup>mg</sup>  
 P.P.V: 57DH70  
 6 118001 170029

LOT: 211318  
 PER: 04-2024  
 PPV: 140.00DH

الدكتور مروان علوش  
 Dr. MAROUANE ALLOUCH  
 أخصائي في أمراض القلب و الشرايين  
 Spécialiste des Maladies Cardio-Vasculaires  
 360 شارع الشهداء - أمام سينما الصاعدة - الدار البيضاء  
 Tél: 05 22 62 54 71 - GSM: 06 60 71 29 01

1443

360، شارع الشهداء، ( أمام سينما الصاعدة ) الدار البيضاء - الدار البيضاء.  
 Tél.: 05 22 62 54 71 - GSM : 06 60 71 29 01 - E-mail : marouane.allouch@gmail.com





AKDITAL

Clinique Jerrada Oasis  
مصحة جرادة الوازيس

ANGIOPLASTIE CORONAIRE

18/04/2022

Monsieur LAKSSISSAR MOHAMMED

**Contexte Clinique:** Cardiopathie ischémique avec antécédent d'IDM antérieur il y a 15 jours revascularisé sur l'IVA actuellement angioplastie programmée de la coronaire droite moyenne et distale.

**Médecin traitant :** Dr HECHADI J.

TECHNIQUE

**Voie d'abord:** Artère radiale droite - 6 French

**Produit de contraste utilisé:** Ultraviste : 70 mL

**Matériel utilisé:**

- BMW 0.014
- PROMUS ELITE 2.25 X16 mm, 2.25x28mm.

ANGIOPLASTIE CORONAIRE

Après intubation sélective de l'ostium de la coronaire droite et franchissement des sténoses de la coronaire droite moyenne et distale par un guide .014 qu'on a positionné en distalité, on a procédé à une angioplastie par un stent Promus elite 2.25x16mm inflaté à 16 ATM avec post-dilatation et 2.25x28mm sur la coronaire droite moyenne inflaté à 16ATM avec post-dilatation. Le contrôle angiographique retrouve un bon résultat avec absence de thrombus ou de dissection.

CONCLUSION

**Succès primaire d'angioplastie de la coronaire droite moyenne et distale avec implantation de deux stents actifs.**

Dr. Maroua ALLOUCH

الباحثة د. مروا علوش  
Dr. Maroua ALLOUCH  
Cardiologue Interventionnel  
Tél: 05 22 62 54 71  
06 60 00 29 01



AKDITAL

Clinique Jerrada Oasis  
مصحة جرادة الوايس

CORONAROGRAPHIE

02/04/2022

Monsieur LAKSSISSAR MOHAMMED

**Contexte Clinique:** IDM antérieur à H4 de la douleur.

**Médecin traitant :** Dr HECHADI J.

TECHNIQUE

**Voie d'abord:** Artère radiale droite - 6 French

**Produit de contraste utilisé:** Ultraviste : 70 mL

CORONAROGRAPHIE

**Réseau coronaire gauche :**

Tronc commun: de longueur normale sans sténose

IVA: L'artère interventriculaire antérieure de bon calibre siège d'une occlusion thrombotique de l'IVA proximale avec lit d'aval de bon calibre.

Circonflexe: de bon calibre, sténose serrée de la deuxième marginale avec lit d'aval de bon calibre.

**Réseau coronaire droit :**

De bon calibre, sténoses très serrées de la coronaire droite moyenne et distale avec lit d'aval de bon calibre.

CONCLUSION

Occlusion thrombotique de l'IVA proximale responsable de l'infarctus.

Sténoses très serrées de la coronaire droite moyenne et distale.

Sténose serrée de la deuxième marginale de petit calibre.

**Dr ALLOUCH M**





**AKDITAL**

**Clinique Jerrada Oasis**  
**مصحة جرادة الوازيس**

---

**ANGIOPLASTIE CORONAIRE**

**02/04/2022**

**Monsieur LAKSSISSAR MOHAMMED**

**Contexte Clinique:** IDM antérieur à H4 de la douleur.

**Médecin traitant :** Dr HECHADI J.

---

**TECHNIQUE**

**Voie d'abord:** Artère radiale droite - 6 French

**Produit de contraste utilisé:** Ultraviste : 70 mL

**Matériel utilisé:**

- BMW 014.
- XIENCE 3X33 mm.

---

**ANGIOPLASTIE CORONAIRE**

Après intubation sélective de l'ostium du TCG et franchissement de sténose de l'IVA proximale et moyenne par un guide .014 qu'on a positionné en distalité, On procède à un stenting par un stent actif XIENCE 3X33 mm inflaté à 16 ATM. Le contrôle angiographique retrouve un assez bon résultat vu le contexte avec un flux TIMI2 en distalité sans dissection ni sténose.

---

**CONCLUSION**

**Succès primaire d'angioplastie de l'IVA proximale et moyenne avec pose d'un stent actif.**  
**Prévoir angioplastie de la coronaire droite dans 15 jours.**

**Dr ALLOUCH M**

**Marouane ALLOUCH**

Cardiologue Interventionnel

Tel : 05 22 62 54 71 - Gsm : 06 60 71 29 01



14

03/04/2022 17:49:52

patient : [redacted]  
taille : 0 cm Poids : 0 kg TA : 0/0 mmHg

Mod.  
Technicien  
Commentaires

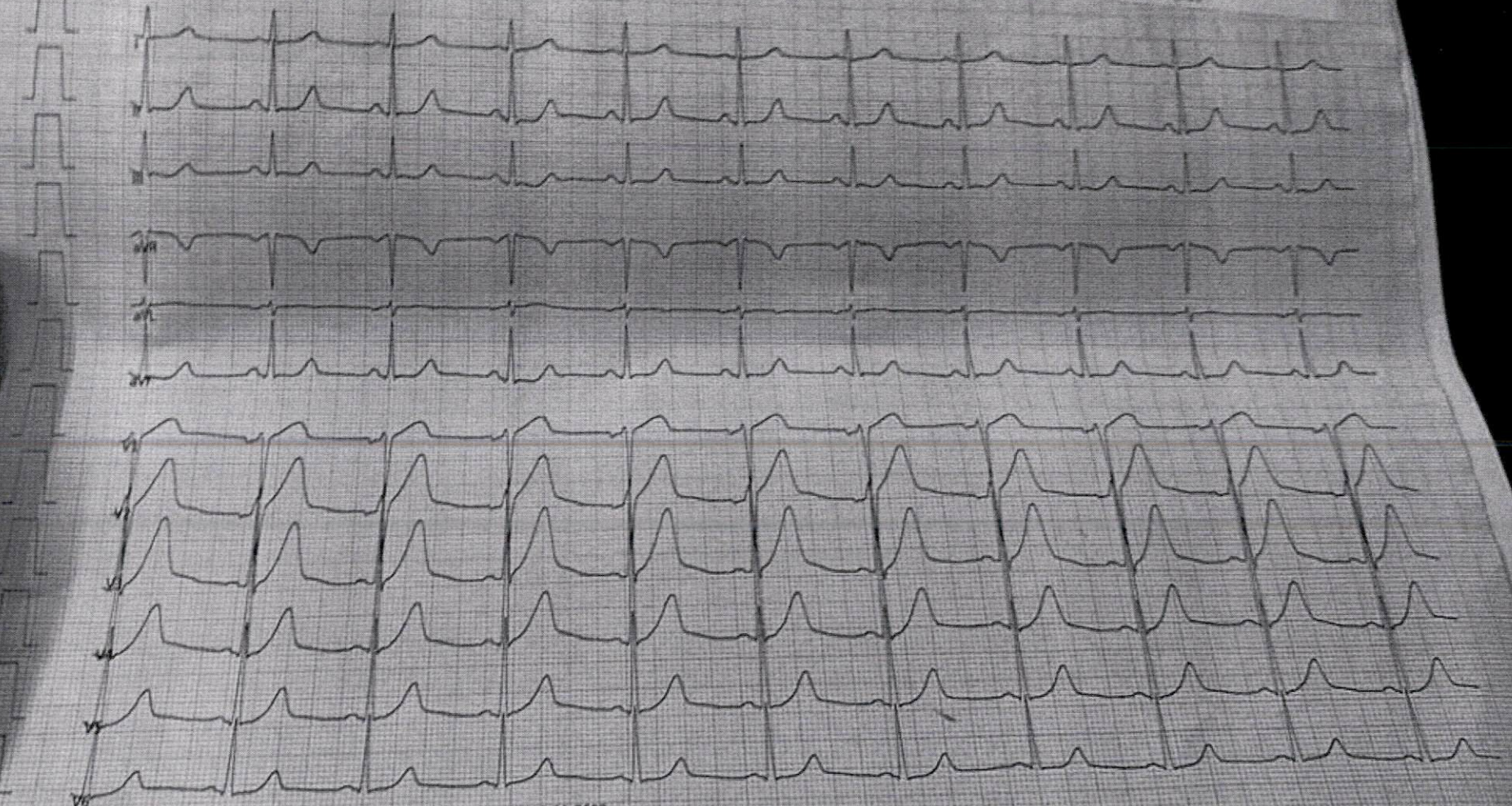
FE : 64 bpm  
PR : 128 ms  
QRS : 96 ms  
QT/QTc : 442/449 ms  
QTcB : 458 ms  
QTcF : 452 ms

SpO2 : 2.54/1.32 ml  
TSA : 3.35 ml  
Aa : 77.9/64 \*

\*RAPPORT NEN CEN 0001\*

2022/03/03 17:49:52  
Prénom : MOHAMMED  
Nom : LAZEGOUAR  
DCH : 01/07/1995 E: 0304/2022  
Service : URGENCES (50)

PATIENT  
Sexe : M



Dxp

25mm/s 10mm/mV LP:25Hz AC:50Hz Cardioline ECG200S v.2.11.7693



Id

02/04/2022 18:47:48

Indéfini — (—) indéfini  
Taille : 0 cm Poids : 0 kg TA : 0/0 mmHg

Méd :  
Technicien :  
Contreparties :

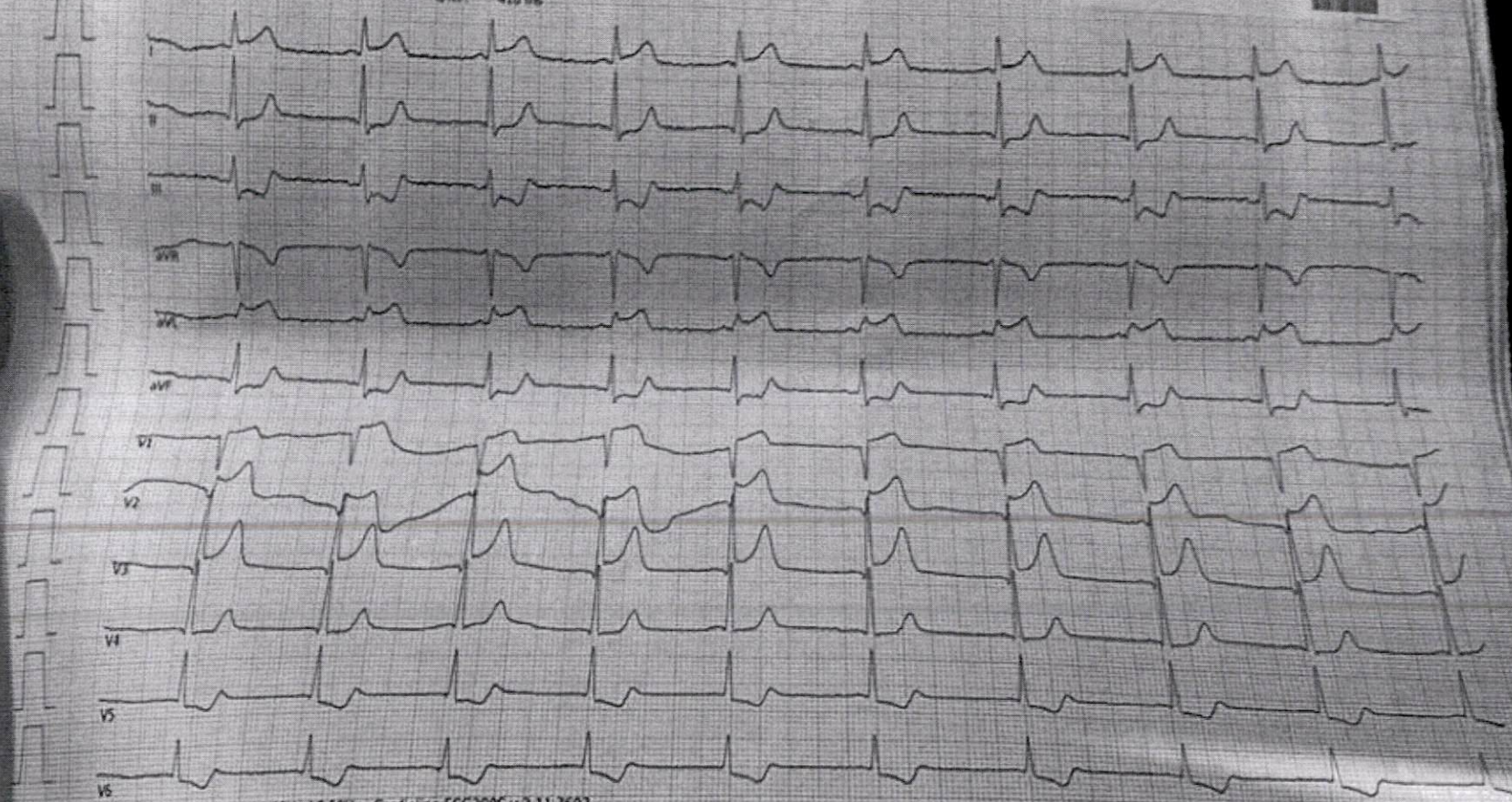
FC : 59 bpm  
PR : 112 ms  
QRS : 104 ms  
QT/QTc : 418/416 ms  
QTcB : 415 ms  
QTcF : 416 ms

R<sub>max</sub>/S<sub>min</sub> : 0.99/0.83 mV  
S<sub>ok-Lyon</sub> : 1.82 mV  
Age : 38/35/19 \*

\*RAPPORT NON CONFIRMÉ\*

PRYANT  
Date : 14

Service : URGENCE (SO)  
Date : 02/04/2022  
Nom : LAKOISSA  
Prénoms : MOHAMMED  
2200201533 / 22040215066T  
Barcode



25mm/s 10mm/mV LP-25Hz AC-50Hz Cardioline ECG2C05 v.2.11.7693



07/04/2022 18:44:34

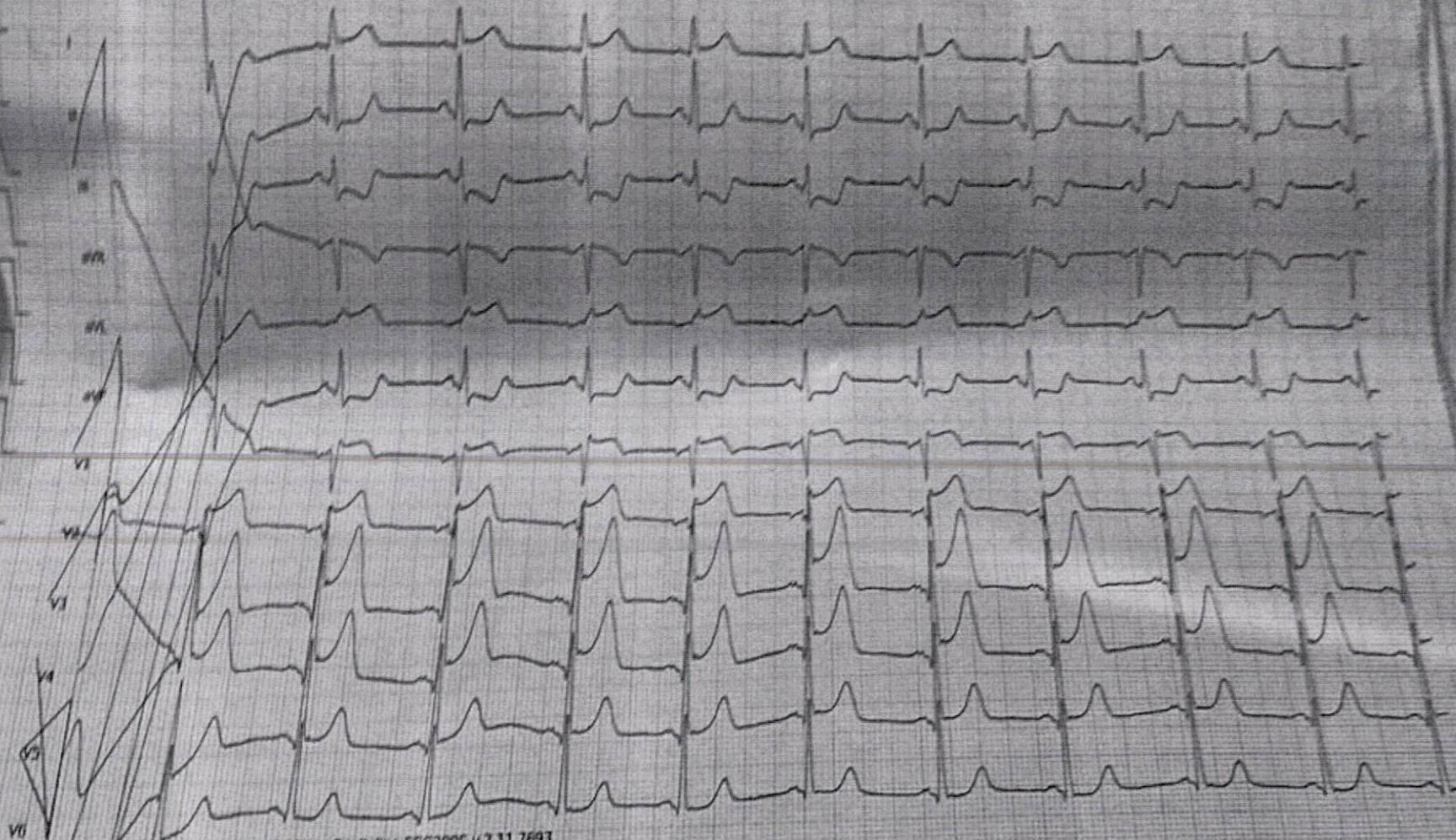
FC: 87 bpm  
PR: 116 ms  
QRS: 106 ms  
QT/QTc: 418/430 ms  
QTcB: 442 ms  
QTcS: 434 ms

Amplitude: 13.81/9.77 mV  
Sch. Axis: 2.56 mV  
Age: 81/34/13"

"RAPPORT NON COMPLET"

2206061403 / 220602150804  
Prénom: MOHAMMED  
Nom: LAKSOUSSEAR  
DOR: 01/07/1995 E: 020602022  
Service: URGENCES (DO)

PATIENT  
Sexe: M



25mm/s 10mm/mV LP 300Hz AC 50Hz Cardioline ECG2005 v.2.11.7693



Id :  
Indefini--- (-) Indefini  
Taille : 0 cm Poids : 0 kg TA : 0/0 mmHg

Méd.  
Technicien  
Commentaires

02/04/2022 18:45:15

FC: 73 bpm  
PR: 116 ms  
QRS: 108 ms  
QT/QTc: 416/439 ms  
QTd: 459 ms  
QTcf: 444 ms

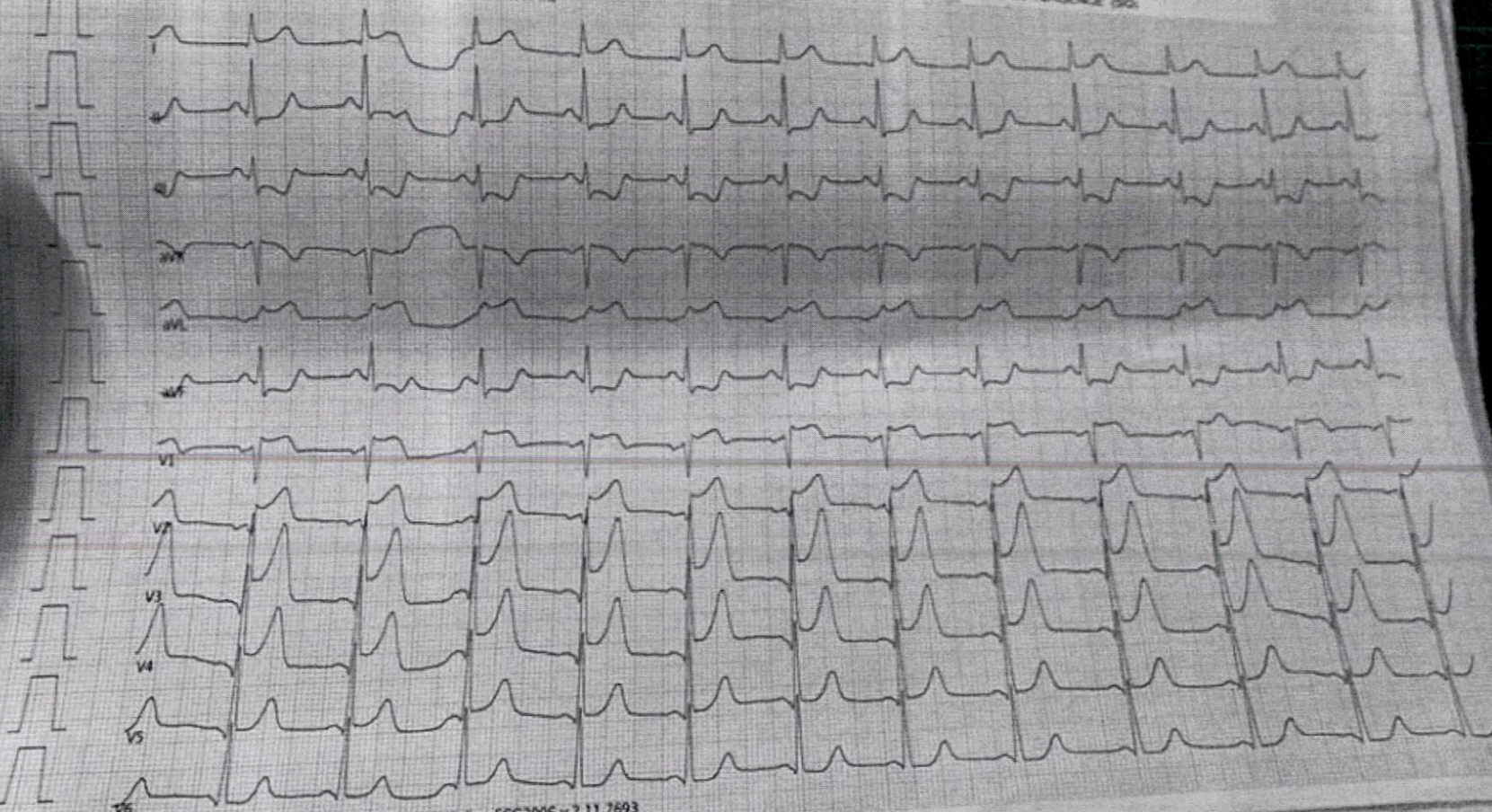
Roa/Sa: 1.78/0.76 mV  
Sra/Lpa: 2.54 mV  
Am: 90/34/1°

\*RAPPORT NON COM



220402153 / 220402153001  
Prénom : MOHAMMED  
Nom : LAKSISSAR  
CNR : 01/01/1996 E: 02/04/2022  
Service : URGENCE (SG)

PATANT  
Boite M



25mm/s 10mm/mV LP:25Hz AC:50Hz Cardioline ECG200S v.2.11.7693

Dép.



# Dr ALLOUCH Marouane

Nom : LAKSSISSAR MED

Sex: Lit No:

Age: Date: 09/05/2022 16:18:23

SN: 000447 Section:

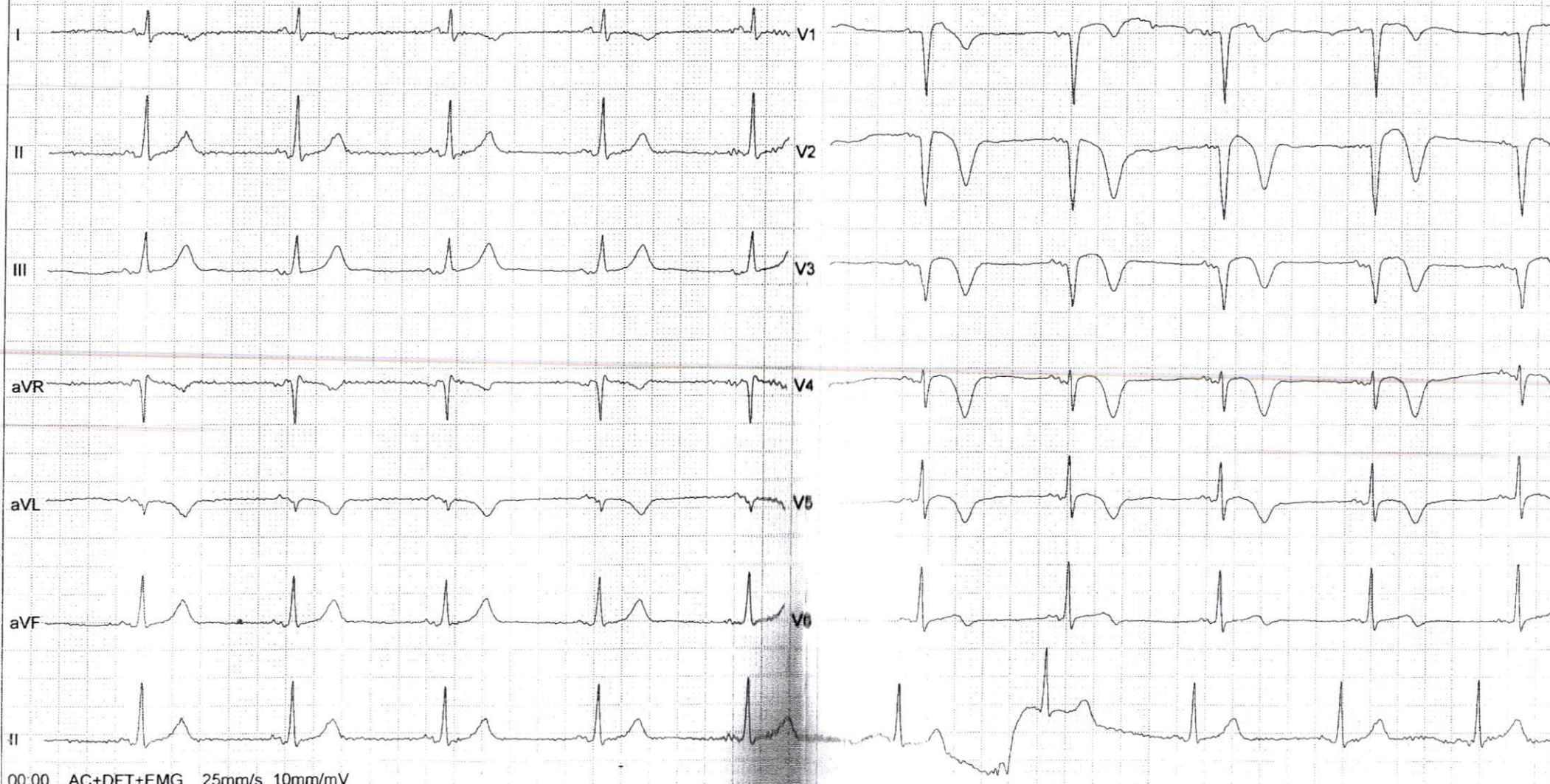
Cli No.: Case No.:

Fréquence: 1000Hz PR Interval: 210 ms  
Temps d'écha 21s QT Interval: 468 ms  
FC: 57bpm QTc Interval: 456 ms  
P Interval: 174ms P Axis: 57.60°  
QRS Interval: 99 ms QRS Axis: 82.40°  
T Interval: 249 ms T Axis: 101.30°

Prompt:

Total Battem19 , Battements No19 .  
I AV block; old anteroseptal MI; Abnormal T wave; Abnormal ECG.

Docteur:





**Docteur Marouane ALLOUCH**  
**SPÉCIALISTE DES MALADIES**  
**CARDIO-VASCULAIRES**

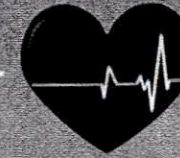
Ancien Professeur au CHU Ibnou Rochd  
de Casablanca

Ancien Interne des Hôpitaux de Paris

ECG - Echodoppler Cardiaque - Holters 24h

Epreuve d'effort - coronarographie - angioplastie

Pacemaker - traitement de l'hypertension artérielle  
et du cholestérol



**الدكتور مروان علوش**

**المصاتي في أمراض القلب والشرايين**

تخطيط القلب - الفحص بالصدى

سجل دقات القلب وارتفاع ضغط الدم 24h

تخطيط القلب عند المجهود

علاج انسداد شرايين القلب (قسطرة)

جهاز تنظيم ضربات القلب

علاج ارتفاع الضغط والكوليسترول

## Electrocardiogramme

Nom : MR LAKSHISAR Med

Date : 09/05/22

1A  $\begin{cases} 122 \\ 74 \end{cases}$

FC : 60

360, شارع الشهداء, ( أمام سينما السعادة ) الحي المحمدي - الدار البيضاء.

tél.: 05 22 62 54 71 - GSM : 06 60 71 29 01 - E-mail : marouane.allouch@gmail.com