

MUTUELLE

12 NOV. 1965

FICHE INDIVIDUELLE

527

N° M^{le}

3178

1

Bénéficiaire : ADHERENT - CONJOINT - ENFANT

Nom EZZAHAF

Prénoms Zuhra

Sexe

F

Né le 1949

à

Photo

Rayé de la Mutuelle le

VISITE D'ADMISSION

MEDECIN CONTROLEUR

TA = 1318

Oeil normal

Acouïe :

pas ailleurs

9 AVR. 1973

Acouïe pour le 1er et 2e oreille
de cet (+ Kon-pu)

19 MARS 1976

Panous colheon. Dr. Durix

7 OCT. 1977

12 OPHK3 + 6 K10 + K1012 - Dr. Durix

30 SEP. 1977

9 DEC. 1977

Conjonctivite folliculaire OD-OC 12 OPHK3 x 12 Dr. Durix

31 MAI 1979

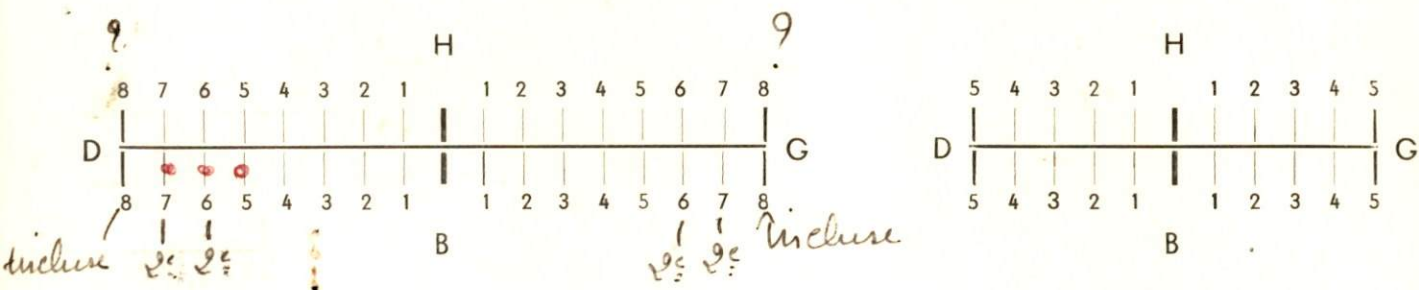
5/8/87

H200

30 6/20

diode pour OC K15
Ophth pour pour K15
Vente l'ensemble K100 K10
Rue ficher K100 - 67

VISITE D'ADMISSION - CONTROLE DENTAIRE



Pyorrhée alvéolaire (D4, d6 mobiles)

20 MARS 1996

Accord { première vis + 3 dents

2 C.V. ou un et C.V. 36 (D'ajust.)

12 JUIN 1990

Accord

C.V. 25 37 (FRT)

26/1/98

bilat ortho

DVT (AP)

28/9/00

franchise

C.V.

pro lèvre

Dents manquantes

5/5/4

stellite Bas

761

D20 + D40 (FILM 11)

Dents malades

12 MARS 2007

Actions à faire 45 + crochets

Prise en charge soins

D20

11

Dents saines (après trois mois)

le

Dents malades 4° au 12° mois 20 %

le

13° au 24° mois 40 %

le

25° au 36° mois 60 %

le

Après trois ans 80 %

le

Prise en charge prothèse

Dents non manquantes et saines (un an) le

Dents manquantes et dents malades (trois ans) le

Accord stellite Bas

765 1

D200

OBSERVATIONS

16/00

28/9/00

18/10/00

Fibro/Gro

freelance of CV Beckro
hypocline post glacial
to conduct with paper

1/2/02

September + October M
+ Eden Cadey

6/1/02

Three-year 2-6 years

14/2/02

bl rep - 10/2/02 M
in 10/3-
lively 3-4 years old
M M M

16/11/04

Sniffle

Unwed → Echo Riffra Unwed + Park.

10/1/15

bl

Thyrd

M 1. 2. 3.

Blk + dr - + TM 24/8/05

28/4/08

CV M Bee ad-hoc Radio
2 dom

10/1/08

2/11/08

Beet + 10 Britie 11/11/08
Rd 28/8/05 → other piece
Tut + bl 17/10/08

5/10/17

Seton + Beehive 3/10/17 N
Eden Hymn → Helene 1/17
M. 10/17 other piece M

8/11/17

Atwood (2/11/17) 27/10/17

OBSERVATIONS

11 0 DEC 2007.

35 TR. D25 + R24
Det D24

10/4/08 Aff Endocrine → H x 25 du 28/3/08
+ folien bag

8/5/08 Actonel + Idios (26/4/08)

11/7/08 Lendabryna + Actonel, hepatic idios
→ R. 3w

11/11/08 Achut hure → Mal + hepatic + Actonel +
du 17/10/08 hure

6/9/09 ————— H x 35 du 15/1/09
+ 26/9/09

16/4/09 ————— (u u u u) H du 6/4/09

7/7/09 Aff Endocrine → Bla f → H x 3w
10/11/09 pl + offeinsla 2500/10/09 du 7/5/09

10/12/09 H x 35 du 16/10/09

11/1/10 belio ul 2500, 2/10/09
1 ble R 1/1/10
ber 35

527

FICHE MEDICALE D'ADMISSION

☐ ADHERENT ☒ CONJOINT ☐ ENFANT

Nom : EZZAHAF Prénom : ZOUBIDA

Matricule : 527 Date de naissance : 1949 Sexe : F



Date

Médecin

Ex. clinique : Poids

Coeur

T. A.

Ap. resp.

Ap. dig.

Urines [A
S

Hernies

Râte

Varices

Réflexes

Ex. complémentaires :

Antécédents :

u/hu bl cu + TA Hsu
mélur 21/10/11

u/10/2010 - uL OD 40,75
OG 49,50
VP Adol 2,50 ODG -

12/10/10 Bil RS + TA Hsu Hsu
12/10/11 H. Hsu ODG + B13

4/6/11 H Enbucine du 25 d 07/11
+ BB.

12/7/11 Pol. Enbucine H du 4/7/11
+ Echo Thyroïde / Reo-Réplie / Echy.

6/10/11 OD +1
OG + 0,75 add + 2,50

11/10/11 Enbucine H du 01/10
+ BB du 8/8
+ BB du 29/9

16 JAN. 2012 Enbucine H du 01/01/12 + BB per 31/01

13 AVR. 2012 Enbucine H du 5/04 + BB per 31/04
+ BB
Osteo Arthrite

05 OCT. 2012 Enbucine H du 17/09 + BB
per 17/10

09 NOV. 2012 " H du 17/10 + BB

- 0 DEC. 2012
- ① Enbucine H du 19/11 + BB
 - ② Hc. val. Echo Ad H du 27/11
 - ③ HcA Echotop H du 27/11
 - ④ HcA H du 15/11

13 DEC. 2012 Thyroïde totale K20 + 2g

- 09 JAN. 2013
- ① BB du 31/01/12
 - ② H du 20/12/12

05 AVR. 2013

Diabète H du 14/03/13 + BB

08 MAI 2013

① OD +1
OG +0,75 ORL +2,50

② Aft cardio H du 15/04/13

09 MAI 2013

Endocrine H du 15/04 + BB

26 AOÛT 2013

H du 07/07

13 NOV. 2013

① Endocrine H du 22/10 + BB

② HFA H du 25/10/13 ↓ OK

14 NOV. 2013

Endocrine H du 22/10 + BB

11 FEV. 2014

Endocrine H du 29/01/14

15 JUIN 2014

Endocrine H du 23/06 + BB

B-02-15 de Rm. endocr. H du 03/06
(28-02-15) + BB (08-01-15)

09 JUIN 2015

Endocrine H du 27/05/15 + BB

09 JUIN 2015

14 Sept 2015

Aft Aft H du 12/08 Echo

08 Oct 2015

Aft Endocrine H du 01/09

02 Mai 2016

Diabète costerose H du 12/04



MUPRAS

Mutuelle de Prévoyance
& d'Actions Sociales
de Royale Air Maroc

FICHE MEDICALE D'ADMISSION

☐ ADHERENT ☒ CONJOINT ☐ ENFANT

527

Photo

Nom : EZZAHAF Prénom : Zouaida

Matricule : 527 Date de naissance : 1949 Sexe : F.

Date : _____ Médecin : _____

Ex. clinique : Poids _____

Coeur _____

T.A. _____

Ap. resp _____

Ap. dig _____

Urines [A _____
S _____

Hernies _____

Râte _____

Varices _____

Réflexes _____

Ex. complémentaires : _____

Antécédents : _____

16 Octo 2016 Dialyse En Schineff sur 12/164BB
11-09-17 OK Rtn en Schineff HT 03mg
(08-03-17)
10 4 Juil 2017 Dialyse pour BB le 01/03
09 Janv 2018 OK pour PEC BB
21-02-18 OK Rtn off endocrina
ACCORD MUPRAS : habib Boudia. 24-01-18.

The diagram shows a bat skull with the upper jaw (D) and lower jaw (G) in occlusion. The teeth are numbered 1 through 8 from the midline (Bas) outwards. The arrangement of teeth is as follows:

- Upper Jaw (D):** 1 (incisor), 2 (incisor), 3 (canine), 4 (premolar), 5 (premolar), 6 (molar), 7 (molar), 8 (molar).
- Lower Jaw (G):** 8 (molar), 7 (molar), 6 (molar), 5 (premolar), 4 (premolar), 3 (canine), 2 (incisor), 1 (incisor).

The diagram illustrates the dental formula: 1.1.3.4.5.6.7.8.

OBSERVATIONS : _____

Dates	Actes	Observations
4 Aout 2017	Au D165	still < 4 el ¹⁵ (44 45 46, 47) (SAJID Najat)
	1) Rx aprs 2) restitution ancien still pour rest	AM Nul
29 Aout 2017	BPR D12 Cms + Ext 38.	
10 Mai 2018	BPR Z15 Rx Panor du 2.4.18	
8.10.18	Au D165	still < 4 el ¹⁵ (47, 46, 45, 44) (Sajid Najat)

18.02.19 at POC Bole (entering)

24/01/19. auto - 1813/19. HTA

L-23/6/19 S → PGC BB - Thyroto
- Disob

OK. 12/6/19.

12/9/19

PEC

✓

BB

OK in Lab.

ROYAUME DU MAROC

CARTE D'IDENTITE NATIONALE

NO.

B 504570

PRENOMS

ZOUBIDA

NOM

CHABAQUI EP.
EZZAHAF

DATE DE NAISSANCE

1952

PROFESSION

SANS

DOMICILE JAMILA 5 AV OUED
EDDAHAB NO 32 CITE DJEMAA
CASA 14003

VALABLE DU 27.10.2000 AU 26.10.2010

LE DIRECTEUR GENERAL DE LA SURETE NATIONALE



SIGNE : HAFID BENHACHEM

72527

المملكة المغربية

بمطابقة التعريف المؤسسة

رقم

B 504570

المملكة المغربية

30 درهما

بطالة التعريف الوطنية

الاسم الشخصي زبيدة

الاسم العاطفي

شعباوي
زوجة الزخاف

تاریخ ازادیاد

1952

المقدمة

بدون

العنوان

جميلة 5 شارع وادی

الذهب رقم 32 قرية الجماعة
البيضاء

14003

يمتد العمل بهذه البطاقة

2010.10.26 إلى 2000.10.27 تاريخ

المدير العام للأمن الوطني

الامضاء : حفيظ بنهاشم



Docteur LAHLOU OMAR

SPECIALISTE DES MALADIES DE
L'APPAREIL DIGESTIF

Foie, Vésicule Biliaire, Estomac

Intestin, Hémorroïdes

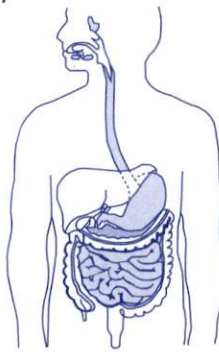
ENDOSCOPIE - ECHOGRAPHIE

PROCTOLOGIE

Diplômé de la Faculté de Médecine
de Toulouse - France

Ancien attaché au C.H.U. de Toulouse

Ancien Médecin des F.A.R.



الدكتور لحلو عمر

اختصاصي في أمراض الجهاز الهضمي
وجراحة البواسر

(الكبد - المرارة - المعدة - الأمعاء - أمراض البواسر)

الفحص بالمنظار الداخلي بالأشعة الصوتية
وجراحة المخرج

خريج كلية الطب بتولوز - فرنسا

طبيب ملحق للمركز الصحي الجامعي بتولوز سابقا

طبيب القوات المسلحة الملكية سابقا

Casablanca, le :

19/7/2010.

CV de M^{me} CHAABADIZOUBA
Oucelinel Nelly 00527

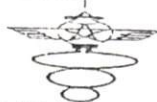M^{me} CHAABADIZOUBA Diabetique Commune
suivie par un endocrinologue -
et pour son suivi, un Balcon
est régulièrement demandé et
pour le diagnostic on peut
un problème thyroïdien et trouble
lipidique qui a nécessité un

Traitement à sequer

Conclusion

Poilon et traitement
justifié.

Docteur LAHLOU Omar
Spécialiste des Maladies
de l'Appareil Digestif
Chirurgie de l'Anus
54, Clinique Gandhi - Casablanca
CSM : 061.17.29.13



MUTUELLE DE PREVOYANCE
ET D'ACTIONS SOCIALES
DE ROYAL AIR MAROC

DECLARATION DE MALADIE CHRONIQUE (*)
(A adresser à l'attention du Médecin Conseil, sous pli confidentiel)

JE SOUSSIGNE DOCTEUR :

Benhima Touria

CERTIFIE QUE Mlle, MME, MR :

Chassouy Rabia

PRESENTE :

NECESSITANT UN TRAITEMENT D'UNE DUREE DE :

Oui

DONT CI-JOINT L'ORDONNANCE.

(A DEFAUT NOTER LE TRAITEMENT PRESCRIT)

*lle re
tr
me*

Dr. BENHIMA TOURIA
ENDOCRINOLOGIE MALADIES
METABOLIQUES
70, RUE FELIX ET PAUL GUEDEJ
Tél.: 022 29 84 50 / 83 54 - CASA

seul 30/

de 2/10/8

(*) VALABLE 3 MOIS ET RENOUVELABLE 1 FOIS





مركز الفحص الطبي بالأشعة الروداني

CENTRE DE RADIODIAGNOSTIC ROUDANI

Dr. Houriza Amrani Mikou
Dr. Naïma Benjelloun Debbagh
Dr. Wafae Msefer Farougi

Radiologie - Scanner Multibarettes - Echographie 3 D 4 D
Doppler Couleur - Mammographie - Ostéodensitométrie
Gonométrie - Rachis Entier - Sénologie Interventionnelle

REFERENCE 02LA005290805200 Casablanca, le 29/08/2005
PATIENT Mme CHABAOU ZOUBIDA
MEDECIN TRAITANT DR. BENHIMA TOURIA
EXAMENS REALISES OSTEODENSITOMETRIE

Technique : Absorptiométrie Bi-photonique à rayon X sur Challenger DMS.

Sites de mesures : - Rachis lombaire de L1 à L4 / Hanche gauche.
- Poignet droit (tiers distal).

Résultats :

1) Rachis lombaire :

- Densité osseuse = $1,064 \text{ g/cm}^2$
- Z score = $+0,80$.
- T score = $+0,27$.

2) Col fémoral :

- Densité osseuse = $0,728 \text{ g/cm}^2$
- Z score = $-0,40$.
- T score = $-1,16$.

3) Poignet droit (tiers distal):

- Densité osseuse = $0,328 \text{ g/cm}^2$
- Z score = $-0,25$.
- T score = $-0,90$.

- **DMO** : (ou B.M.D) = Densité minérale osseuse (g/cm^2).
- **Z-Score** : différence entre la valeur mesurée et la valeur moyenne au même âge et pour le même sexe (en écart-type).
- **T-Score** : différence entre la valeur mesurée et la valeur moyenne d'un adulte jeune (30 ans), de même sexe (en écart-type).

Conclusion :

Les mesures densitométriques réalisées ce jour montrent :
Une **ostéopénie** au niveau du col fémoral, une densité minérale osseuse située dans les limites inférieures de la normale au niveau du poignet, normale au niveau du rachis lombaire.

Définition de l'OMS :

Normal : T score supérieur ou égal à -1 écart-type.
Ostéopénie : T score entre -1 et $-2,5$ écart-type.
Ostéoporose : T score inférieur ou égal à $-2,5$ écart-type.

Dr N. BENJELLOUN

Centre de Radiodiagnostic Roudani
400, Boulevard Roudani - Casablanca
Tél : 022 25 22 96 / 022 23 50 70
Fax : 022 23 50 68



مركز الفحص الطبي بالأشعة الروداني

CENTRE DE RADIODIAGNOSTIC ROUDANI

Dr. Houriya Amrani Mikou
Dr. Naima Benjelloun Debbagh
Dr. Wafae Msefer Farouqi

Radiologie - Scanner Multibarettes - Echographie 3 D 4 D
Doppler Couleur - Mammographie - Ostéodensitométrie
Gonométrie - Rachis Entier - Sénologie Interventionnelle

REFERENCE 02LA005290805200 Casablanca, le 29/08/2005
PATIENT Mme CHABAOUI ZOUBIDA
MEDECIN TRAITANT DR. BENHIMA TOURIA
EXAMENS REALISES MAMMOGRAPHIE

COMPTE RENDU

R.C : 53 A / 4 p / Sans antécédents sénologiques personnels ou familiaux / Ménopausée, était sous Livial, arrêté depuis 8 mois.

Examen clinique : inspection et palpation mammaire bilatérales sans particularité.

Technique : 3 incidences par sein, après repérage plombé des mamelons.

Résultat :

- Seins de volume symétrique, en involution fibro-lipomateuse partielle, sièges de quelques reliquats glandulaires rétro-aréolaires bilatéraux.
- Il n'est pas visualisé de nodule circonscrit net, ni de zone de distorsion architecturale glandulaire.
- Présence de calcifications vasculaires rétro-aréolaires bilatérales. Absence de regroupement suspect de microcalcifications.
- Revêtements cutanés fins et réguliers.
- Les creux axillaires sont libres.

Conclusion :

- Absence d'anomalie radiologique d'allure suspecte décelable ce jour, dans l'un ou l'autre sein.
- Aspect stable par rapport au précédent examen.

Catégorie ACR 2 selon la classification BI-RADS.

En te remerciant de ta confiance.

Dr N. BENJELLOUN

Centre de Radiodiagnostic Roudani
400, Bd Brahim Roudani
Tél : 022 25 22 96 / 022 23 50 70
Fax : 022 23 50 68 - Casablanca