

MUTUELLE

FICHE INDIVIDUELLE

N° M<sup>le</sup>

964.  
~~4094~~

1

Bénéficiaire : ADHERENT CONJOINT ENFANT

Nom BENSOLTANA

Prénoms Talika Sexe F

Né le 1953 à \_\_\_\_\_

Rayé de la Mutuelle le \_\_\_\_\_

Photo

VISITE D'ADMISSION

MEDECIN CONTROLEUR

22 MAI 1970

47 kg.

A : 2 S : 0

T.A. : 12/7

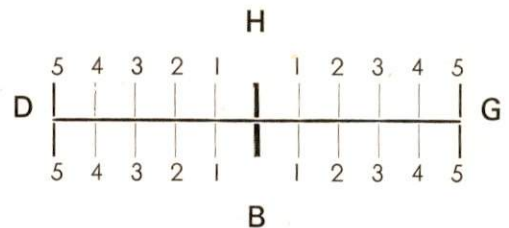
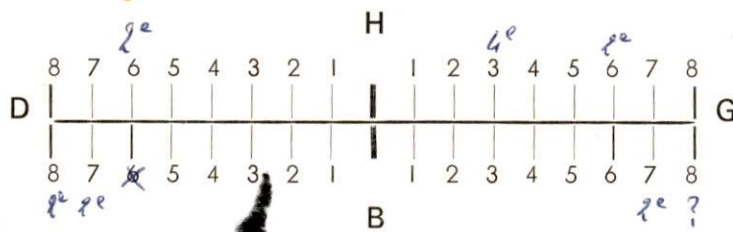
13 JUIN 1975. Polytechnique Dr. TEINTURIER

apte

6/6/70 Antie de fœtus Kuo 1 f  
6/6/70 Antie de fœtus Kuo 1 f  
24/10/71 Accouché F1 cme

22 MAI 1970

# VISITE D'ADMISSION - CONTROLE DENTAIRE



25 AOUT 2008!! - 21- 33- 35- 36- 37- 46- 47 - 082 8810  
14- 22 TR + 082 D25 + D20

31/11/08

~~Ep 2~~ ~~15, 14, 11, 21, 22, 23, 33, 36, 34~~ } le 23/11/08  
~~H. Canal sur 34, 22, 11~~  
Inlaycure + CCN sur 14 D40 + D20

~~Faehue Accouché de 3/11/08~~

## Dents manquantes

le 3/11/08 / 15- 21- 36- 37- 35- 46- 47 - 082 - 7810

## Dents malades

14 TR D25 + 11- 23 082 (34) 2815  
Act D24 12- TR + 082 D20  
34- TR + 082 D25

## Prise en charge soins

Dents saines (après trois mois) le ~~Faehue Accouché~~  
Dents malades 4° au 12° mois 20 % le ~~de 3/11/08~~  
13° au 24° mois 40 % le ~~PEC 47/156~~  
25° au 36° mois 60 % le  
Après trois ans 80 % le ~~2/6/09 46 TR D25~~

## Prise en charge prothèse

Dents non manquantes et saines (un an) le  
Dents manquantes et dents malades (trois ans) le



28/6/04 OJG - 3 OBSERVATIONS

12/5/05 Affixation → links ches + O<sub>2</sub> (K<sub>2</sub>)

27/11/05: 20/10/05: also seen in air + ECO  
MX R

24/1/06 200 - 3,50  
05 - 2,50

19/6/07 Nide in Haglund + Bole leg + R

28/11/07 200/1000

23/6/07 Trenching the Myle → Trenches (K<sub>2</sub>)  
+ H → 15 mcs Kine

03/3/08 etc 00: - 2,75 (-1,50 to 1)  
06: - 2,75 (-1,00 to 75)

20/12/07 00 - 3,25 VL R  
06 - 4,00 R  
10/12/07 10/30 R

02/10/11 H on 16/9/11 + BB

18/6/12 00 - 4,50

06 - 4,00

02 Mai 2016

H on 26/03

OBSERVATIONS

11 JUIN 2013

Acc D300 BCN

(21,22,23)

01 JUL. 2013

BPR D300 (Acc 11-6-13)

06 AOUT 2015

Acc D15+27

Bio 35 @ 2 R  
Num.

et  
Acc D280 (IC+CCN) 35 et CCN 46  
(BASSIRI Zoubir)

15 Dec 2015

BPR D15+27+D280 (Acc 6-8-15)

26



964

964

# FICHE MEDICALE D'ADMISSION

☐ ADHERENT ☐ CONJOINT ☐ ENFANT

Nom : BESOLTANA Prénom : MALIKA  
Matricule : 964 Date de naissance : 1953 Sexe : F



Date

Médecin

Ex. clinique : Poids	Urines	A
Coeur	S	
T. A.	Hernies	
Ap. resp.	Râle	
Ap. dig	Varices	
	Réflexes	

Ex. complémentaires :

Antécédents :

19 NOV. 2014

Vertiges A du 28/10 + BB

17 Fevr 2016

Canal carpien Pathologie.

unif radical C6-C7

EDS + lin

21 Mars 2016

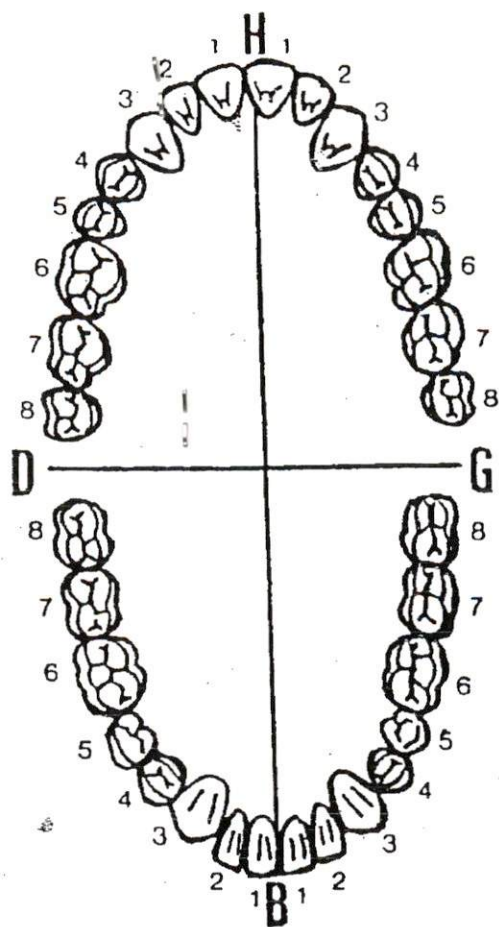
tendinite de la double 15 Mars

Ru dille

03 Mai 2016

Polyarthrite A du 22/03 + BB

**OBSERVATIONS:**

[illegible][illegible]



21 MAI 2014

OD - 4,50  
OG - 4,50

30 JUN 2015

*Donarthea histeroides*

08 Nov 2017

H in 24/10 + Rx

OD - 3,0  
OG - 4,25

05-01-18

de NTN pleurolinea septentrionalis  
Cs + Iy IN + eclo epa (C)  
+ Lactin (27-11-17)  
Ogme;

27 Nov 2010

OD - 3.00  
OC - 4.00





# Laboratoire de Pathologie Alaoui

Dr. Alaoui Bouhamid Abdelhafid  
Anatomo - Cytopathologiste

Casablanca, le 12/12/2005

Nom et prénom:	MR BENSOLTANA MILOUD
Sur ordonnance du Dr:	LAABI A.
N° d'anapath:	081AHB1205

Parvenu au laboratoire le 09/12/2005

Organe ou siège du prélèvement: Tempe gauche

Renseignements cliniques:

Age: 55 ans

Tumeur temporale gauche

Résection

## COMPTE RENDU ANATOMOPATHOLOGIQUE

Pièce de résection sous forme d'un fragment muqueux de 0,8 de grand axe, correspondant à l'examen microscopique en une prolifération de vaisseaux capillaires à lumière étroite, bordée par un endothélium aplati, évoluant au sein d'un chorion fibreux. L'ensemble est revêtu d'un épiderme sans anomalie architecturale ni cytologique.

Les limites d'exérèse sont saines

Conclusion : Aspect histopathologique d'un hémangiome capillaire temporale gauche d'environ 0,6 cm, réséqué en totalié  
Pas de malignité

A. ALAOUI