



CLINIQUE DAR SALAM

NOM DU PATIENT : BEN BEDDA JILALI
CIN PATIENT : B3445639
CONVENTION : MUPRAS

154094

Devis

CLINIQUE

Imprimé le 21/03/2023 à 10:40:02

PRESTATION	OBSERVATION	Qté	PRIX UNITAIRE	TOTAL
REANIMATION		1	1 800,00	1 800,00
SOINS INTENSIFS		1	1 000,00	1 000,00
HOSPITALISATION		3	400,00	1 200,00
BLOC OPERATOIRE		150	25,00	3 750,00
PHARMACIE SELON JUSTIF		1	7 000,00	7 000,00
ECG		1	150,00	150,00
ECHO DOPPLER CARDIAQUE		1	1 000,00	1 000,00
TOTAL CLINIQUE				15900,00

AUTRES PRESTATIONS

PRESTATION	OBSERVATION	Qté	PRIX UNITAIRE	TOTAL
TDM THORACIQUE		1	1 000,00	1 000,00
RX THORAX		2	132,00	264,00
ECHODOPPLER DU MI	VX MI	1	800,00	800,00
EQUIPE REANIMATEUR	K50/REA+2V2/USI	1	1 900,00	1 900,00
DR. ANESTHESISTE		75	30,00	2 250,00
DR. JAKANI EL HASSANE		150	30,00	4 500,00
DR. EL FILALI HIND	3V2	3	200,00	600,00
BILAN BIOLOGIQUE		1	3 000,00	3 000,00
TOTAL AUTRES PRESTATIONS				14314,00

TOTAL GENERAL

30214,00

URGENCES 24 / 24

728, Bd Modibo keita Casablanca 20100 - Tél : +212 5 22 851 414 - Fax : +212 5 22 830 880 - C.N.S.S. : 6387246 - Patente : 36372350 - I.F. : 1087352
Attijari Wafa Banque Agence 2 Mars, RIB : 007 780 000000 122 5000356 68 - E-mail : contact@cliniquedarsalam.ma - www.cliniquedarsalam.ma
ICE : 001660857000058

URGENCES 24/24

728, Bd Modibo keita Casablanca 20100 - Tél : +212 5 22 851 414 - Fax : +212 5 22 830 880 - CNSS : 6387246 - Patente : 36372350 - IF : 1087352

Attijari Wafa Banque Agence 2 Mars, RIB : 007 780 0001225000000356 48 Code Swift : BCMAMAMC - ICE : 001660857000058

E-mail : contact@cliniquedarsalam.ma - www.cliniquedarsalam.ma



مصداق دار السلام
CLINIQUE DAR SALAM

Dr. Jakani El Hassane
Chirurgien Orthopédiste et Traumatologue
INPE : 091281915

Casablanca, le 22/03/23
M. conf. Subiel

Je vous salue Mr. Subiel
Benbella présente une fracture
du col fémoral droit avec
résorption du col nécessitant
un hémiarthoplastie de la
hanche droite.

K/S

Dr. Jakani El Hassane
Chirurgien Orthopédiste et Traumatologue
INPE : 091281915

URGENCES 24/24 مستعجلات

728, Bd Modibo Keita Casablanca 20100 - Tél : +212 5 22 851 414 - Fax : +212 5 22 830 880 - E-mail : contact@cliniquedarsalam.ma
www.cliniquedarsalam.ma - CNSS : 6387246 - Patente : 36372350 - IF : 1087352



**Radiologie Numérique - Echographie - Doppler Couleur
Scanner Multibarettes - Angioscanner - IRM**



Nom, prénom : BENBEDDA JILALI Casablanca Le 16/03/2023

ANGIOSCANNER THORACIQUE

INDICATION :

Recherche d'embolie pulmonaire.

TECHNIQUE :

Examen réalisé en acquisition hélicoïdale sur le thorax après injection de produit de contraste, au temps artériel pulmonaire.

RÉSULTATS :

Opacification satisfaisante des artères pulmonaires jusqu'en sous segmentaire.
Absence d'artéfact respiratoire.

Pas de défaut endoluminal des artères pulmonaires jusqu'en sous segmentaire.
Pas de dilatation du tronc de l'artère pulmonaire.
Pas d'épanchement pleural ou péricardique.
Pas d'adénomégalie axillaire ou médiastino-hilaire significative.
Pas d'anomalie parenchymateuse, en particulier absence de condensation parenchymateuse ou d'image nodulaire suspecte.

CONCLUSION :

Absence de signe scannographique d'embolie pulmonaire décelée. Pas de signe de cœur pulmonaire aigu.
Pas d'anomalie parenchymateuse.
Aorte abdominale sinueuse avec un anévrisme abdominale de 54 x 65 avec Thrombus mural

Dr A. BENBRAHIM

Dr. ABDELILAH BENBRAHIM
Médecin Radiologue
polyclinique CNSS DERB GHALLEF
INPE 210767208



Casablanca, le 20/3/23

Ben Boudia JILALI 82 ans, HTA,
cyphoscoliose + insuffisance respiratoire
chronique + cardiopathie ischémique.
Le patient est admis pour fracture
du col de fémur droit opérée. Et
a admis en réanimation pour surveillance
respiratoire et surtout cardiaque. Vd.
Son séjour prévu en réanimation
est d'un jour suivi d'une nuit
en WSI sauf complications.

Pr. A. BOUAGGAD
Anesthésiste Réanimateur
Clinique Dar Salam

URGENCES 24/24 مستعجلات

Casablanca, le 20/03/23

Causes et Circonstance

Je soussigné Monsieur BÉN BEDDA

JILALI O I N N° B 3445639

Adresse : Hay Moulay Abdellah
Rue 197 n° 35 A7 N CHOK. Cas

Déclare Sur l'honneur :

Le 16/03/2023, En me levant

le matin, je me suis redirigé vers la
salle de bain de ma maison à Hay Moulay

ABDELLAH Rue 197 N° 35. Casa. Je suis

tombré ce qui m'a causé une fracture

au bassin "fémur"





Casablanca, le 18/03/2023

Patient : BEN BEDDA Jilali
Prescripteur: ELFILALI HIND

ECHO-DOPPLER VEINEUX
DES MEMBRES INFERIEURS

RESULTAT:

Veines poplitées, fémorales superficielles et communes de calibre normal, normalement dépressibles et perméables.

Perméabilité normale des veines tibiales antérieures et postérieures.

CONCLUSION :

Absence de signe de thrombose veineuse profonde.

Cordialement.


RADIOLOGIE DAR SALAM
CENTRE D'IMAGERIE MEDICALE & DE RADIOLOGIE INTERVENTIONNELLE
728, Bd Modibo KEITA - CASABLANCA

Urgences 24/24

728, Bd Modibo keita - Casablanca 20100 الدار البيضاء - شارع موديبو كيتا - 728
☎ 05 22 85 14 14 (LG) - Fax : 05 22 83 08 80 - E-mail : contact@cliniquedarsalam.ma



Casablanca, le 17/03/2023

Patient : Mr BEN BEDDA Jilali
Prescripteur: EQUIPE REA

TDM THORACIQUE

INDICATION : FCV , scoliose dorsale.

TECHNIQUE : Acquisition spiralée millimétrique sans injection de produit de contraste.

RESULTATS :

Au niveau de la fenêtre parenchymateuse :
Emphysème para septale et centrolobulaire diffus.
Epaississements septaux et non septaux.
Absence d'épanchement pleural.

Au niveau de la fenêtre médiastinale :
Pas d'hypertrophie médiastinale ou hilare de taille significative.
Absence d'épanchement péricardique.
Surcharge athéromateuse calcique de l'aorte.
Scoliose dorsale à convexité droite.
Dilatation anévrysmale de l'aorte abdominale estimée à 68 mm de calibre sur longueur de 85 mm.

Conclusion :

Poumons emphysémateux.
Scoliose dorsale à convexité droite.
Anévrysme de l'aorte abdominale.

Cordialement, Dr EL MRABET

Urgences 24/24

728, Bd Modibo keita - Casablanca 20100 الدار البيضاء - شارع موديبو كيتا - 728
☎ 05 22 85 14 14 (LG) - Fax : 05 22 83 08 80 - E-mail : contact@cliniquedarsalam.ma



23C17162834

M. BEN BEDDA Jilali
Né le : 30/06/1942
Admis le : 17/03/2023 16h28
Org : Payant



مصحة دار السلام CLINIQUE DAR SALAM

COMPTE-RENDU OPÉRATOIRE

Nom : BEN BEDDA
Prénom : JILALI
Date naissance : 30/06/1942
N° dossier : 23C17162834
K. Opératoire : K1520
Nature de la chirurgie : Z11A

Date d'intervention : 20/03/2023
Chirurgien : Dr. JAKANI
Médecin Anesthésiste : Pr. Bouzarka
Infirmier(e) Anesthésiste : Mohamed
Aide opératoire : Aziz
Panseur (se) : Abdelhak

Données préopératoires : Fracture sous-capitale de
→ l'humérus gauche

Compte Rendu :

Sous AB, DL, Ser table ortho saie
Appui patient et soigné
Par voie postéro-antérieure de l'os
Joussant certifiée et sécurisée
Hémostase soignée
- Dessin de la fibre du grand fémur
- Section de polyéthylène sur le canal
et le pyramidal de l'os de l'os inférieur.
- Anesthésie en arthroscopie.
- L'exploration trouve une fracture sous-capitale
sans signe de malgoutie avec une lésion
importante de l'os.

URGENCES 24/24 مستعجلات

728, Bd Modibo keita Casablanca 20100 Maroc - Tél : +212 522 85 14 14 - Fax: +212 522 83 08 80 - C.N.S.S : 6387346 - Patente : 36372350
IF : 1087352 - Attijari Wafa Banque Agence 2 Mars, RIB : 007 780 0001225000000356 48 Code Swift : BCMAMAMC
E-mail : contact@cliniquedarsalam.ma - www.cliniquedarsalam.ma

Dr. Jakani El Hassan
Chirurgien Orthopédiste et Traumatologue
N° 091281915

L. BEN BEDDA Jihell
N° le : 30/06/1942
Jmis le : 17/03/2023 16h28
N° : 3017162834
1. BEN BEDDA Jihell

Utilisat :
Med. requérant :
Med. référent :
Med. soignant :

QRS : 140 ms
QT / QTcBaz : 404 / 480 ms
PQ : 150 ms
P : 98 ms
RR/PP : 706 / 705 ms
P/QRS/T : 16 / -44 / -23 degrés

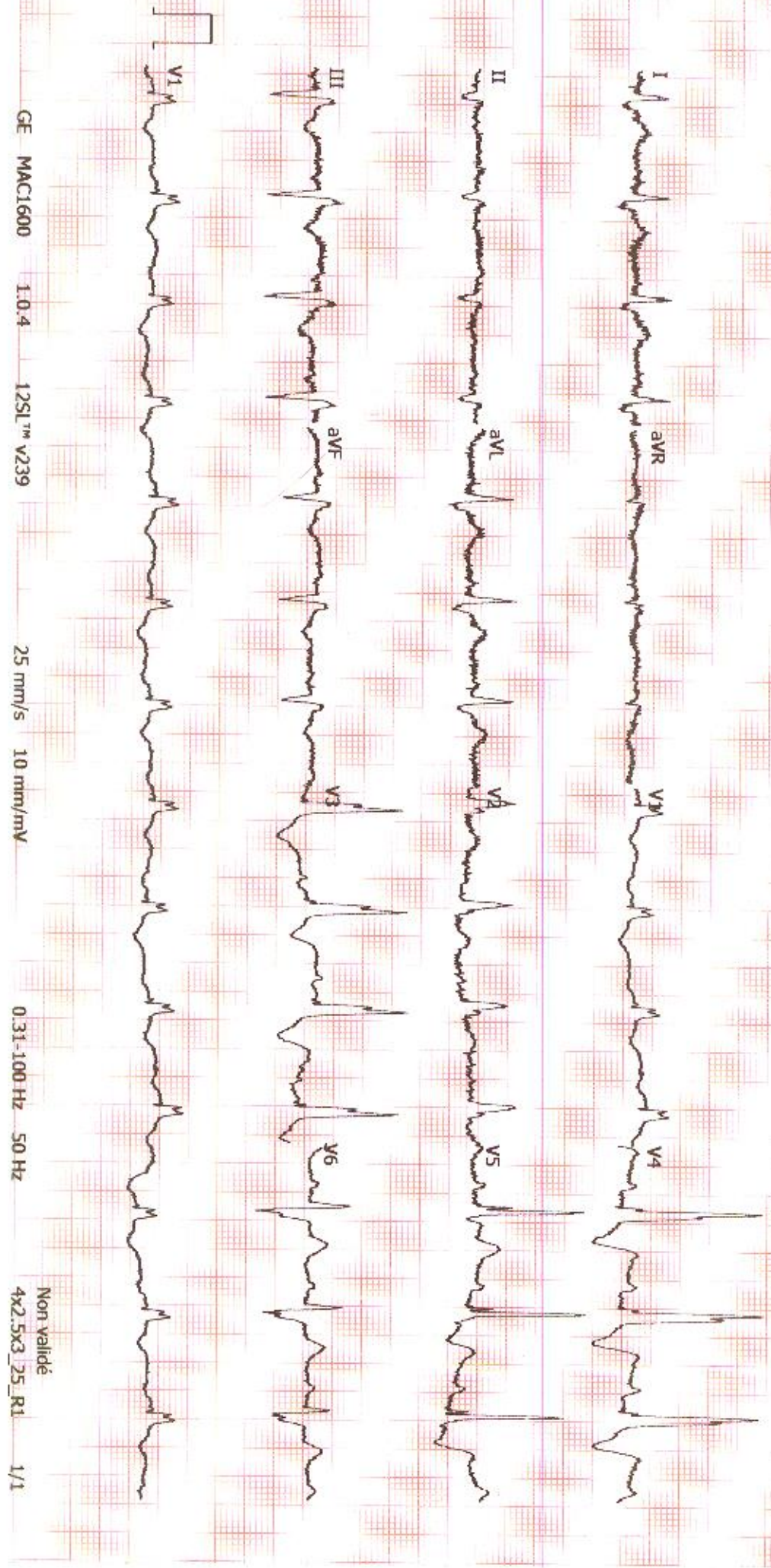
Rythme sinusal normal
Déviation axiale gauche
Bloc de branche droit complet (BBD)
Infarctus inférieur, date indéterminée
Anomalie de l'onde T, possibilité d'ischémie latérale
ECG anormal

Localité :
N° d'ordre :
Indication :
Médicament 1 :
Médicament 2 :
Médicament 3 :

BEN BEDDA Jihell

Chambre :

85 /min
-- / -- mmHg





Dr Hind EL FILALI ADIB
Cardiologue
Cardiologie Interventionnelle
Diplômée de la faculté de médecine de Bordeaux

الدكتورة هند الفيلالي أديب
أخصائية في أمراض القلب والشرايين
أخصائية في قسطرة أمراض القلب والشرايين
خريجة كلية الطب ببوردو

Epreuve d'effort-Echographie cardiaque
Readaptation cardiaque

ECHOGRAPHIE CARDIAQUE TRANS-THORACIQUE

فحص القلب بالصدى - اختبار الجهد
إعادة التأهيل القلبي

DATE DE L'EXAMEN : 18/03/2023

NOM : BENBEDDA JILALI

RESULTATS :

AORTE :

- Sigmoïdes aortiques fines discrètement remaniées d'ouverture normale, pas de sténose. Micro-fuite mitrale
- Aorte ascendante à 30mm et crosse aortique de taille normale

VENTRICULE GAUCHE :

- Non dilaté avec parois normales, modérément hypertrophiées de bonne fonction systolique globale. Présence d'une discrète dyskinésie septo-apicale. DTD à 52mm, DTS à 35mm, SIV à 15mm, et PP à 15mm
- Remplissage diastolique : en faveur de pressions de remplissage basses

OREILLETE GAUCHE :

- Non dilatée avec surface à 15cm²

VALVE PULMONAIRE :

- Normale

VALVE MITRALE :

- Valve fine, pas de remaniement, pas de ballonnisation ni prolapsus.
- Pas de sténose mitrale. Micro-fuite mitrale

VALVE TRICUSPIDE :

- Normale. IT grade 1 permettant de calculer une PAPS à 16+5mmHg

CAVITES DROITES :

- Pas de dilatation des cavités droites. Bonne fonction systolique du VD avec SVD à 0.12m/s
- VCI de taille normale et compliant

CONCLUSION :

- Fraction d'éjection du VG normale au Simpson biplan à 65%
- Présence d'une discrète dyskinésie septo-apicale
- HVG concentrique modérée sans obstruction PP et SIV à 15mm
- Pressions de remplissage basses, profil mitral type anomalie de la relaxation
- Sigmoïdes aortiques remaniées avec micro-fuite aortique. Micro-fuite mitrale
- Cavités droites non dilatées avec bonne fonction VD. PAPS à 16+5mmHg
- Péricarde sec
- Aorte thoracique de taille normale
- VCI de taille normale et compliant

Dr. Hind EL FILALI ADIB
Cardiologue
Cardiologie Interventionnelle
120, Bd. Moulay Idriss 1er, Résidence Moulay Idriss, 2ème étage - N° 4 CHU CASABLANCA
Tél: 0522 86 20 74 - Fax: 0522 86 20 76
ICE : 001625537000091



مختبر التحليلات الطبية والعلمية
Laboratoire d'Analyses Médicales et Scientifiques
Bactériologie - Hématologie - Biochimie - Parasitologie - Analyses nutritionnelles & fonctionnelles

Dossier ouvert le : 17/03/2023
Prélèvement reçu à 18:54
Edition du : 17/03/2023
Réf Clinique : 23C1716283

Monsieur BEN BEDDA JILALI
Né(e) le : 30/06/1942
Docteur BOUAGGAD
Réf. : CDS 23C258
Chambre : USIA

Compte Rendu d'Analyses

MARQUEURS
(Technique sur MINI-VIDAS)

Normales

D DIMERES : 5 886,52 * ng/ml
(Technique Immunoenzymatique ELFA-VIDAS)

Interprétation :

< 50 ans normes : < 500 ng/ml
> 50 ans normes : < Age x 10 ng/ml

IMMUNO / SEROLOGIE
(Technique sur AFLAS-6)

Protéine C réactive : 165 * mg/l < 10





مختبر التحليلات الطبية والعلمية Laboratoire d'Analyses Médicales et Scientifiques

Bactériologie - Hématologie - Biochimie - Parasitologie - Analyses nutritionnelles & fonctionnelles

Dossier ouvert le : 18/03/2023
Prélèvement reçu à 09:36
Edition du : 19/03/2023
Réf Clinique : 23C1716283

Monsieur BEN BEDDA JILALI
Né(e) le : 30/06/1942
Docteur EL FILALI
Réf. : CDS 23C268
Chambre : USIA

Compte Rendu d'Analyses

BACTERIOLOGIE

CYTOBACTERIOLOGIE DES URINES

			Références	Antériorités
Aspect	:	Clair.		
Couleur	:	Jaune		
Culot	:	Faible.		
Examen chimique				
Protéines	:	Absence.		
Glucose	:	Absence.		
Examen cytologique				
Hématies	:	Rares		
Leucocytes	:	2 /mm3	< 10	
Cellules épithéliales	:	Rares		
Cristaux	:	Absence.		
Cylindres	:	Absence.		
Parasites	:	Absence.		
Bactériologie				
Examen après coloration de Gram	:	Il n'a pas été vu de germes.		
Cultures sur milieux usuels	:	Demeurées stériles.		



48, Boulevard Zerkouni - Casablanca - Tél.: 05 22 27 52 92 & 05 22 27 68 09 - Fax : 05 22 22 15 14 - E-mail : isolamsjoudy@gmail.com
R.C. 73319 - I.F. 1050099 - Patente N° 34206655 - ICE N° 001652159000067



INPE:093000586