



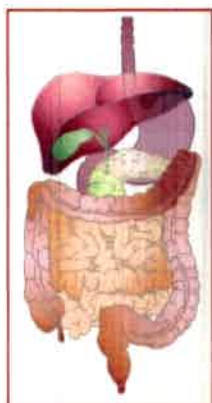CASABLANCA Le : 11-03-2023

Facture N° 04915/23				C. Débiteur				page 1/1	
A. Identification N° Dossier : CJO23C11072149 N° Identifiant : 074419/23 Nom & Prénom : Mme EL HACHIMI HAKIMA C.I.N : B244565 Adresse : IMM SAADA C NO 23 ERAC BOURAGNAE				Organisme : MUPRAS ICE : Adresse : AEROPORT CASA ANFA CASABLANCA N° d'affiliation : N° d'immatriculation : N° Prise en charge :					
B. Assuré Lien avec l'assuré : Lui même Nom prénom : EL HACHIMI HAKIMA				D. Période d'Hospitalisation Date Entrée : 11-03-2023 Date Sortie : 11-03-2023					
Médecin traitant : DR . OUDGHIRI ALI				Traitement : COLONOSCOPIE					
Qté	Prestations	Observation	Prix U.	L.C.	Coef	Organisme			
HOSPITALISATION									
1	SEJOUR CHAMBRE DOUBLE		400,00				400,00		
						Total Rubrique :	400,00		
INTERVENTION									
1	COLONOSCOPIE	K100 EDOSCOPIQUE	1 595,00				1 595,00		
						Total Rubrique :	1 595,00		
PRESTATIONS									
1	ECG		150,00				150,00		
						Total Rubrique :	150,00		
PHARMACIE INTERNE									
1	ANSE FROIDE		260,00				260,00		
1	AIG D'INJECT SS MUQUEU (001)		200,00				200,00		
1	PHARMACIE		290,77				290,77		
						Total Rubrique :	750,77		
							2 895,77		
PARTIE CLINIQUE :									
HONORAIRES MEDICAUX									
15	DR. MEDECIN ANESTHESISTE		30,00				450,00		
100	DR. OUDGHIRI ALI (GASTROLOGUE)		30,00				3 000,00		
						Total Rubrique :	3 450,00		
							3 450,00		
PARTIE HONORAIRES ET ACTES EXTERNES :									
Arrêté la présente facture à la somme de :									
SIX MILLE TROIS CENT QUARANTE-CINQ DIRHAMS SOIXANTE-DIX-SEPT CENTIMES									
Arrêté la présente facture à la somme de la part organisme de :									
QUATRE MILLE CINQ CENT QUATRE-VINGT-HUIT DIRHAMS SOIXANTE-NEUF CENTIMES									
TOTAL GENERAL							6 345,77		
Total Organisme (MUPRAS)							4 588,69		
Total Adhérent							1 757,08		

signature de l'assuré

Ave. Abderrahim Bouabid - Casablanca Tél. : 05 22 23 81 81 Fax : 05 22 23 81 82
E-mail : direction@cliniquejerrada.com - IF : 40280390 - ICE : 001628705000012- RIB : 230780404038722100950065

[illegible]



Dr. Ali OUDGHIRI

Spécialiste des maladies du foie et de l'appareil digestif
46, Bd Bir Anzarane, Résidence Saad, 2^{ème} étage, App. N°3

Le 11-03-2023

COMPTE RENDU DE COLOSCOPIE

Nom et prénom : Mme EL HACHIMI Hakima

CLINIQUE : Rectorragies récurrentes sur un fond de constipation chronique.

Indication à une coloscopie.

Appareil : VIDEO-COLOSCOPE OLYMPUS EXERA III CV 190

Anesthésie : Propofol (Clinique Jerrada-Oasis)

Préparation correcte (PEG : Score de Boston à 3-3-3)

On progresse facilement jusqu'au caecum sur un méga-dolichocolon. L'examen se fait au retrait de l'appareil : Pas d'anomalies sur les différents segments coliques examinés. Au niveau du sigmoïde distal on trouve un polype de 2,5 cm d'allure adénomateuse, polylobé, et qui est réséqué par mucosectomie (injection sous-muqueuse de sérum salé afin de soulever le polype). Ce dernier est réséqué à l'aide d'une anse diathermique de type Lafepartner® de 25 mm. Un petit saignement a été maîtrisé par électrocoagulation avec la pointe de l'anse diathermique (cf photos).

On remarque d'importante hémorroïdes responsables des saignements.

Conclusion :

- Polypectomie (mucosectomie) d'un polype de 2.5 cm, du sigmoïde distal de découverte fortuite.
- Hémorroïdes circonférentielles responsables des saignements.
- Ana-path en attente.

Diplômé de la Faculté
de Médecine de Paris

Ancien assistant des
Hôpitaux de Paris

Ancien spécialiste des
Hôpitaux militaires du
Maroc

Endoscopie digestive
haute et basse

Endoscopie
interventionnelle

Cholangiographie
rétrograde per-
endoscopique (CPRE)

Echographie digestive

Chirurgie de l'anus
(fissure-fistule-
hémorroïdes)

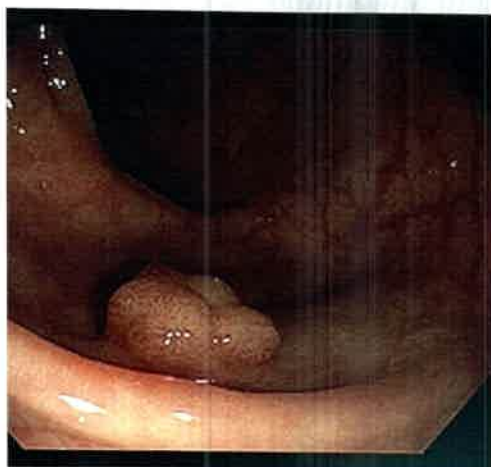
Tel : 022-25-18-18

Fax : 022-25-42-42

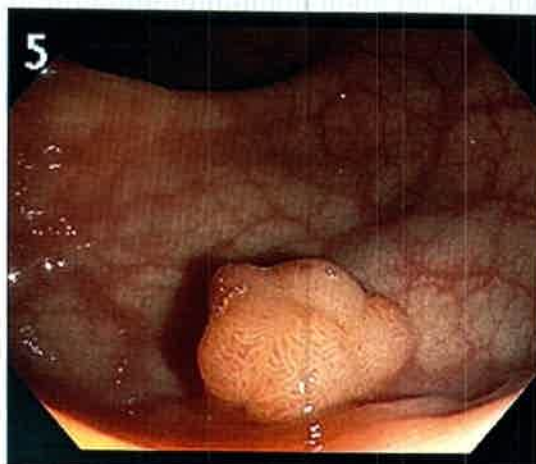
E-mail:
a.oudghiri@menara.ma

Dr. Ali OUDGHIRI
Hépto-Gastro-Entérologue
46, Bd Bir Anzarane, Maarif
Casablanca - Tél: 05 22 25 18 18

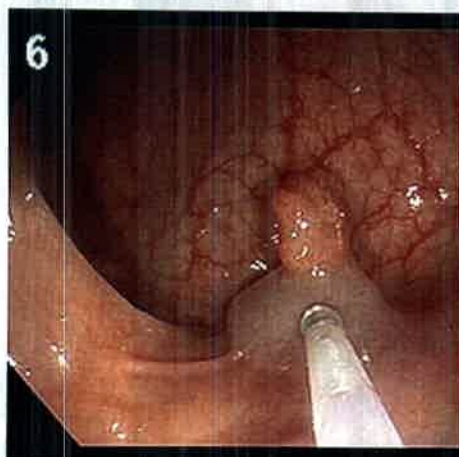
nbnaills



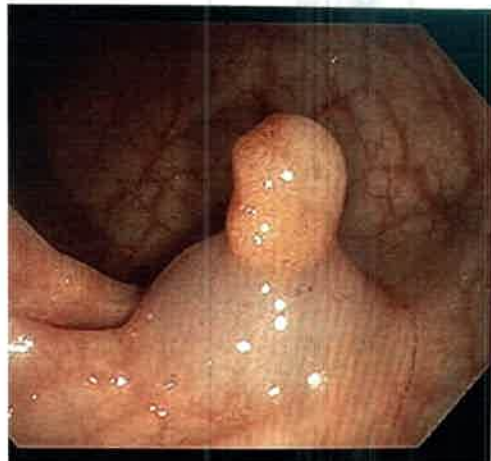
Img02381.jpg



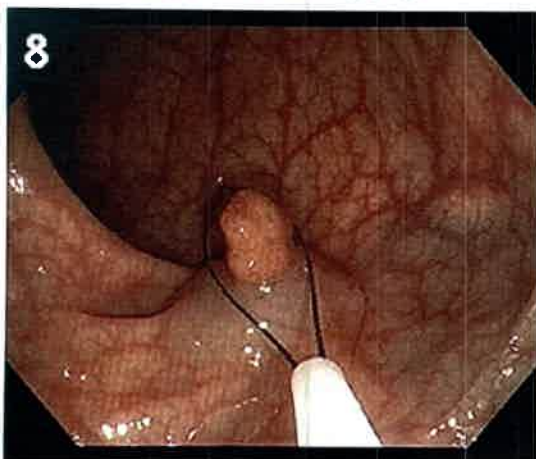
Img02382.jpg



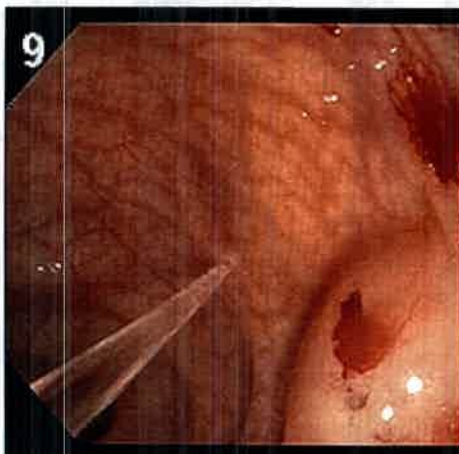
Img02383.jpg



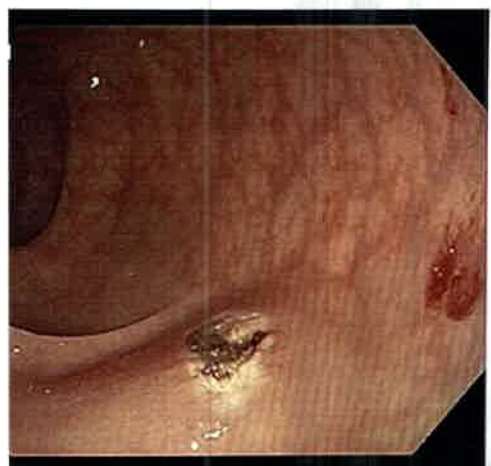
Img02384.jpg



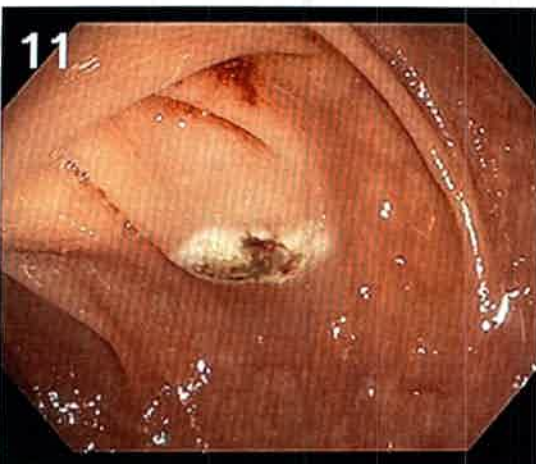Img02385.jpg



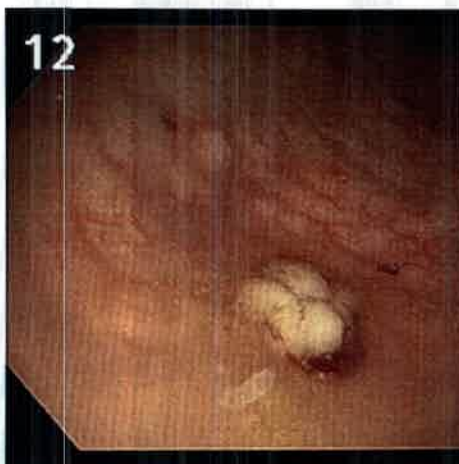Img02386.jpg



Img02387.jpg



Img02388.jpg



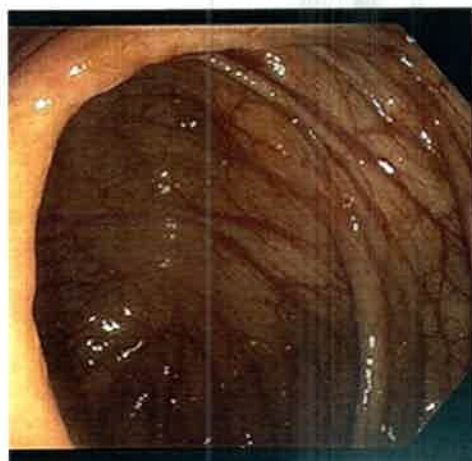
Img02389.jpg

Select (Enter)

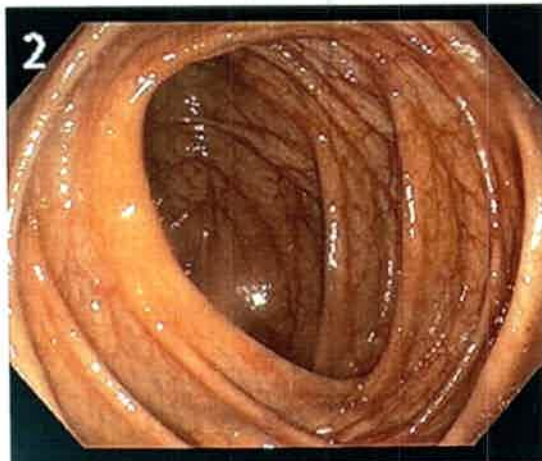
Prev. p. (PgUp)

Next

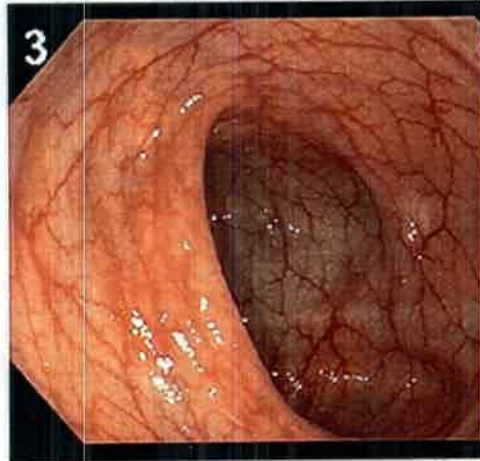
bnails



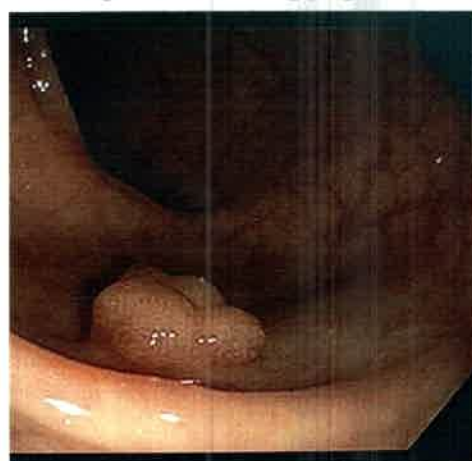Img02378.jpg



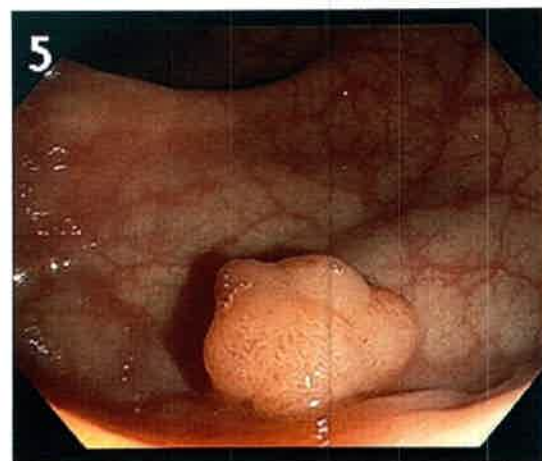
Img02379.jpg



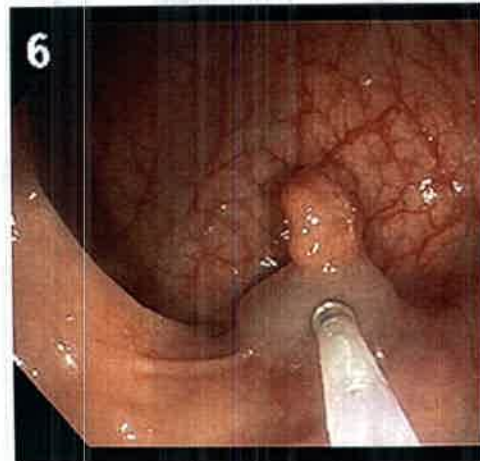
Img02380.jpg



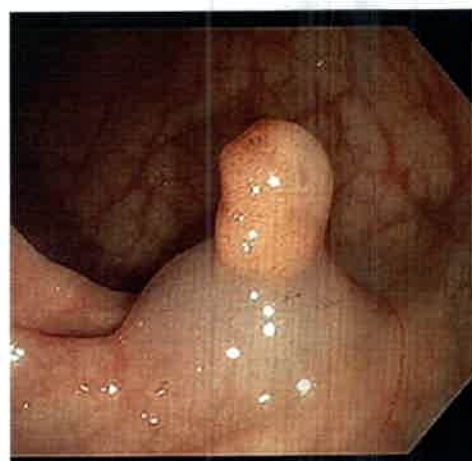Img02381.jpg



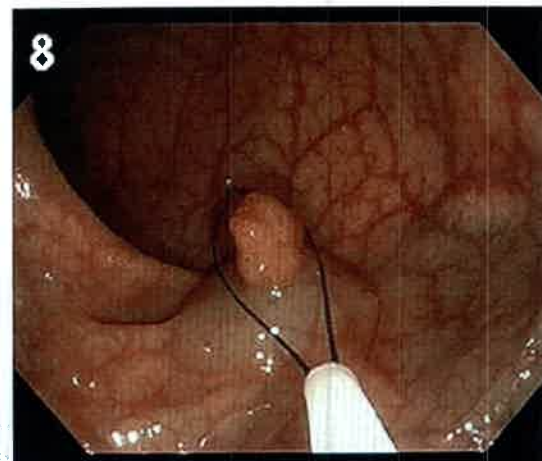
Img02382.jpg



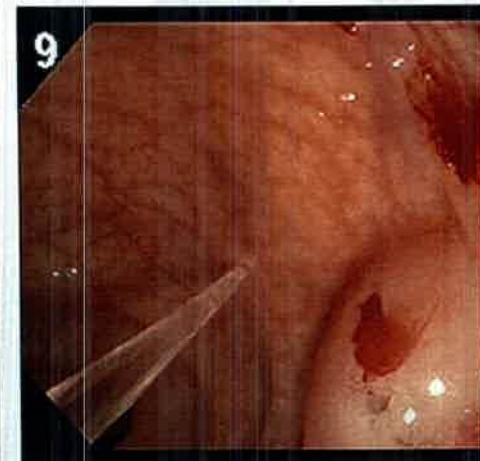
Img02383.jpg



Img02384.jpg



Img02385.jpg



Img02386.jpg

Select (Enter)

Prev. p. (PgUp)

Next

Dr. Amal BENKIRANE

Professeur d'Anatomie Pathologique
Ex. Enseignante à la Faculté de
Médecine de Casablanca



**CENTRE DE
PATHOLOGIE
SPÉCIALISÉE
CASABLANCA**

CASAPATH

Dr. Lamia JABRI

Professeur d'Anatomie Pathologique
Ex. Enseignante à la Faculté de
Médecine de Casablanca

RECU LE : 11/03/2023

EDITE LE : 16/03/2023

NOM & PRENOM : EL HACHIMI HAKIMA

PRESCRIPTEUR : DR OUDGHIRI ALI

AGE : / ans

Code Patient : 107710

N/REF : 30311380

ORGANE :

RENSEIGNEMENTS CLINIQUES

Polype trilobé de 1,2 cm réséqué par mucoséctomie sigmoïde + électrocoagulation du point de résection

COMPTE RENDU ANATOMOPATHOLOGIQUE

L'examen concerne un polype fixé en paraffine mesurant 0,8x0,6x0,4 cm, inclus en totalité et examinés sur plusieurs niveaux de coupe.

Histologiquement, il est le siège d'une prolifération adénomateuse tubuleuse avec des structures villosités. Il est tapissé par un revêtement basophile pseudostratifié avec conservation le plus souvent de la mucosécrétion. Les noyaux augmentés de taille en position basale avec quelques mitoses touchant le pôle supérieure des cellules. Le chorion est inflammatoire. Il n'est pas noté de foyer d'invasion.

CONCLUSION :

- Aspect morphologique d'un adénome tubulo-villeux en dysplasie de bas grade.
- Absence de malignité.

Signé : Dr. Lamia JABRI

Pr. Lamia JABRI

Anatomo-Pathologiste

Centre de Pathologie Casapath

5, Rue des Hôpitaux - Résidence du Parc - 1^{er} étage Casablanca
Tél.: 05 22 22 13 46 / 66 - Fax : 05 22 22 14 24