

CLINIQUE PANORAMA SIDI MAAROUF

ANNUEL
Remplace

DEVIS N° 0000039/23

163114

CASABLANCA Le : 02-06-2023

Identification

Nom & Prénom : NASSAB LATIFA

C.I.N. : B400129

Organisme : MUPRAS

Diagnostic : VPC

Médecin traitant : BENHAOURECH Younes

Prestations	Observation	Qté	Prix U.	L.C.	Coef	Total
SEJOUR						
SEJOUR SOINS INTENSIFS		4	1000			4 000,00
Sous Total						4 000,00
PHARMACIE INTERNE						
PHARMACIE		1	1050			1 050,00
Sous Total						1 050,00
PRESTATIONS						
ECG		1	100			100,00
SURVEILLANCE MEDICALE		4	400			1 600,00
Sous Total						1 700,00
RADIOLOGIE						
ECHO COEUR		1	650			650,00
IRM CEREbraLE		2	2200			4 400,00
SCANNER CEREbral		1	1000			1 000,00
Sous Total						6 050,00
TOTAL PARTIE CLINIQUE						12 800,00
HONORAIRES MEDICAUX						
DR SABOR HICHAM		2	250			500,00
DR. JIHANE ESSAIDY		2	250			500,00
DR. CHOURKANI NAJAT		2	250			500,00
Sous Total						1 500,00
LABO EXTERNE						
HPC LABO		1	2544.35			2 544,35
Sous Total						2 544,35
TOTAL PARTIE AUTRUI						4 044,35
Arrêté le présent devis à la somme de: SEIZE MILLE HUIT CENT QUARANTE-QUATRE DIRHAMS TRENTE-CINQ CENTIMES						TOTAL GENERAL 16 844,35

NB:

Service Prise en Charge

Clinique Panorama Sidi Maarouf
Boulevard Abou Bakar Kadiri Sidi Maarouf
Casablanca
INPE : 060064847



AKDITAL

Clinique Panorama Sidi Maarouf
مصحة بانوراما سيدي معروف

Mme NASSAB LATIFA
Né le : 27/07/1952
PSM23E29200213

• Scanner Multibarrette • Angio-Scanner • Échographie / Écho Doppler • Radiologie Interventionnelle
• Radiologie Standard Numérique • Tomosynthèse / Microbiopsie / Macrobiopsie • Coroscanner sur RDV

Casablanca le

31/05/2023

PATIENT : NASSAB LATIFA

SCANNER CEREBRAL

TECHNIQUE

Acquisition spiralee millimétrique sans injection de produit de contraste.

RESULTATS:

- Foyer micronodulaire thalamique gauche hypodense, en rapport a priori avec le foyer ischémique semi-récent décrit antérieurement.
- Plaque hypodense étendue, temporo-occipitale interne profonde gauche, sans signe d'hémorragie récente, sans effet de masse sur les structures adjacentes.
- Absence d'hémorragie intra ou extra-axiale.
- Absence de signe d'œdème cérébral.
- Structures médianes en place.
- FCP sans particularité.
- Citernes de la base libres.
- Sinus de la face normalement aérés.
- Absence de lésion osseuse.

CONCLUSION:

Foyer hypodense thalamique gauche, ischémique semi-récent.
Plaque hypodense temporo-occipitale interne profonde gauche. Origine ischémique ?

A compléter éventuellement par une IRM cérébrale.

Merci de votre confiance.

Dr OUARDI

Service Radiologie
Clinique Panorama
Sidi Maarouf - Casablanca

Vous pouvez accéder à votre examen en consultant le lien : <http://cspm.dns.net:8081/visionpacs>
identifiant : HIS822163645024 Mot de passe : HIS5336

PATIENT : **NASSAB LATIFA**

PRESCRIPTEUR: **DR. BENHAOURECH YOUNES**

IRM CEREBRALE

TECHNIQUE :

- Séquence sagittale T1 et coronale T2
- Séquences axiales FLAIR, diffusion et SWI.

- Séquences angiographiques.
- Séquence de perfusion ASL

RESULTATS :

- Plages sous corticales temporales gauches repérées en pariéto-occipital et thalamique et du lobe hippocampique gauche, en hypersignal T2, FLAIR et diffusion, avec ADC bas, et une hypoperfusion minime en ASL.
- Elle est le siège de discrets remaniements hémorragiques en
- Lésion focale cérébelleuse droite en hypersignal T2, en hyposignal T1 et diffusion avec ADC élevé.
- Hypersignaux nodulaires T2 et FLAIR épars de la substance blanche sus tentorielle, sans traduction en diffusion.
- Atrophie corticale.
- Structures médianes en place.
- Citernes de la base libres.
- Fosse cérébrale postérieure sans anomalie.
- CAI non élargis sans syndrome de masse notable.
- Charnière cervico-occipitale d'aspect normal.

Sur les séquences angiographiques :

- Absence de malformation vasculaire ou de dilatation anévrysmale.
- Absence de signe d'occlusion ou de sténose des axes vasculaires.

CONCLUSION :

- Aspect IRM d'un AVC ischémique aigu du territoire de l'ACP gauche avec discret infarctus hémorragique.
- Atrophie corticale.

Merci de votre confiance
Dr. QECHCHAR

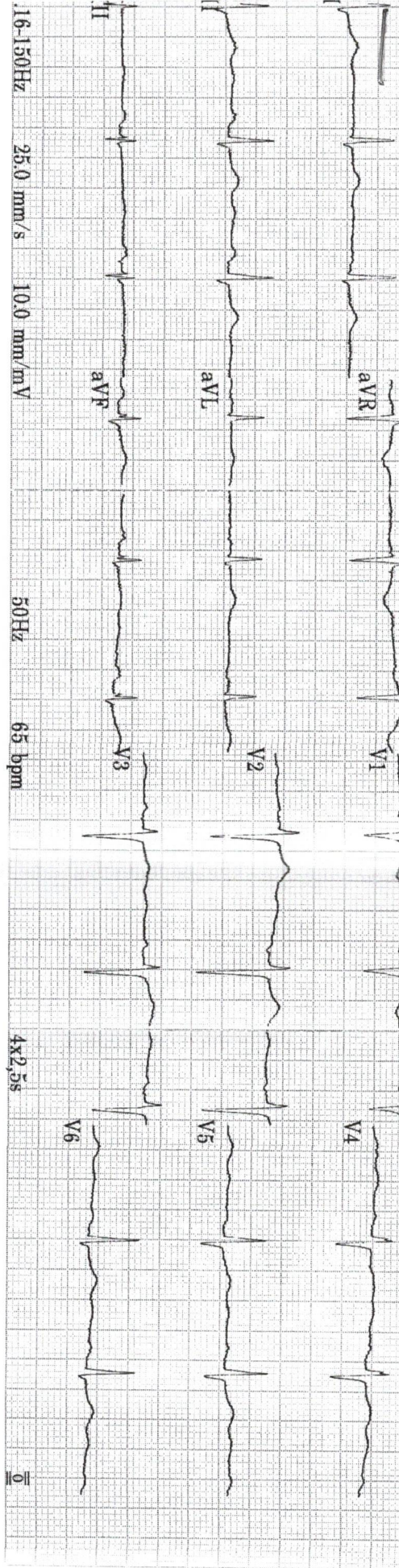
Service Radiologie
Clinique Panorama
Sidi Maarouf - Casablanca

GE

MAC600 1.02

ID :

29-mai-2023 19:24:04





AKDITAL

Clinique Panorama Sidi Maarouf
مصحة بانوراما سيدي معروف

- Scanner Multibarrette • Angio-Scanner • Échographie / Écho Doppler • Radiologie Interventionnelle
- Radiologie Standard Numérique • Tomosynthèse / Microbiopsie / Macrobiopsie • Coroscanner sur RDV

Casablanca le

29/05/2023

PATIENT : NASSAB LATIFA

PRESCRIPTEUR: ANESTHESISTE REANIMATEUR

Mme NASSAB LATIFA
Né le : 27/07/1952

PSM23E29200213

IRM CEREBRALE

TECHNIQUE

Sagittales T1.

Axiales T2, Flair, Diffusion, EG et coronale T2 PROP,

Axiales 3D TOF et veineuse Axiale T2 HR centrée sur les angles ponto cérébelleux.

RESULTATS :

Hypersignal punctiforme en diffusion avec restriction de l'ADC thalamique gauche.

Hypersignaux nodulaires sous corticaux FLAIR et T2 sans corolaire en diffusion en faveur de leucopathie vasculaire.

Atrophie cortico sous corticale.

Absence de lésion hémorragique intra ou péri cérébrale.

Absence de collection péri cérébrale.

Système ventriculaire médian

Absence d'anomalie de signal du sinus veineux.

Absence de sténose ou de dilatation anévrysmale décelable sur la séquence angio artérielle.

CONCLUSION :

Lésion ischémique aigue punctiforme thalamique gauche

Stigmates de leucopathie sus tentorielle.

Dr MOUSSALLI 

Merci de votre confiance.
Clinique Panorama
Sidi Maarouf - Casablanca

Vous pouvez accéder à votre examen en consultant le lien : <http://cpsm.ddns.net:8081/visionpacs>

identifiant : HIS402282945893

Mot de passe : HIS5336

Bd. Abou bakr Kadiri (Prs. rond point Al Moustakbal) Sidi Maarouf - Casablanca
Tél. : 05 22 58 96 96 - Fax : 05 22 33 51 90
E-mail : direction@clinique-panorama.ma Site web : www.clinique-panorama.ma



AKDITAL

Clinique Panorama Sidi Maarouf
مصحة بانوراما سيدي معروف

Mme NASSAB LATIFA

Né le : 27/07/1952



PSM23E29200213

29/05/2023

Examen: Echo cardio Doppler trans thoracique (ETT)

Indication: AVC ?

- Cavités Cardiaques de taille normale
- Vr de bonne contractilité globale et segmentaire, de bonne fit systolique (FE \approx 60%)
- Structure valvulaires sans anomalies
- Au Doppler:
 - IA grade ①, IM minime.
 - flux mitral: P2/b ④ ECA.
 - Vmax A2 = 1,2
 - En 1 H5A7



AKDITAL

Hôpital Privé Casablanca Ain Sebaa
المستشفى الخاص الدار البيضاء عين السبع

LABORATOIRE DE BIOLOGIE MEDICALE
Dr. Nadia RAZIK
Médecin Biologiste

Honoraires

Casablanca , le 30/05/2023

Dossier N°: 300523-635 du: 30/05/2023

Clinique Panorama Sidi Maarouf

Médecin Dr : ANESTHESISTE
REANIMATEUR

Matricule : 102347 N°Chambre

Patient : Mme NASSAB LATIFA

Analyses	Cotation	Montant
NUMERATION FORMULE SANGUINE	80	107,200
CHOLESTEROL HDL	50	67,000
CHOLESTEROL LDL (Mesuré)	50	67,000
Triglycérides	60	80,400
Créatinine	30	40,200
UREE	30	40,200
IONOGRAMME SANGUIN	160	214,400
HEMOGLOBINE GLYQUEE A1C	100	134,000
GOT/ASAT	50	67,000
GPT/ALAT	50	67,000
CRP : PROTEINE-C REACTIVE	100	134,000
PROCALCITONINE	400	536,000
TSH-us : Thyroestimuline-Hormone	250	335,000
25 OH VITAMINE D TOTALE	450	603,000
Prélèvement sang veineux	1	11,750

Total B 1860

Total en dirhams 2 504,15

SERVICE LABORATOIRE
HOPITAL PRIVÉ DE CASABLANCA AIN SEBA-
INFE : 090063272
279, Bd. Chefchaouni - Ain Sebaa