

Devis

163478

Prestation	Qté	Prix U.	Total
DILATATION CORONAIRE AVEC POSE D1 STENT ACTIF	1	49 000,00	49 000,00
TOTAL			49 000,00

Ventes en exonération de la TVA suivant l'article n°91-VI-1° du C.G.I

	TOTAL TTC
Total Devis	49 000,00

Clinique Belle Ville
391, Bd. Ghandi
Casablanca - Tél: 0661 333 99
L.F.Z

CLINIQUE BELLE VILLE

Demande de prise en charge

Chers confrères et consœurs,

Mr HIHI HASSAN présente des douleurs thoraciques au moindre effort et dont la coronarographie réalisée le 31/05/23 a montré l'existence d'une occlusion de l'IVA moyenne reprise par le réseau homo et controlatéral.

Vu que la fonction VG est conservée à l'ETT et l'EE positive, une recanalisation et angioplastie de l'IVA est indiquée avec mise en place d'un stent actif.

Veuillez agréer mes salutations les plus respectueuses.

Signé Dr M. BOURAQADI

*Dr. BOURAQADI Dr. Mohammed
Cardiologue
Cardiologie Interventionnelle
INP 27156488*

ROYAUME DU MAROC
CARTE NATIONALE D'IDENTITE



المملكة المغربية
البطاقة الوطنية للتعريف



HASSAN

HIH

N°

20.09.1957

مزداد بتاريخ

ب سدي بليوط الدار البيضاء أنشا
à SIDI BELYOUT CASABLANCA ANFA

المدير العام للأمن الوطني

عبد الحفيظ حموشي



CAN 193285

N° B97626 رقم

صالحة إلى غاية 21.12.2030 Valable jusqu'à

CLINIQUE BELLE VILLE

Casablanca , le 31/05/2023

CORONAROGRAPHIE

PATIENT : **HIHI HASSAN**
OPERATEUR : **DR M. BOURAQADI**
CORRESPONDANT : **DRELJAOUHARI JIHANE**

Voie d'abord: Radiale droite 5 F

CtesHémodynamiques:

Fréquence cardiaque: 80 /min

Rythme cardiaque: Rythme sinusal

Aorte (s/d-m) mmHg: 150/80 mmHg

Angiographie coronaire:

Réseau coronaire gauche :

. *Le tronc commun est de calibre normal sans lésion significative.*

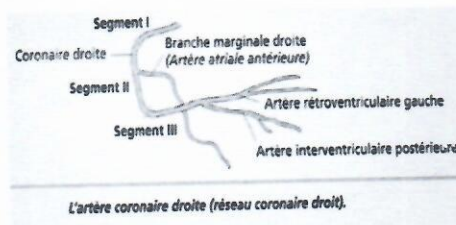

. *L'artère inter ventriculaire antérieure est occluse au niveau de son segment moyen reprise par le réseau homo et controlatéral.*

. *L'artère circonflexe est une artère de calibre normal sans lésion significative donnant une belle marginale avec une belle distalité.*

Réseau coronaire droit :

. *L'artère coronaire droite est de calibre normal, sans lésion significative le long de son trajet, donnant l'IVP et la RVG. Elle reprend l'IVA en distal.*

Conclusion :



Occlusion de l'IVA moyenne reprise par le réseau homo et controlatéral.

Signé : **DR M. BOURAQADI**

391, Boulevard Ghandi - Casablanca - Maroc

Tél : +212 522 23 30 30 • Fax : +212 522 99 30 26 • GSM : +212 661 333 999

E-mail : cliniquebelleville@cliniquebelleville.com - Site web : www.cliniquebelleville.ma

Patente : 34751012 Identifiant Fiscal : 50560151 CNSS : 2832333 ICE : 002868326000095

RIB : 190780212113658163000371 - Code SWIFT : BCPO MAMC