

## CLINIQUE PANORAMA SIDI MAAROUF

163983

DEVIS N° 0000043/23

CASABLANCA Le : 05-06-2023

## Identification

Nom &amp; Prénom : HADDI MOURAD

C.I.N. : I500699

Organisme : MUPRAS

Diagnostic : VPC

Médecin traitant : RAFAOUI Abderrahim

Prestations	Observation	Qté	Prix U.	L.C.	Coef	Total
<b>SEJOUR</b>						
HOSPITALISATION CHAMBRE DOUBLE		2	400			800,00
<b>Sous Total</b>						<b>800,00</b>
<b>PHARMACIE INTERNE</b>						
PHARMACIE		149	15			2 235,00
<b>Sous Total</b>						<b>2 235,00</b>
<b>INTERVENTION</b>						
BLOC OPERATOIRE		149	25			3 725,00
<b>Sous Total</b>						<b>3 725,00</b>
<b>TOTAL PARTIE CLINIQUE</b>						<b>6 760,00</b>
<b>HONORAIRES MEDICAUX</b>						
DR. RAFAOUI ABDERRAHIM		149	30			4 470,00
<b>Sous Total</b>						<b>4 470,00</b>
<b>HONORAIRES ANESTHESISTES</b>						
DR. ANESTHESISTE REANIMATEUR		65	30			1 950,00
<b>Sous Total</b>						<b>1 950,00</b>
<b>TOTAL PARTIE AUTRUI</b>						<b>6 420,00</b>
Arrêté le présent devis à la somme de: <b>TREIZE MILLE CENT QUATRE-VINGTS DIRHAMS</b>						<b>TOTAL GENERAL 13 180,00</b>

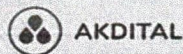
NB:

Service Prise en Charge

Clinique Panorama Sidi Maarouf  
Boulevard Abou Bakar Kadiri Sidi Maarouf  
Casablanca

INPE: 060064847





Clinique Panorama Sidi Maarouf  
مصحة بانوراما سيدي معروف


Casablanca, le 31/05/2023

M<sup>r</sup> HADDI MOURAD

Rupture du ligament croisé  
antérieur + lésion méniscale  
du genou droit

⇒ Ligamentoplastie sous  
arthroscopie K149.

?

  
Abderrahim RAFAOUI  
Professeur Agrégé  
Traumatologie - Orthopédie  
INSEE : 091184341

Bd. Abou bakr Kadiri ( Prs. rond point Al Moustakbal ) Sidi Maarouf - Casablanca  
Tél. : 05 22 58 96 96 - Fax : 05 22 33 51 90 E-mail : direction@clinique-panorama.ma  
Site web : www.clinique-panorama.ma





06.62.104.297



N° état civil 912/1983  
 Sexe M  
 Adresse RES EL NAKHIL IM D NR 27 SIDI MAAROUF CASA  
 Fille de MOHAMED ben BOUZZA  
 et de FATMA bent BOUCHTA  
 27 سیدی مریف البیضا  
 القریة القلیة خارجة د رقم  
 12 04 2028  
 Valable jusqu'au  
 رقم 1200689

**Pas d'émission de billet à tarif réduit**  
 CNSS Salané : 130987187  
 Organisme Assureur AT : ATLANTA SANAD  
 Siège Social: Royal Air Maroc, Boulevard Abdelhak Benchiff, Aéroport Casa Anfa, Casablanca  
 Affiliation CNSS: 1213727  
 CIMR Salané : 2532331  
 Assistance Médicale : 0522939393  
 \* Elle est strictement personnelle et non cessible.  
 Cette carte de travail est la propriété de Royal Air Maroc  
 Toute utilisation abusive est passible de sanctions disciplinaires



Casablanca, le 26 Mai 2023

**DR. FETTACH KARIM**

**MR. HADDI MOURAD**

## **COMPTE RENDU**

### **IRM DU GENOU DROIT**

#### **Technique :**

- Séquences en T2 FAT SAT dans les 3 plans.
- Séquence sagittale T1.
- Séquence 3D cube.

#### **Résultat :**

##### **Compartiment latéral :**

- Intégrité du ligament collatéral latéral.
- Présence d'une fissure longitudinale distale de la corne postérieure du ménisque latéral sans signe de déplacement.
- Il s'y associe un hypersignal de l'os sous-chondral tibial en regard
- Respect du cartilage articulaire au niveau du versant tibial et fémoral.
- Absence d'anomalies de signal de l'os sous-chondral au niveau du versant fémoral.

##### **Compartiment médiane :**

- Intégrité du ligament collatéral médiane.
- Présence d'une fissure complexe de la corne postérieure du ménisque interne associée à un hypersignal œdémateux de l'os sous-chondral du plateau tibial interne au niveau de sa corne postérieure en regard.
- Intégrité du cartilage articulaire qui est de hauteur et de signal normaux.

##### **Au niveau du pivot central**

- Présence d'une rupture totale des deux faisceaux du ligament croisé antérieur associé à un épanchement intra-articulaire.
- Aspect festonné avec une tendinose du ligament croisé postérieur prenant un aspect en S.

##### **Au niveau du compartiment antérieur :**

- Patella en place avec creusement normal de la gorge trochléenne.
- Hypersignal DP non liquidien au niveau de l'insertion patellaire du tendon quadricipital en faveur d'une tendinose associée à un épanchement intra articulaire sous quadricipital et au niveau de la graisse de Hoffa.

.../...

**MR. HADDI MOURAD**

- Intégrité du tendon patellaire.
- Lame d'épanchement au niveau des recessus latéraux


**Au niveau du compartiment postérieur :**

- Intégrité du paquet vasculaire poplité.
- Absence de collection au niveau de la région poplitée.

**Conclusion :**

- Aspect IRM d'une rupture totale du ligament croisé antérieur.
- Elongation avec tendinose du ligament croisé postérieur.
- Présence d'une fissure complexe de la corne postérieure du ménisque interne associée à un œdème de l'os sous-chondral du plateau tibial en regard.
- Fissure simple longitudinale de la corne postérieure du ménisque externe avec œdème de l'os sous chondral tibial en regard.
- Épanchement en lame intra-articulaire et sous quadricipital.

**DR. EL OUARDIGHI LAMIAE**

 **RADIOLOGIE ANOUAL 111**  
Oncologie & Diagnostic du Maroc  
ICE: 001614006000058  
111, Bd Anoual  
Tél: 05 22 86 09 99 - Gsm: 06 63 57 42 60

  
**RADIOLOGIE ANOUAL 111**  
Oncologie & Diagnostic du Maroc  
Dr. Lamiae EL OUARDIGHI  
Médecin Radiologue