

**CENTRE
CARDIOLOGIQUE
CASA-ANFA**



مركز
أمراض القلب
البيضاء أنفا

PEC MGBM

DEVIS FINAL 1205/23

163488

DATE D'ENTREE : 02/06/2023

DATE DE SORTIE : 04/06/2023

NOM ET PRENOM : MR SEBBATA ABDELHANINE

SEJOUR A LA CLINIQUE	NOMBRE	UNITAIRE	TOTAL
CORONAROGRAPHIE	1,00	6 000,00	6 000,00
DILAT.CORONAIRE+ 1ER STENT ACTIF	1,00	49 000,00	49 000,00
POSE DE 2EME STENT ACTIF	1,00	12 500,00	12 500,00
POSE DE 3EME STENT ACTIF	1,00	12 500,00	12 500,00
ECHO-DOPPLER CARDIAQUE	1,00	650,00	650,00
			-
BILAN BIOLOGIQUE			-
			-
LABORATOIRE SENTISSI	1,00	1 108,60	1 108,60
			-
TOTAL GENERAL			81 758,60

ARRETEE LA PRESENTE FACTURE A LA SOMME DE :

QUATRE VINGT ET UN MILLE SEPT CENT CINQUANTE HUIT DHS, 60 CTS ./.



Urgence 24h/24h المستعجلات

19, Bd Ibnou Sina - Casablanca Tél: 05 22 94 39 33 (L.G) - Fax: 05 22 94 30 22
www.cardiocasaanfa.com - Email: contact@cardiocasaanfa.com - I.C.E. : 001742957000002
Patente: 35806678 - I.F: 1004548 - C.N.S.S.: 6021589 BNCI - Agence Mohamed V - RIB: 013 780 01 104 01384700132 48

19, شارع ابن سينا الدار البيضاء الهاتف: 05 22 94 39 33 - الفاكس: 05 22 94 30 22
بتانتا: 35806678 - ت ج: 1004548 - ص و ض ج: 6021589 التعريف البنكي: 013 780 01104 01384700132 48



Casablanca le 08/06/2023

MR ZESBATA ABDELHAOUJE

مركز
CARDIOLOGIE
CASA-ANFA
Rue Mohammed V - Casablanca
Tél: 0522 29 43 71

ANGOR de Repos et 2 repts
le 08/06/2023

- Insuffisance Coronaire
- Angioplastie (IVA) + stent (2015)
- Three-bess Carotides inter gauche

→ Hospitalisation en Urologie avec
évaluation Dissection Coronaire
+ prise 3 stents actifs.

7

الدكتور
CARDIOLOGUE
CASA-ANFA
Rue Mohammed V - Casablanca
Tél: 0522 29 43 71

Chedir

المستعجلات 24h/24h Urgence

19, Bd Ibnou Sina - Casablanca Tél: 05 22 94 39 33 (L.G) - Fax: 05 22 94 30 22
www.cardiocasaanfa.com - Email: contact@cardiocasaanfa.com - I.C.E. : 001742957000002
Patente: 35806678 - I.F: 1004548 - C.N.S.S.: 6021589 BMCI - Agence Mohamed V - RIB: 013 780 01 104 01384700132 48
19, شارع ابن سينا الدار البيضاء الهاتف: 05 22 94 39 33 - الفاكس: 05 22 94 30 22
بتاننا: 35806678 - ت ج: 1004548 - ص و ض ج: 6021589 التعريف البنكي: 013 780 01104 01384700132 48



RETRAITE

SEBBATA ABDELHANINE

0003573

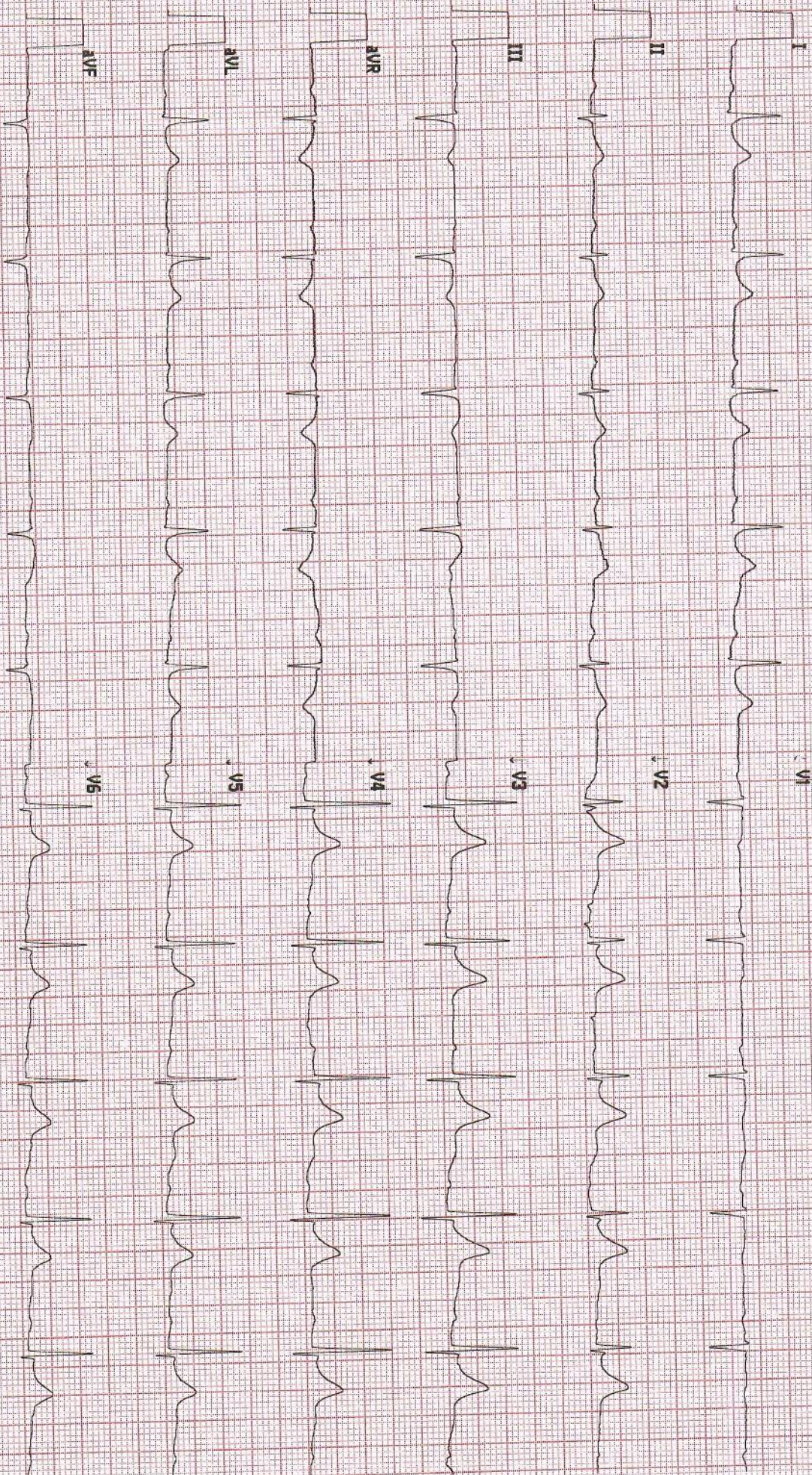


ID:
D-naiss:
ans,

2-Jui-2023 00:29:05
Fréq. Card: 62 BPM
Int PR: 223 ms
Dur. QRS: 88 ms
QT/QTc: 402/408 ms
Axes P-R-T: 27 -21 11

SE/ST/A
Aide/Hou

Dr A. Del...





مركز
امراض القلب
البيضاء انفا

UNITE DE CARDIOLOGIE INTERVENTIONNELLE

N° TELE : 0661 42 30 52

Coronarographie et Angioplastie

Patient: ABDELHANINE SEBBATA
IPP: 3141
Date Examen: 02/06/2023

Date de naissance: 21/01/1952
Taille: 178 cm.
Poids: 74 kg.
IMC : 23,4
SC (m²): 1,92

Sexe: MASCULIN

Opérateur: Dr KAMEL BOUGHALEM
Correspondant: Dr CHADIA BENCHEQROUN

Indications: Angor stable. Ischémie myocardique documentée par des examens complémentaires.

STATUT CLINIQUE

- **Facteurs de risques:** HTA, Hypercholestérolémie.
- **Antécédents:** Angioplastie coronaire (ATCD stent).
- **Examen Clinique:** Angor stable. Ischémie myocardique documentée par des examens complémentaires.

TECHNIQUE

Salle: Salle Coro Philips Azurion.

Voie d'abord primaire: Artère radiale droite - 5 French avec Bracelet/TR-BAND.

Contraste: Omnipaque. 60 ml

Matériel:

- BMW 0.014 HYDRO 3CM (SING) (Abbott) N° 2113072.
- RUNTHROUGH FLOPPY 0.014 X 180 cm (Terumo) N° 221107.
- NC EMERGE 3 X 8 mm (Boston Scientific) N° 30607555.
- Emerge Monorail Balloon Catheter 15/2.0mm (Boston Scientific) N° 30185427
- Emerge Monorail Balloon Catheter 15/2.50mm (Boston Scientific) N° 30142944.
- CATHETER INFINITI JL 3.5 F5 (Cordis) N° 18177444.
- Guiding 6F Ebu3.5 Launcher (Medtronic) N° 225930497.
- STENT ACTIF (Boston Scientific) N° 28156794.
- RESOLUTE INTEGRITY 2.75 X 30 mm (Medtronic) N° 0011017574.
- XIENCE ALPINE 2.00 X 23 mm (Abbott) N° 2102541.
- BOSTON (Boston Scientific) N° 60436710.

MEDICAMENTS

Héparine : 70 mg IV à 11:19.

Risordan : 2 mg IV à 11:19.

CORONAROGRAPHIE

Dominance: Dominance droite.

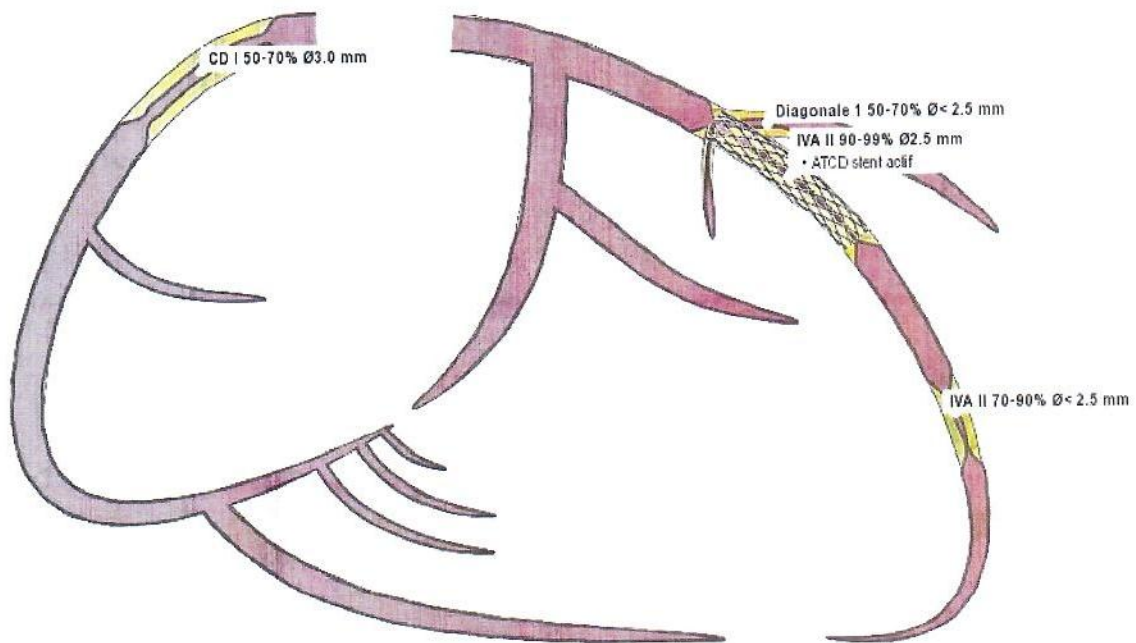
Artère Coronaire Gauche:

- Le tronc commun est normal, sans sténose.

- L'artère interventriculaire antérieure donne une branche diagonale. L'artère interventriculaire antérieure moyenne présente une resténose subocclusive (90-99%) de type B1, englobant l'origine de la première diagonale du site d'implantation du stent actif. Le diamètre de référence est de 2.5 mm à ce niveau. Le lit d'aval est pathologique. Le flux coronaire est normal (TIMI 3). La partie distale de l'artère interventriculaire antérieure moyenne présente une sténose très serrée (70-90%). Cette lésion s'étend jusqu'à l'artère interventriculaire antérieure distale. Le diamètre de référence est inférieur à 2.5 mm à ce niveau. Le flux coronaire est normal (TIMI 3). L'ostium de la première diagonale présente une sténose significative (50-70%) de type B1. Le diamètre de référence est inférieur à 2.5 mm à ce niveau. Le flux coronaire est normal (TIMI 3).
- L'artère circonflexe donne une seule branche marginale significative. L'artère circonflexe est indemne de lésion coronaire significative ainsi qu'au niveau de ses branches de division.

Artère Coronaire Droite: L'artère coronaire droite est de taille normale et dominante. L'artère coronaire droite proximale présente une sténose significative (50-70%) de plus de 20 mm de long et de type C. Le diamètre de référence est de 3 mm à ce niveau. Le lit d'aval est normal, non infiltré. Le flux coronaire est normal (TIMI 3).

Score Syntax: 13

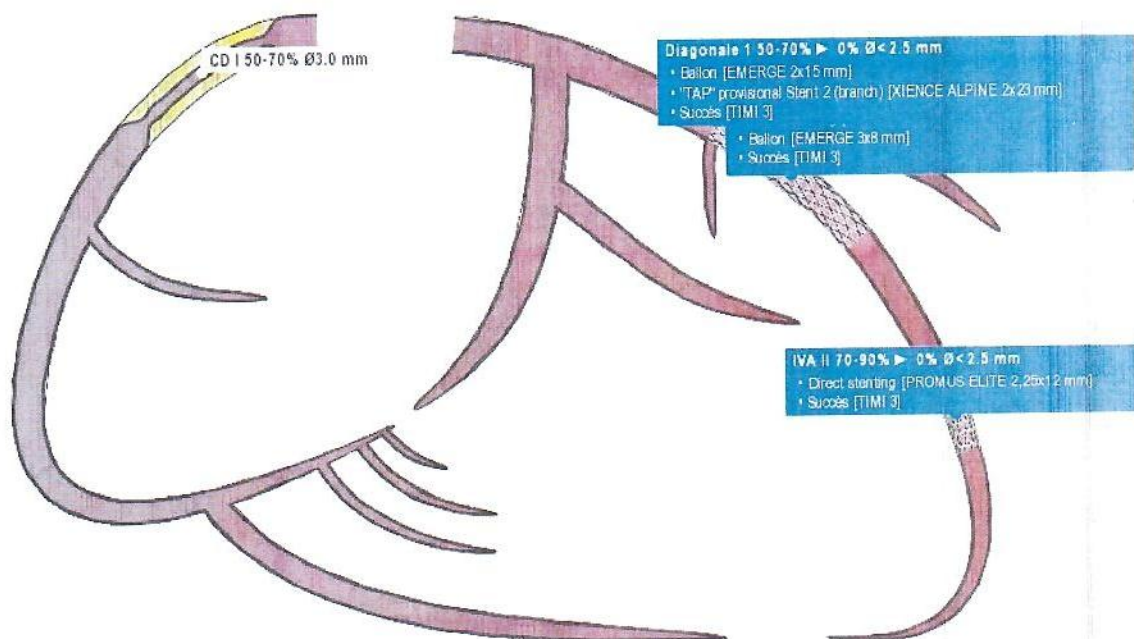


ANGIOPLASTIE

Implantation d'un stent actif STENT ACTIF (direct stenting) au niveau de la partie distale de l'artère interventriculaire antérieure moyenne avec une inflation à 14 ATM durant 20 sec. Après contrôle angiographique final, la partie distale de l'artère interventriculaire antérieure moyenne est indemne de lésion significative. Le flux coronaire est normal (TIMI 3).

Implantation d'un stent actif RESOLUTE INTEGRITY 2.75 X 30 mm (direct stenting) au niveau de l'artère interventriculaire antérieure moyenne avec une inflation à 16 ATM durant 20 sec. Dilatation (Stent oversizing) de l'artère interventriculaire antérieure moyenne avec un ballon NC EMERGE 3 X 8 mm avec une inflation à 16 ATM durant 20 sec. Dilatation (Kissing balloon) de l'ostium de la première diagonale avec un ballon Emerge Monorail

Balloon Catheter 15/2.0mm avec 2 inflations à 16 ATM durant 30 sec. Après contrôle angiographique final, l'artère interventriculaire antérieure moyenne est indemne de lésion significative. Le flux coronaire est normal (TIMI 3).
Après contrôle angiographique final, l'ostium de la première diagonale est indemne de lésion significative. Le flux coronaire est normal (TIMI 3).



CONCLUSION

✓ Coro :

Lésions bitronculaires.

- **Resténose significative de l'artère interventriculaire antérieure moyenne au niveau du site d'implantation du stent actif, englobant l'origine de la première diagonale (lésion de bifurcation). Sténose significative de la partie distale de l'artère interventriculaire antérieure moyenne. Sténose significative de l'ostium de la première diagonale.**
- **Sténose significative longue de l'artère coronaire droite proximale.**

✓ Angioplastie :

- **Succès d'angioplastie de la partie distale de l'artère interventriculaire antérieure moyenne. Implantation de 1 stent actif. Succès d'angioplastie de l'artère interventriculaire antérieure moyenne. Implantation de 1 stent actif. Succès d'angioplastie de l'ostium de la première diagonale ("TAP" bifurcation stenting). Implantation de 1 stent actif.**
- **La bithérapie anti-agrégante plaquettaire devra être poursuivie durant au moins un en en raison de la diffusion des lésions.**

Dr KAMEL BOUGHALEM



Laboratoire d'Analyses Médicales Sentissi

Dr A. SENTISSI
Pharmacien Biologiste



Ancien Interne CHU de Toulouse
Spécialisé en Hématologie, Biochimie
Bactériologie, Parasitologie, Pathologie Médicale
D.U. Assurance Qualité en B.M.

Code Patient : 2306020009
Date de l'examen : 02-06-2023
C. CARDIO.CASA-ANFA

Mr Abdelhanine SEBBATA
Réf : 2306020009
Prescription : Dr CHADIA BENCHEQROUN

HEMATOLOGIE

HEMOGRAMME (Sysmex XN-1000)

Globules Blancs :	8 740 /mm ³	(4 000-10 000)
Globules Rouges :	5.19 /mm ³	(4.00-5.65)
Hémoglobine :	14.8 g/dL	(12.5-17.2)
Hématocrite :	43.9 %	(37.0-49.0)
VGM :	84.6 fL	(80.0-101.0)
TCMH :	28.5 pg	(27.0-34.0)
CCMH :	33.7 %	(30.0-35.0)
Polynucléaires Neutrophiles :	70.2 %	(40.0-75.0)
Soit:	6 135.5 / mm ³	(1 500.0-7 700.0)
Polynucléaires Eosinophiles :	1.4 %	(<5.0)
Soit:	122.4 / mm ³	(20.0-1 100.0)
Polynucléaires Basophiles :	0.6 %	(0.0-1.0)
Soit:	52.4 / mm ³	(<350.0)
Lymphocytes :	18.0 %	(20.0-45.0)
Soit:	1 573.2 / mm ³	(1 000.0-4 000.0)
Monocytes :	9.8 %	(2.0-12.0)
Soit:	856.5 / mm ³	(100.0-2 700.0)
Plaquettes :	221 000 /mm ³	(150 000-500 000)

BIOCHIMIE SANGUINE GÉNÉRALE ET SPÉCIALISÉE

Urée plasmatique: (enzymatique)	0.33 g/l 5.51 mmol/l	(0.15-0.50) (2.51-8.35)
Créatinine (Jaffé)	10.5 mg/l 92.8 µmol/l	(7.0-13.0) (61.9-114.9)
Transaminases GOT (ASAT) (Dosage enzymatique)	18.8 UI/L	(5.0-40.0)

Laboratoire SENTISSI
Dr. Abdelhanine SEBBATA
N° 35802477

Laboratoire d'Analyses Médicales Sentissi

Dr A. SENTISSI
Pharmacien Biologiste



Ancien Interne CHU de Toulouse
Spécialisé en Hématologie, Biochimie
Bactériologie, Parasitologie, Pathologie Médicale
D.U. Assurance Qualité en B.M.

02-06-2023 – Mr Abdelhanine SEBBATA

Transaminases GPT (ALAT)
(Dosage enzymatique)

17.1 UI/L (5.0-49.0)

MARQUEURS CARDIAQUES

Troponine T ultra-sensible:
(Dosage ECLIA Elecsys 2010)

0.079 ng/ml (<0.014)

Demande validée biologiquement par : **Dr. SENTISSI Abdelfattah**

Laboratoire SENTISSI
Dr. Abdelfattah SENTISSI
Rés. Romandie II - Tour 2 - Casse
Tél.: 05 22 36 62 50 / 05 22 39 64 15

Laboratoire d'Analyses Médicales Sentissi

Dr A. SENTISSI
Pharmacien Biologiste

Ancien Interne CHU de Toulouse
Spécialisé en Hématologie, Biochimie
Bactériologie, Parasitologie, Pathologie Médicale
D.U. Assurance Qualité en B.M.



Code Patient : 2306020009
Date de l'examen : 03-06-2023
C. CARDIO.CASA-ANFA

Mr Abdelhanine SEBBATA
Réf : 2306030005
Prescription :

BIOCHIMIE SANGUINE GÉNÉRALE ET SPÉCIALISÉE

Glycémie (Glucose-oxydase)	0.94 g/l	(0.70-1.10)
	5.22 mmol/l	(3.89-6.11)

HbA1c (Cobas C111)	5.8 %	(4.2-7.0)
-----------------------	-------	-----------

- L'HbA1c d'un sujet normal ou d'un diabète équilibré est de 4.2 à 7%

Cholestérol total (Enzymatique)	1.30 g/l	(1.30-2.00)
	3.4 mmol/l	(3.4-5.2)

HDL-Cholestérol	0.44 g/l	(>0.40)
	1.14 mmol/l	(>1.04)

LDL-Cholestérol (calculé selon la formule de Friedwald)	0.62 g/l	(<1.60)
	1.61 mmol/l	(<4.14)

Interprétation du LDL-Cholestérol:

- LDL-Cholestérol 0.70 à 1,00 g/l : valeur optimale,
- LDL-Cholestérol entre 1,00 et 1,60 g/l: valeur limite ,
- LDL-Cholestérol > à 1,60 g/l: valeur à risque élevé.

Triglycérides	1.33 g/l	(0.40-1.50)
	1.52 mmol/l	(0.46-1.71)

Demande validée biologiquement par : **Dr. SENTISSI Abdelfattai**

Laboratoire SENTISSI
Dr. Abdelhannan SENTISSI
Rés. Romandie 1 - Tour 2 - Casa
Tél.: 05 22 36 62 50 / 39 64 15