



المستشفى الخاص الدولي للدار البيضاء  
HÔPITAL PRIVÉ INTERNATIONAL DE CASABLANCA

HPIC

Annuler et Remplacer par le Réel

159894

Hôpital Privé International de Casablanca  
Angle Bd. Bir Anzarane et Abou Ishak  
Shirazi et Rue Ben Jilali - Quartier Maarif  
Tél: 05 22 05 40 80 - 05 22 05 40 81  
ICE: 002924279000042 - INPE: 060064839

CASABLANCA, LE 08/05/2023

## DEVIS

M-23-05-0299-066

N° D230001865 06/05/2023

Wassima

Nom et prénom du patient : **AZZEDDINE RACHID**

Prise en charge : **MUPRAS (RAM)**

Traitements : **Forfait chirurgical**  
**Forfait chirurgical**

Forfait	Nombre	Prix unitaire	Montant
2 EME STENT	1	12 500.00	12 500.00
Coronarographie	1	6 000.00	6 000.00
Dilatation artère coronaire + 01 stent actif	1	49 000.00	49 000.00
		<b>Sous-Total</b>	<b>67 500.00</b>
(*) Produits facturés à l'unité			
<b>Total devis</b>			<b>67 500.00</b>

Hôpital Privé International de Casablanca  
Angle Bd. Bir Anzarane et Abou Ishak  
Shirazi et Rue Ben Jilali - Quartier Maarif  
Tél: 05 22 05 40 80 - 05 22 05 40 81  
ICE: 002924279000042 - INPE: 060064839



CASABLANCA, LE 10/05/2023

DEVIS

M-23-05-0299-066

N° D230001865 06/05/2023

Wassima

Nom et prénom du patient : **AZZEDDINE RACHID**

Prise en charge : **MUPRAS (RAM)**

Traitements : **Forfait chirurgical**  
**Forfait chirurgical**

Forfait	Nombre	Prix unitaire	Montant
Coronarographie	1	6 000.00	6 000.00
Dilatation artere coronaire + 01 stent actif	1	49 000.00	49 000.00
Dilatation coronaire +02 stents actifs	1	61 500.00	61 500.00
		<b>Sous-Total</b>	<b>116 500.00</b>
(*) Produits facturés à l'unité			
<b>Total devis</b>			<b>116 500.00</b>

Hôpital Privé International de Casablanca  
Angle Bd. Bir Anzarane et Abou Ishak Shirazi  
Shirazi et Rue Ben Jilali, Quartier Maarif  
Tél: 05 22 00 00 00 - 05 40 40 40  
ICE: 002924279000042 - RC: 109051  
IF: 50575193 - INPE: 060064839



**PLI CONFIDENTIEL**

Cher Confrère,

Casablanca, le : 06/05/2023

Je vous prie de bien vouloir trouver ci-après les renseignements cliniques concernant :

Mr/ Mme ..... RACHID AZZEDINE

Ayant droit à la couverture médicale par l'organisme dont vous assurez le conseil.

Je vous écris pour information et en vue démarches administratives pour une prise en charge ou accord de principe.

Avec mes remerciements, veuillez croire, Cher confrère, à mes considérations les meilleures.

Antécédent : .....

Diagnostic et motif des soins : ..... Douleurs thoraciques

+ sténose significative de l'artère coronaire droite distale  
+ sténose significative de l'artère coronaire droite

Examens cliniques : ..... proximale

Traitement proposé : .....

Coronarographie + Dilatation coronaire

avec 2 stents actifs

Durée prévisible des soins : .....

**NB : Ce traitement est susceptible d'être modifié en fonction des évaluations de la maladie.**

Casablanca, le 06/05/2023

Dr. FANO CHAARA  
Médecin Cardiologue  
Interventionnel

Cachet et signature du médecin traitant





## Coronarographie et Angioplastie

**Patient:** RACHID AZZEDDINE  
**Date Examen:** 06/05/2023  
**Opérateur:** Dr ISMAIL ISMAIL  
**Indications:** ST+, IDM, BAV III

**Date de naissance:** 03/04/1957

**Sexe:** MASCULIN

### STATUT CLINIQUE

- ST+, IDM, BAV III

### TECHNIQUE

**Salle:** PHILIPS.

**Voie d'abord primaire:** Artère radiale droite - 6 French - Succès voie d'abord - Succès fermeture - Compression manuelle.

**Matériel:**

- Runtrough NS (Terumo).
- EMERGE 2,5 X 15 mm (Boston Scientific) N° 29932166.
- EMERGE PUSH 1,5 X 12 mm (Boston Scientific) N° 29915791.
- Tiger (Boston Scientific).
- INTRO 6F RADIAL (Terumo).
- CONVEY 6F JR4 (Boston Scientific).
- SYNERGY 3.50 X 20 mm (Boston Scientific) N° 29236325.
- SYNERGY MR OUS 2.75 X 48 mm (Boston Scientific) N° 30339050.

### CORONAROGRAPHIE

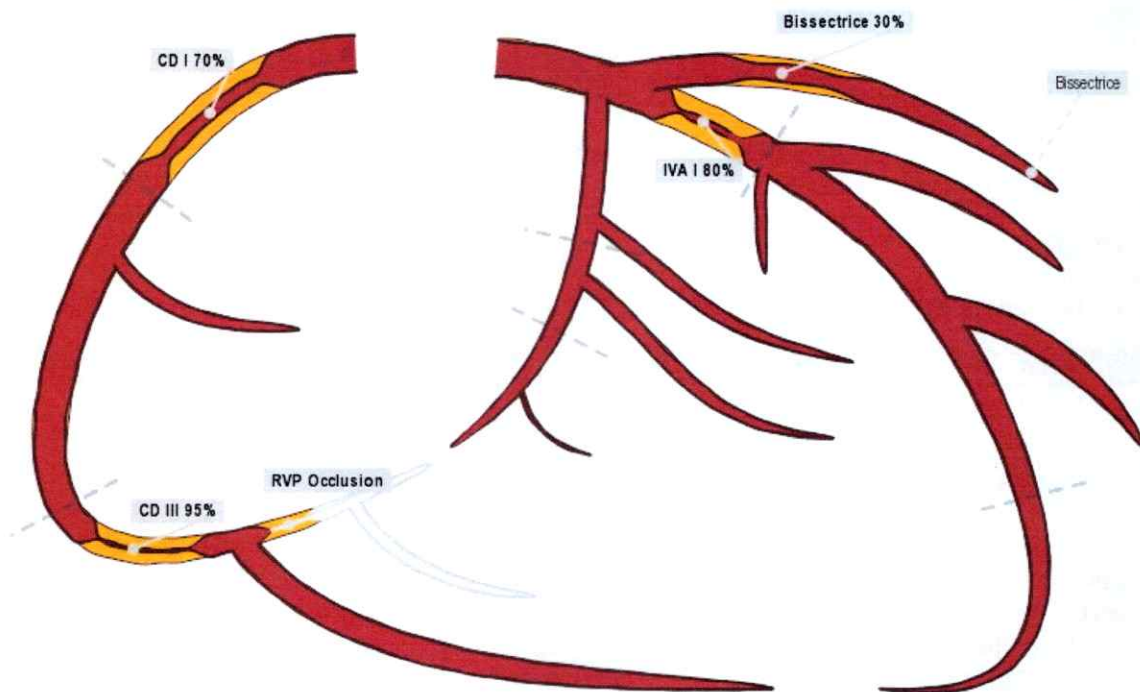
**Artère Coronaire Gauche:**

- Le tronc commun est de longueur normale, sans sténose.
- L'artère interventriculaire antérieure proximale présente une sténose très serrée estimée à 80 %.
- L'artère circonflexe est une artère coronaire de petite taille. Il existe une artère bissectrice visible. L'artère bissectrice est le siège d'une lésion non significative estimée à 30 %. Cette lésion s'étend jusqu'à l'artère bissectrice.

**Artère Coronaire Droite:** L'artère coronaire droite proximale présente une sténose significative estimée à 70 %. Cette lésion s'étend jusqu'à l'artère coronaire droite proximale. L'artère coronaire droite distale présente une sténose subocclusive estimée à 95 %. Cette lésion s'étend jusqu'à l'artère coronaire droite distale. L'artère rétroventriculaire postérieure présente une occlusion. Cette lésion s'étend jusqu'à l'artère rétroventriculaire postérieure.

**Score Syntax:** 14.5

Dr. Ismail Ismail  
Cardiologie  
Spécialiste en cardiologie  
interventionnelle, Structurale  
Et Maladies Vasculaires  
Tel : 06 61 69 76 17

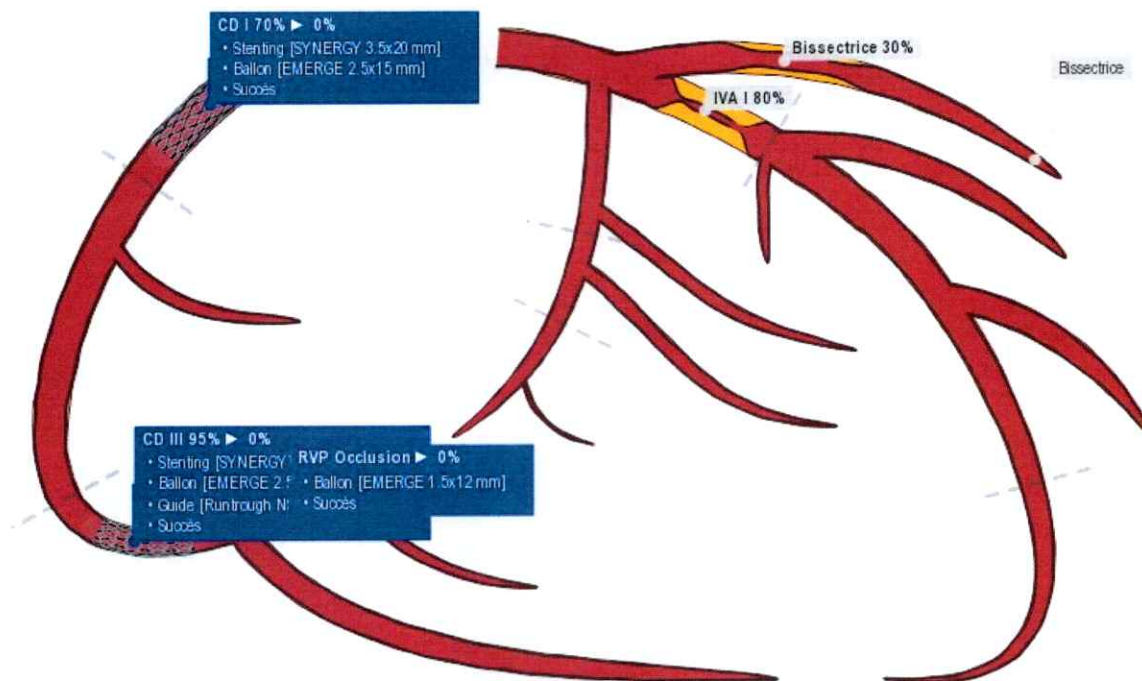

## ANGIOPLASTIE

La sonde porteuse CONVEY 6F JR4 est positionnée au niveau de l'artère coronaire droite proximale. Un guide Runtrough NS est positionné en aval de l'artère coronaire droite distale. Mise en place d'un ballon EMERGE 2,5 X 15 mm au niveau de l'artère coronaire droite distale pour prédilater la lésion. Mise en place d'un stent actif SYNERGY MR OUS 2.75 X 48 mm au niveau de l'artère coronaire droite distale. Après contrôle angiographique final, l'artère coronaire droite distale est indemne de lésion significative.

Mise en place d'un ballon EMERGE 2,5 X 15 mm au niveau de l'artère coronaire droite proximale pour prédilater la lésion. Mise en place d'un stent actif SYNERGY 3.50 X 20 mm au niveau de l'artère coronaire droite proximale. Après contrôle angiographique final, l'artère coronaire droite proximale est indemne de lésion significative.

Mise en place d'un ballon EMERGE PUSH 1,5 X 12 mm au niveau de l'artère rétroventriculaire postérieure afin de dilater la lésion. Après contrôle angiographique final, l'artère rétroventriculaire postérieure est indemne de lésion significative.



## CONCLUSION

- ✓ Coro :
  - Lésions bitronculaires.
  - Sténose significative de l'artère interventriculaire antérieure proximale.
  - Lésion non significative de l'artère bissectrice.
  - Sténose significative de l'artère coronaire droite proximale. Sténose significative de l'artère coronaire droite distale. Occlusion de l'artère rétroventriculaire postérieure.
- ✓ Angioplastie :
  - Succès d'angioplastie de l'artère coronaire droite distale. Implantation d'un stent actif. Succès d'angioplastie de l'artère coronaire droite proximale. Implantation d'un stent actif. Succès de recanalisation de l'artère rétroventriculaire postérieure sans stent.

### ➤ TRAITEMENT :

- Plavix 75 mg 1cp/j pdt 12 mois
- Cardioasprine 100mg à vie
- Statine (LDL-cholestérol < 55 mg/dl)
- Traitement de l'insuffisance cardiaque (bêta-bloquants, IEC ou Sartans )

### ➤ Recommandations:

Adaptation du mode de vie, correction des facteurs de risque cardio-vasculaire , Régime équilibré/Alimentation méditerranéenne ,  
Pratique régulière d'un exercice physique, arrêt du tabagisme, . Dépistage systématique du diabète

Dr ISMAIL ISMAIL

**Dr. Ismail Ismail**  
Cardiologie  
Spécialiste en cardiologie  
Interventionnelle, Structurale  
Et Maladies Vasculaires  
Tél : 06 61 69 76 17





PLI CONFIDENTIEL

Cher Confrère,

Casablanca, le : 09.05.2023.

Je vous prie de bien vouloir trouver ci-après les renseignements cliniques concernant :

Mr/ Mme ..... RACHID AZZEDDINE .....

Ayant droit à la couverture médicale par l'organisme dont vous assurez le conseil.

Je vous écris pour information et en vue démarches administratives pour une prise en charge ou accord de principe.

Avec mes remerciements, veuillez croire, Cher confrère, à mes considérations les meilleures.

Antécédent : .....

Diagnostic et motif des soins : .....

..... sténose significative de l'artère coronaire .....

Examens cliniques : ..... I.V.A. proximal .....

Traitement proposé : .....

..... Dilatation coronaire avec un stent actif .....

Durée prévisible des soins : .....

NB : Ce traitement est susceptible d'être modifié en fonction des évaluations de la maladie.

Casablanca, le 05/05/2023

Dr. FAHD CHAARA  
Médecin Cardiologue  
Interventionnel

Cachet et signature du médecin traitant



## Angioplastie

Patient: RACHID AZZEDDINE

Date de naissance: 03/04/1957

Sexe: MASCULIN

Date Examen: 09/05/2023

Opérateur: Dr ISMAIL ISMAIL

Indications: Angor stable , Modification de l'ECG

### STATUT CLINIQUE

- Angor stable , Modification de l'ECG

### TECHNIQUE

Salle: PHILIPS.

Voie d'abord primaire: Artère radiale droite - 6 French - Succès voie d'abord - Succès fermeture - Compression manuelle.

Matériel:

- Runtrough NS (Terumo).
- NC EMERGE 3 X 20 mm (Boston Scientific).
- INTRO 6F RADIAL (Terumo).
- CONVEY 6F LEFTBU3.5 (Boston Scientific).
- SYNERGY 2.75 X 48 mm (Boston Scientific).

### CONTROLE ANGIOGRAPHIQUE

- L'artère interventriculaire antérieure proximale présente une sténose très serrée estimée à 80 %. Cette lésion s'étend jusqu'à l'artère interventriculaire antérieure proximale.

### ANGIOPLASTIE

La sonde porteuse CONVEY 6F LEFTBU3.5 est positionnée au niveau du tronc commun. Un guide Runtrough NS est positionné en aval de l'artère interventriculaire antérieure proximale. Mise en place d'un stent actif SYNERGY 2.75 X 48 mm au niveau de l'artère interventriculaire antérieure proximale. Afin d'optimiser le déploiement de l'endoprothèse au niveau de l'artère interventriculaire antérieure proximale, mise en place d'un ballon NC EMERGE 3 X 20 mm. Après contrôle angiographique final, l'artère interventriculaire antérieure proximale est indemne de lésion significative.

### CONCLUSION

Succès d'angioplastie de l'artère interventriculaire antérieure proximale. Implantation d'un stent actif.

#### ➤ TRAITEMENT :

- Plavix 75 mg 1cp/j pdt 12 mois
- Cardioasprine 100mg à vie
- Statine (LDL-cholestérol < 55 mg/dl)
- Traitement de l'insuffisance cardiaque (bêta-bloquants, IEC ou Sartans )

#### ➤ Recommandations:

Adaptation du mode de vie, correction des facteurs de risque cardio-vasculaire , Régime équilibré/Alimentation méditerranéenne ,

Pratique régulière d'un exercice physique, arrêt du tabagisme, . Dépistage systématique du diabète



Dr ISMAIL ISMAIL

Dr. Ismail Ismail  
Cardiologue  
Spécialiste en cardiologie  
Interventionnelle, Structurale  
06 61 69 76 17

