

CLINIQUE CASABLANCA AIN BORJA

166590

Casablanca Le 26/06/2023

Devis N° 0000033/23

A. Identification

N° Dossier :

N° Identifiant :

Nom & Prénom : NAJEM SAID

C.I.N :

Adresse :

B. Adhérent

Nom prénom :

Lien avec l'assuré :

C. Débiteur

Organisme : MUPRAS

N° d'affiliation :

N° dimatriculation :

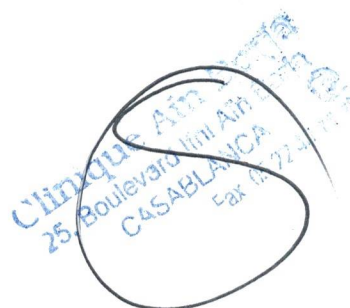
Traitement :

D. Période

Qte	Prestations	Prix U.	L.C.	Coef	Mt Total
MEDICAL					
1	DILATATION AVEC STENT ACTIF	49 000,00			49 000,00
TOTAL RUBRIQUE :					49 000,00
TOTAL GENERAL					49 000,00

Arrêté le présent Devis à la somme de :
QUARANTE-NEUF MILLE DIRHAMS

Cachet et Signature





- Diplômé en échocardiographie de l'Université BORDEAUX Segalen
- Diplômé en cardiologie pédiatrique et congénitale de l'Université PARIS Descartes
- Diplômé en ultrasonographie vasculaire de l'Université SORBONNE
- Ancien médecin interne du CHU Ibn Rochd, Casablanca
- Ancien médecin à l'Hôpital Pitié-Salpêtrière
- Ancien médecin assistant des hôpitaux de Liège - Belgique

- دبلوم فحص القلب بالصدى من جامعة بوردو - فرنسا
- دبلوم أمراض القلب للأطفال و الرضع من جامعة ديكارت بباريس - فرنسا
- دبلوم للموجات فوق الصوتية الوعائية من جامعة السوربون بباريس - فرنسا
- طبيب داخلي سابق بالمستشفى الجامعي ابن رشد
- طبيب سابق بالمستشفى الجامعي سالبتريير بباريس - فرنسا
- طبيب سابق بالمستشفى الجامعي بليجا - بلجيكا

وصفة طبية

ORDONNANCE

CASABLANCA, LE

22 / 6 / 2023

الدار البيضاء, بتاريخ

SAID NAJEM

SS ZUA

Angioplastie ZUA
sans stent Actif



AKDITAL

Clinique Ain Borja Casablanca
مصحة عين بركة الدار البيضاء

CORONAROGRAPHIE
21.06.2023

Monsieur NAJEM SAID, né le 16/05/1957

CLINIQUE

Indication : Angor d'effort.

TECHNIQUE

Voie d'abord: Artère radiale droite - 6 French

Produit de contraste utilisé: Ultravist : 40 ml

CORONAROGRAPHIE

Réseau coronaire gauche :

TCG: De bon calibre, court, libre de sténose significative

IVA: De moyen calibre, contourne la pointe, présente une sténose significative (70%) excentrée du segment moyen avec un bon lit d'aval. Les artères diagonales sont libres de sténose.

Circonflexe: De moyen calibre sans sténose significative. Les artères marginales sont libres de sténose.

Réseau coronaire droit :

Dominant; sans sténose significative.

CONCLUSION

Sténose serrée excentrée de l'IVA moyenne.

Indication à une angioplastie par un stent actif.

Dr. BENJAMIN HADJAM
Cardiologue Interventionnel
N°1 0522 41 63 63

ID : 20230621142026

Name : *

Gender : *

Age :

Dept :

Bed No :

Dr INCHAOUH Anass ECG report

HR : 77 bpm

PR : 116 ms

QRS : 88 ms

QT/QTc : 388/418 ms

P/QRS/T : 87/96/86 °

RV5/SV1 : 0.264/0.498 mv

RV5+SV1 : 0.762 mv

Confirm and sign:

Interpretations :
Borderline ECG

Sinus rhythm

~ with PVC(s)

--- Interpretation made without knowing patient's gender/age ---
Rightward axis

Possible right ventricular hypertrophy

Printing time : 2023-06-21 14:21:43

