

166427

Casablanca, le 23/06/2023

Monsieur **MUSTAPHA KHEBBAB**, né(e) le 11/05/1950 admis(e) pour Angor Mixte, Dyspnée stade 2.

Ses facteurs de risque sont : Anciens fumeur.

Son examen montre :

Sténose significative inférieure à 3 mois de l'artère interventriculaire antérieure proximale.

Sténose significative de la première diagonale.

Sténose significative de la première marginale.

Sténose significative de l'ostium de l'artère coronaire droite proximale.

Sténose significative de l'artère coronaire droite distale.

Indication à un traitement par angioplastie avec mise en place de trois stents actifs.



GROUPE 20-20 MAROCAIN  
DE CARDIOLOGIE INTERVENTIONNELLE | GPCI20-20

Dr Mohamed SAADAQUI

Dr Amine EL KHADIR

Dr Nihal Abassi

**Dr. Mohamed SAADAQUI**  
Cardiologue Interventionnel  
Institut de Cardiologie et d'Angéiologie  
728, Bd. Modibo Keita Casablanca  
Tél: 05 22 80 00 00  
INPE: 091121681

Clinique Dar Salam, 728 bd. Modibo Kita / 20100 Casablanca

SECRÉTARIAT & PRISE DE RENDEZ VOUS

Tél. : 05 22 80 00 00 (I.G.) / Tél. : 05 22 85 14 14 / Fax : 05 22 82 16 12


Infirmière de garde (24/7) : 06 62 48 23 97

E-mail : [contact@cardio2020.ma](mailto:contact@cardio2020.ma) / Site web : [www.cardio2020.ma](http://www.cardio2020.ma)



URGENCES CARDIO  
& PRISE DE RENDEZ-VOUS





cap. pec

20.42

166487

## Coronarographie

Patient: MUSTAPHA KHEBBAB

Date de naissance: 11/05/1950

Sexe: MASCULIN

IPP: 7627

Date Examen: 23/06/2023

Opérateur: Dr Amine ELKHADIR, Dr MOHAMED SAADAQOUI

Correspondant: Dr DRISS BENCHAKROUN

Indications: Angor Mixte, Dyspnée stade 2

### STATUT CLINIQUE

- Facteurs de risques : Ancien fumeur.

### TECHNIQUE

Salle: ATLAS.

Voie d'abord primaire: Artère radiale droite - 5 French - Succès voie d'abord - Succès fermeture avec Compression manuelle.

Contraste: Omnipaque. 50 ml

### CORONAROGRAPHIE

Dominance: Équilibrée.

Artère Coronaire Gauche:

- Le tronc commun est de longueur normale, sans sténose.
- L'artère interventriculaire antérieure est de taille normale. Cette artère coronaire donne 2 branches diagonales. L'artère interventriculaire antérieure proximale présente une sténose subocclusive (90-99%). La première diagonale est le siège d'une lésion non significative inférieure à 50%. Le diamètre de référence est inférieur à 2 mm à ce niveau.
- L'artère circonflexe est une artère coronaire de taille normale. Cette artère donne deux branches marginales significatives. La première marginale présente une sténose très serrée (70-90%).

Artère Coronaire Droite: L'artère coronaire droite est de taille normale et équilibrée. Les branches de division de l'artère coronaire droite sont grêles. L'ostium de l'artère coronaire droite proximale est le siège d'une lésion non significative inférieure à 30% de type B1. Cette lésion s'étend jusqu'à l'artère coronaire droite proximale. L'artère coronaire droite distale présente une sténose très serrée (70-90%).

Score Syntax: 11

### CONCLUSION

Lésions artérielles.

- Sténose significative inférieure à 3 mois de l'artère interventriculaire antérieure proximale. Lésion non significative de la première diagonale.
- Sténose significative de la première marginale.
- Lésion non significative de l'ostium de l'artère coronaire droite proximale. Sténose significative de l'artère coronaire droite distale.

Indication à un traitement par angioplastie avec mise en place de trois stents actifs. IVA proximale première marginale Coronaire droite distale.



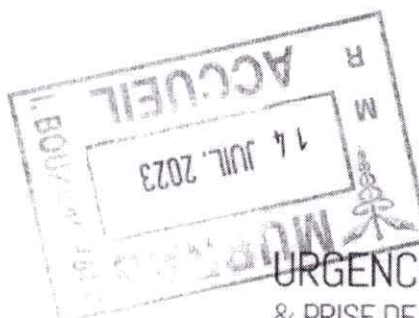Clinique Dar Salam, 728 bd. Modibo Kita / 20100 Casablanca

SECRÉTARIAT & PRISE DE RENDEZ-VOUS

Tél. : 05 22 80 00 00 (16) / Tél. : 05 22 85 14 14 / Fax: 05 22 82 16 12

Infirmière de garde (24/7) : 06 62 48 23 97


E-mail : contact@cardio20.ma / Site web : www.cardio20.ma



URGENCES CARDIO  
& PRISE DE RENDEZ-VOUS







Dr. Mohamed SAADAoui  
\* Cardiologue Interventionnel \*  
Institut de Cardiologie et d'Angéiologie  
728, Bd. Modibo Keita - Casablanca  
Tél: 05 22 80 00 00 - Fax: 05 22 82 16 12

Briffant

GROUPE 20-20 MAROCAIN | GMC I20-20  
DE CARDIOLOGIE INTERVENTIONNELLE

Dr Mohamed SAADAoui

Dr Amine EL KHADIR

Dr Nihal Abassi

Comme vous le constatez un changement de l'interprétation du  
Compte rendu, des lésions qui étaient significatives sont devenues non  
significatives. et du coup elles ne seront pas faites dans un deuxième  
temps annoncé au départ.

Actuellement et définitivement Accompli par 3 dilateurs + 3 stents  
sur IVA proximale ; première diagonale ; coronaire droite distale



Clinique Dar Salam, 728 bd. Modibo Kita / 20100 Casablanca

SECRÉTARIAT & PRISE DE RENDEZ-VOUS

Tél.: 05 22 80 00 00 (L.G.) / Tél.: 05 22 85 14 14 / Fax: 05 22 82 16 12

Infirmière de garde (24/7): 06 62 48 23 97

E-mail: contact@cardio20.ma / Site web: www.cardio20.ma

Mohamed LEBBAR  
CARDIOLOGUE  
4 Rue Tarik Ibn Ziad  
Boulevard des Hôpitaux - Casa

URGENCES CARDIO  
& PRISE DE RENDEZ-VOUS



