

D E V I S

175419

N° : 2300745479

13/09/2023

Nom patient : FARAHATE HOUDA

Prise en charge : MUPRAS

| | Nombre | Lettre Clé | Prix Unitaire | Montant |
|--|--------|------------|---------------|-----------------|
| <i>PRESTATIONS INTERNES</i> | | | | |
| JOURNEE D'HOSPITALISATION EN CHAMBRE INDIVIDUELLE STANDARD | 4,00 | | 550,00 | 2 200,00 |
| ECHOGRAPHIE-DOPPLER ARTERIELLE ET VEINEUSE DU MEMBRE INFERIEUR | 1,00 | | 800,00 | 800,00 |
| SCANNER THORACO-ABDOMINO-PELVIE | 1,00 | | 2 500,00 | 2 500,00 |
| SEDATION | 1,00 | | 600,00 | 600,00 |
| EXAMENS BIOLOGIE | 1,00 | B0420 | 504,00 | 504,00 |
| | | | Sous-Total | 6 604,00 |
| PHARMACIE (en sus) | 1,00 | | 694,98 | 694,98 |
| PHARMACIE (médicaments) | 1,00 | | 509,82 | 509,82 |
| | | | Sous-Total | 1 204,80 |
| Total Frais Clinique | | | | 7 808,80 |
| <i>PRESTATIONS EXTERNES</i> | | | | |
| DR. FAOUJI FATIMA ZAH (anesthésie-réani) | 1,00 | | 200,00 | 200,00 |
| DR. AASFARA JEHANNE (neurologie) | 3,00 | | 200,00 | 600,00 |
| DR. TIJANI YOUSSEF (chirurgie vascul) | 1,00 | | 200,00 | 200,00 |
| | | | Sous-Total | 1 000,00 |
| Total prestations externes | | | | 1 000,00 |

Arrêtée le présent devis à la somme de :

HUIT MILLE HUIT CENT HUIT DIRHAMS QUATRE-VINGTS CENTIMES

Total

8 808,80

NB: Les informations figurant sur ce devis, notamment les informations relatives au coût des prestations, sont fournies uniquement à titre indicatif et ne prennent pas en compte l'évolution de votre état de santé ni des prestations supplémentaires non prévues dont vous pourriez avoir besoin.

Vous devrez donc envisager la possibilité de constater un écart entre votre facture finale et le présent devis.

Nous nous engageons toutefois à vous fournir la meilleure estimation possible en fonction des données communiquées par vous-même ou votre médecin responsable.

Notre service de facturation est à votre disposition pour toute information complémentaire.

HOPITAL CHEIKH KHALIFA IBN ZAID

gauti

OUM/IDR

DEVIS ESTIMATIF

Date 14/09/2023

N° :230914114526OU

Nom patient : FARAHATE Houda

Prise en charge : MUPRAS

Traitements HOSPITALISATION

| PRESTATIONS | | Nombre | Lettre clé | Prix Unitaire | Montant |
|---|--|--------|------------|-------------------|-----------------|
| SEJOUR | | 5 | | 550,00 | 2 750,00 |
| CONS HOSP | | 5 | | 200,00 | 1 000,00 |
| ECHO DOPPLER ARTERIEL ET VEINEUX DES MI | | 1 | | 800,00 | 800,00 |
| SCANNER ABDOMINO-PELVIE | | 1 | | 1 500,00 | 1 500,00 |
| BIOLOGIE | | 1 | | 3 000,00 | 3 000,00 |
| | | | | Sous-Total | 9 050,00 |
| MEDICAMENTS | | Nombre | Lettre clé | Prix Unitaire | Montant |
| PHARMACIE | | 1 | | 3 500,00 | 3 500,00 |
| | | | | Sous-Total | 3 500,00 |

Arrêté le présent devis à la somme de :
DOUZE MILLE CINQ CENT CINQUANTE DIRHAMS

Total devis 12 550,00

Hopital Cheikh Khalifa Ibn Zaid
Tel: 05 29 03 53 45
Fax: 05 22 89 28 54
E-mail: hknad@fckm-bk.ma
14/09/2023

MONSIEUR LE MEDECIN CONSEIL

Cher Confrère.

Je vous prie de bien vouloir trouver ci-joint les renseignements cliniques concernant : Mr/Mrne : FARAH Houda ayant droit à la couverture médicale par l'organisme dont vous assurez le conseil.

Je vous écris pour information et en vue de démarches administratives pour une prise en charge ou accord de principe.

Avec mes remerciements, veuillez croire, Cher Confrère, à mes considérations
les meilleures.

RENSEIGNEMENTS CLINIQUES :

Patiente de 60 ans, suivie par Nephrologie à Hôpital St-Joseph
depuis 2018 et opérée par Salpingo-éctomie + infect de
la paroi qui présente des ATG + catarrhe + urésites
récurrentes

TRAITEMENT PROPOSE :

Hospitalisa: Bil. lis
Edo doppler artériel et veineux NT
TDM 'abdom - pelv. pharmocose

DUREE PREVISIBLE DU TRAITEMENT :

05 June

Observations : Des modifications du traitement pourraient survenir en fonction des évaluations et de l'évolution de la maladie.

Casablanca, le 14 / 09 / 2023

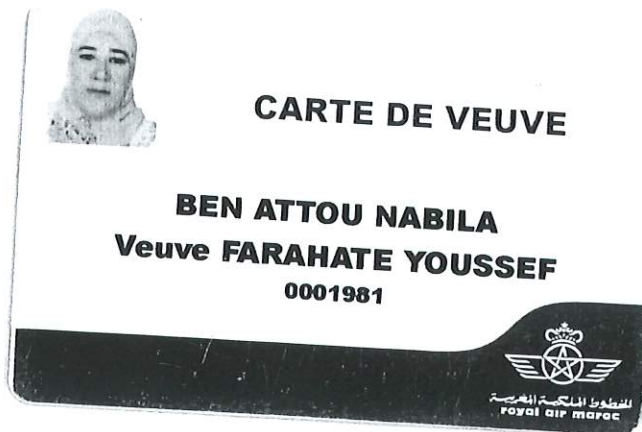
Cachet et Signature du Médecin

2023

093371337

Faculté des Sciences de la Santé
Pr. Ass. AAST-APA Jeanne
Neurologie

Cachet et Signature





Casablanca, le 17/09/2023

Compte Rendu d'Hospitalisation

| Identification du Patient | | Information sur le Séjour |
|---------------------------|----------|---|
| Nom : | FARAHATE | Médecins traitants : Pr. AASFARA |
| Prénom : | HOUDA | Hospitalisation: 13/09/2023 au 17/09/2023 |

Identité : Patiente âgée de 21 ans, mutualiste.

Motif d'hospitalisation : Douleur du membre inférieur gauche résistante au traitement antalgique

Antécédents :

Suivie en neurologie pour myasthénie généralisée avec anticorps anti MUSK positifs évoluant depuis septembre 2018 sous perfusions semestrielles de RITUXIMAB (dernière cure en Mai 2021).

opérée il y a 03 semaine pour salpingectomie, les suites ont été marquées par la survenue d'une infection de la paroi qui a été reprise.

La patiente a présenté 72h avant son hospitalisation, des douleurs fulgurantes du membre inférieur gauche et depuis 24h un oedème du MIG. Elle rapportait aussi des vomissements incoercibles avec quelques céphalées sans baisse de l'acuité visuelle ni déficit moteur ni sensitif ni troubles sphinctériens.

Le tout évoluant dans un contexte d'altération de l'état général, amaigrissement non chiffré et d'apyrexie.

Examen clinique d'admission :

Examen général : TA : 112/60 mmHg, FC : 72 bpm, SpO2 : 100% à l'air ambiant, T : 37 °C.

Examen Neurologique :

- Patiente consciente, bien orientée dans le temps et dans l'espace avec un GCS à 15/15.
- Pas de déficit sensitivo-moteur, Lasèque négatif.
- Fatigabilité musculaire globale. Pas de ptosis. Pas de dysphagie ni fausses routes. Réflexe nauséeux présent.
- Score myasthénique à 100/100.

Examen cardio-vasculaire : Bruits du cœur réguliers. Pas de souffle audible. Mollets souples.
oedème du MIG avec aspect pâle et froid en distalité avec diminution des pouls distaux.

Sx homans positif.

Examen pleuro-pulmonaire : FR à 30c/min, Pas de râles ni dyspnée. Saturation à 100% à l'air ambiant.

Le reste de l'examen somatique est sans particularités.

Examens complémentaires:

Echo-doppler des membres inférieurs (13/09/2023): Thrombophlébite veineuse largement étendue au niveau du MIG (VIE, V.fémorale commune, superficielle et poplitée). Aspect grêle des artères tibiales antérieures avec ralentissement des vitesses à leur niveau.

TDM thoraco-abdomino-pelvienne (13/09/2023): Kyste ovarien gauche. Persistance d'une dilatation péri utérine droite liquidienne de 18x17mm (hydrosalpinx connu). disparition de l'épanchement liquidien péri-hépatique, avec persistance d'une lame d'épanchement minime pelvien. Régression du plastron appendiculaire.

bilan biologique: hb à 10.9 g/dl VGM : 69.4 fl, CCMH à 32.6 g/dl, PLQ à 514000/mm, CRP à 228.00 mg/l, ionogramme sanguin sans anomalies

Avis Chirurgie vasculaire: Mettre sous anticoagulation (apixaban à une dose de 10mg/12h pendant 07 jours puis 5mg/12h pdt 03 mois) et contrôle par écho doppler veineux et artériel des MI dans 03 mois. l'examen a montré une amélioration sur le plan artériel (membre plus chaud, moins pâle) il a été décidé de temporiser pour l'exploration artérielle (artériographie).

Diagnostic: thrombose veineuse profonde étendue du membre inférieur gauche

SYNTHESE + EVOLUTION :

La patiente a été mise sous anticoagulation par HBPM dès la récupération du résultat de l'écho doppler le même jour d'admission (0.6cc/12h) pendant 04 jours puisqu'une reprise de la cicatrice chirurgicale (rapprochement des berges). La patiente n'a pas pu être mise sous anticoagulation orale jusqu'à la réalisation des sutures sous anesthésie générale (16/09/2023). Les suites étaient simples avec une bonne évolution clinique (membre moins douloureux et réduction partielle de l'oedème).

La patiente est déclarée sortante ce jour et sera revue en consultation de chirurgie vasculaire dans 03 mois ou si moindre aggravation. Elle sera revue également en Cs neurologie dans 01 mois. un bilan infectieux de contrôle a été demandé dans 72h.

Signé:

Pr. AASFARA Jehanne

Neurologue

Hôpital Cheikh Khalifa
Pr. agréée JEHANNE AASFARA
Neurologie
09117137



CASABLANCA, le 13/09/2023

PATIENT: **FARAHATE Houda**

ECHODOPPLER ARTERIEL ET VEINEUX DES DEUX MI

TECHNIQUE :

- Examen réalisé en doppler couleur couplé au doppler pulsé à l'aide d'une sonde de 8 Mhz.

RESULTATS :

1/ sur le plan artériel

- Aspect morphologique normal de l'aorte abdominale sous rénale, sans image de plaque athéromateuse ou disparité de calibre.
- Absence d'anomalie de morphologie en mode B à type de plaque athéromateuse ou de surcharge calcique au niveau de l'axe artériel fémoral et jambier droit et gauche.
- L'analyse en mode pulsé retrouve des courbes vélo-symétrique d'aspect morphologique normal même en distalité.
- Aspect grêle de l'artère tibiales antérieures bilatérale avec ralentissement des vitesses à son niveau de façon bilatérale.

2/ Sur le plan veineux :

- VCI siège d'un flux au doppler pulsé.
- Veine iliaque externe, Veines fémoro-poplitées et tibiales à droite de contenu homogène transsonique, facilement dépressible par la sonde.
- Présence d'un contenu échogène difficilement compressible au sein de la veine iliaque externe, veine fémorale commune, superficielle, tronc de la VSI, et poplitée à gauche.
- Les veines tibiales gauches sont perméables.
- Discrète infiltration oedémateuse de la jambe gauche.
- Absence de collection sous-cutanée.

CONCLUSION :

Aspect échodoppler en faveur d'une thrombophlébite veineuse largement étendue au niveau du membre inférieur gauche (VIE, veine fémorale commune, superficielle et poplitée).

Aspect grêle des artères tibiales antérieures avec ralentissement des vitesses à leur niveau.

En vous remerciant de votre confiance

Signé : **Dr HABI**



CASABLANCA, le 13/09/2023

PATIENT : FARAHATE Houda

EXAMEN(S) REALISE(S) : **Scanner abdonmino-pelvien**

IPP : **H0119002192**

DATE NAISSANCE : **01/03/2000**

NUMERO DOSSIER : **2300745479**

TDM THORACO-ABDOMINO-PELVienne

Technique : Acquisition spiralée volumique en coupes fines avec reconstructions multi-planaires, sans et avec injection de produit de contraste.

Résultats :

A l'étage thoracique :

Absence de nodule ou de foyer d'allure évolutive.
Absence de dilatation de bronche.
Absence d'épanchement pleural ou d'adénopathie.
Intégrité des éléments médiastinaux.

A l'étage abdomino pelvien :

Kyste ovarien gauche de 43 x 31 mm.
Présence d'une formation liquidienne latéro utérine droite de 18 x 17 mm (hydrosaplinx connu).
Absence d'infiltration de la graisse adjacente.
Foie homogène de taille normale et de contours réguliers.
Absence de dilatation des voies biliaires intra et extra hépatiques.
Rate et pancréas normaux.
Les deux reins sont de taille normale, de contours réguliers avec sécrétion et excrétion faites dans les délais normaux sans dilatation des cavités excrétrices.
Vessie d'aspect normal.
Utérus de taille normale, siège d'une hydrométrie.
Lame d'épanchement liquidien pelvien.
Absence d'adénopathie profonde.
Absence de lésion osseuse suspecte.

Conclusion :

Kyste ovarien gauche de 43 x 31 mm.
Persistance d'une dilatation péri utérine droite liquidienne de 18 x 17 mm (Hydrosalpinx connu ?).
Disparition de l'épanchement liquidien péri hépatique, avec persistance d'une lame d'épanchement minime pelvien.
Régression du plastron appendiculaire.

Signé **dr EL BENDADI**



HOPITAL CHEIKH KHALIFA IBN ZAID**PRESTATIONS DISPENSEES AU PATIENT****FARAHATE HOUDA**
2300745479

16/10/2023

17:18

| Date | | Prestation | Cotation | PU | Montant |
|------------|----------|--|----------|-------------------|---------------|
| 15/09/2023 | Laboratc | Ionogramme (NA K CL RA PT CA) | B 160 | 1,20 | 192,00 |
| 15/09/2023 | Laboratc | Protéine C réactive - CRP | B 100 | 1,20 | 120,00 |
| 15/09/2023 | Laboratc | Temps de céphaline active | B 40 | 1,20 | 48,00 |
| 15/09/2023 | Laboratc | Taux de Prothrombine (TP) +INR | B 40 | 1,20 | 48,00 |
| 15/09/2023 | Laboratc | NFS - Numération formule sanguine + plaq | B 80 | 1,20 | 96,00 |
| | | | | Sous Total | 504,00 |
| | | | | Total | 504,00 |

Hôpital Cheikh Khalifa Ibn Zaid
Tél : 05 29 03 53 45
Fax : 05 29 00 44 77
contact@hkh.ma
05 29 03 53 45

ANNEXE PHARMACIE

| | | |
|-------------------------------------|---------------------------|-------------------|
| Nom patient : FARAHATE HOUDA | N° Facture 129 516 | 2300745479 |
|-------------------------------------|---------------------------|-------------------|

| Produit | Quantité | Prix Unitair | Montant |
|--|-----------------|---------------------|----------------|
| BETADINE 10% 125ml Solutio (01) | 2 | 15,60 | 31,20 |
| CHLORURE DE SO 0,9%Po500 Injecta (01) | 4 | 13,10 | 52,40 |
| DIPRIVAN 200mg/20m Injecta (05) | 1 | 39,08 | 39,08 |
| GLUCOSE 5% Po 500 Injecta (01) | 3 | 14,00 | 42,00 |
| OMNIPAQUE 100ML 300 mg I/ INJECTA (01) | 1 | 246,00 | 246,00 |
| Sous-Total médicaments | | | 410,68 |
| ALESE 60X90CM | 3 | 4,47 | 13,41 |
| CHAMP DE TABLE 150X190 | 1 | 33,70 | 33,70 |
| COMPRESSE STERILE 10X10 PAQUET DE 5 | 6 | 3,62 | 21,72 |
| COMPRESSE STERILE RX TISSE 10X10 PQT10 | 1 | 7,94 | 7,94 |
| COUCHES ADULTES XL | 4 | 8,78 | 35,12 |
| DEMECRYL 2/0 1/2 CR 26 MM | 1 | 31,82 | 31,82 |
| ELECTRODE ECG ADULTE/ENFANT | 3 | 1,03 | 3,09 |
| GANT D'EXAMEN EN LATEX POUDRE | 20 | 1,17 | 23,40 |
| INTRANULE G 20 | 2 | 1,61 | 3,22 |
| INTRANULE G 22 | 2 | 1,61 | 3,22 |
| INTRANULE G 24 | 2 | 1,70 | 3,40 |
| KIT SCANNER STD | 1 | 25,72 | 25,72 |
| LUNETTE A OXYGENE ADULTE | 1 | 5,85 | 5,85 |
| PERFUSEUR A SERUM AVEC ROBINET | 3 | 5,87 | 17,61 |
| SERINGUE 10ML | 4 | 0,94 | 3,76 |
| SERINGUE 20ML | 1 | 1,40 | 1,40 |
| SERINGUE 5ML | 1 | 0,78 | 0,78 |
| SET DE SUTURE REF470258 | 1 | 49,14 | 49,14 |
| SOIE NOIRE TRESSEE 3/0 1/2 CT24MM | 0 | 35,31 | 0,00 |
| Sous-Total consommable médical | | | 284,30 |
| Total pharmacie | | | 694,98 |

Hôpital Cheikh Khalifa Ibn Loula
 Tél : 05 29 03 53 45
 Fax : 05 29 00 44 77
 Email : info@hckl.mn