

HOPITAL CHEIKH KHALIFA IBN ZAID

DEVIS

178376

N° : 2300759142 09/10/2023

Nom patient : JOUA ALI

Prise en charge : MUPRAS

	Nombre	Lettre Clé	Prix Unitaire	Montant
<i>PRESTATIONS INTERNES</i>				
IRM CEREbraLE	1,00		2 500,00	2 500,00
ECHOGRAPHIE TRANS-THORACIQUE (ECHOGRAPHIE-DOPPLER CARDIAQUE)	1,00		800,00	800,00
ECHOGRAPHIE-DOPPLER DES TRONCS SUPRA-AORTIQUES	1,00		900,00	900,00
JOURNEE D'HOSPITALISATION EN SOINS INTENSIFS	1,00		1 000,00	1 000,00
REEDUCATION POUR PATIENT HOSPITALISEE	2,00		150,00	300,00
JOURNEE D'HOSPITALISATION EN CHAMBRE DOUBLE	2,00		550,00	1 100,00
SURVEILLANCE EN SOINS INTENSIFS	3,00		400,00	1 200,00
CONSULTATION INITIALE D'URGENTISTE	1,00		100,00	100,00
CONSULTATION DE MEDECIN SPECIALISTE	1,00		200,00	200,00
EXAMENS BIOLOGIE	1,00	B3900	4 680,00	4 680,00
			Sous-Total	12 780,00
PHARMACIE (médicaments)	1,00		195,56	195,56
			Sous-Total	195,56
Total Frais Clinique				12 975,56
<i>PRESTATIONS EXTERNES</i>				
PR. EL FATIMI ABDELLA (médecine physique)	1,00		200,00	200,00
DR. ELHARRAS MAHASSINE (cardiologie)	1,00		200,00	200,00
			Sous-Total	400,00
Total prestations externes				400,00

Arrêtée le présent devis à la somme de :

TREIZE MILLE TROIS CENT SOIXANTE-QUINZE DIRHAMS CINQUANTE-SIX CENTIMES

Total 13 375,56

NB: Les informations figurant sur ce devis, notamment les informations relatives au coût des prestations, sont fournies uniquement à titre indicatif et ne prennent pas en compte l'évolution de votre état de santé ni des prestations supplémentaires non prévues dont vous pourriez avoir besoin. Vous devrez donc envisager la possibilité de constater un écart entre votre facture finale et le présent devis. Nous nous engageons toutefois à vous fournir la meilleure estimation possible en fonction des données communiquées par vous-même ou votre médecin responsable. Notre service de facturation est à votre disposition pour toute information complémentaire.

ANNEXE PHARMACIE

Nom patient : JOUA ALI		N° Facture 142 852	2300759112
Produit	Quantité	Prix Unitair	Montant
ASPEGIC NOUR 100mg Sachet (20)	1	0,68	0,68
CHLORURE DE SO 0,9%Po500 Injecta (01)	1	13,10	13,10
KARDEGIC 75mg Sachet (30)	1	19,20	19,20
NOVEX 4000UI INJECTA (02)	2	41,25	82,50
OMEPRazole N 40mg Injecta (50)	2	23,72	47,44
PARACETAMOL NORMON 1G INJECTA (50)	0	14,08	0,00
PLAVIX 75 mg COMPRIM (14)	4	8,16	32,64
Sous-Total médicaments			195,56
Total pharmacie			195,56

Hôpital Cheikh Khalifa Ibn Zaid
Tél : 05 29 03 53 45
Fax : 05 29 00 44 77
E-mail : contact@fckm-hck.ma
No INP 090001262

HOPITAL CHEIKH KHALIFA IBN ZAID
PRESTATIONS DISPENSEES AU PATIENT
JOUA ALI

2300759112

24/10/2023

09:53

Date		Prestation	Cotation	PU	Montant
09/10/2023	Laboratc	Transaminases SGOT/ASAT	B 50	1,20	60,00
09/10/2023	Laboratc	Protéine C réactive - CRP	B 100	1,20	120,00
09/10/2023	Laboratc	Ionogramme (NA K CL RA PT CA)	B 160	1,20	192,00
09/10/2023	Laboratc	Urée	B 30	1,20	36,00
09/10/2023	Laboratc	Transaminases SGPT/ALAT.	B 50	1,20	60,00
09/10/2023	Laboratc	Troponine I ultrasensible	B 250	1,20	300,00
09/10/2023	Laboratc	Créatinine sanguine	B 30	1,20	36,00
09/10/2023	Laboratc	Taux de Prothrombine (TP) +INR	B 40	1,20	48,00
09/10/2023	Laboratc	Temps de céphaline active	B 40	1,20	48,00
09/10/2023	Laboratc	NFS - Numération formule sanguine + plaq	B 80	1,20	96,00
10/10/2023	Laboratc	VIH - Dépistage combiné	B 200	1,20	240,00
10/10/2023	Laboratc	Hémoglobine glyquée	B 100	1,20	120,00
10/10/2023	Laboratc	Syphilis - Sérologie	B 100	1,20	120,00
10/10/2023	Laboratc	Hépatite B - Antigène HBs	B 120	1,20	144,00
10/10/2023	Laboratc	Acide Folique (Folates-Vit B9) plasmatiq	B 400	1,20	480,00
10/10/2023	Laboratc	Vitamine B 12	B 400	1,20	480,00
10/10/2023	Laboratc	Hépatite B - Ac Anti HBc Totaux	B 250	1,20	300,00
10/10/2023	Laboratc	Thyreostimuline (TSH 3G)	B 250	1,20	300,00
10/10/2023	Laboratc	Hépatite C (HVC) - Sérologie	B 300	1,20	360,00
10/10/2023	Laboratc	Vitamine D2/D3 (25 OH VIT D)	B 450	1,20	540,00
10/10/2023	Laboratc	Hépatite B - Ac Anti-HBs	B 250	1,20	300,00
10/10/2023	Laboratc	Cholestérol Total	B 30	1,20	36,00
10/10/2023	Laboratc	Acide urique (Uricémie)	B 30	1,20	36,00
10/10/2023	Laboratc	Cholestérol LDL	B 50	1,20	60,00
10/10/2023	Laboratc	Cholestérol HDL	B 50	1,20	60,00
10/10/2023	Laboratc	Glycémie à jeûn	B 30	1,20	36,00
10/10/2023	Laboratc	Triglycérides	B 60	1,20	72,00
				Sous Total	4 680,00
				Total	4 680,00

Hôpital Cheikh Khalifa Ibn Zaid
Tél : 05 29 03 53 45
Fax : 05 29 00 44 77
E-mail : contact@fckm-hck.ma
www.fckm-hck.ma

COMPTE RENDU D'HOSPITALISATION

Nom prénom : JOUA ALI

Service : USIP

Age : 72 ans

Chambre : 04

Date d'entrée : 09/10/2023

Poids : Kg / Taille : /SC : m²

Date de sortie : 12/10/2023

Médecin traitant :

Diagnostic de sortie : AVC ISCHEMIQUE

Identité :

Patient : Joua Ali âgé de 72 ans

Antécédentes :

Dyslipidémie non traitée

Pas d'HTA / Pas de diabète / Pas de Tabac

Notion d'insuffisance mitrale rapportée par le patient il y a 50 ans

Symptomatologie :

L'Histoire de la maladie remonte au matin de son admission par une lourdeur du membre inférieur gauche sans perte de conscience ni de crise convulsive le tout évoluant dans un contexte de conservation de l'état général

Examen :

- Neurologique : patient conscient GSC 15/15 /

Déficit du membre inférieur gauche à 4/5 e

Pas de paralysie faciale ni de troubles oculo-moteurs

Pas de trouble de l'élocution

Trouble de l'équilibre à la marche à gauche en rapport avec le déficit

- Patient stable sur le plan hémodynamique

Examen Complémentaires :

- IRM cérébrale objectivant un AVC ischémique aigue capsulaire du territoire des perforantes de l'artère cérébrale postérieure droite
- bilan biologique normal

Cardio :

- Auscultation : B1 B2 bien perçus, pas de souffle ni de signe d'insuffisance cardiaque ; mollet libres
- ECG : RRS à 80 / axe gauche / PP fixe
- ETSA : surcharge athéromateuse sans plaques ni sténose
- ETT : bonne fonction systolique pas d'htp/ pas de valvulopathie péricarde sec

Traitement :


- OEDES 40 mg en IVL
- LOVENOX 0.4
- PLAVIX 75 mg
- KARDEGIC 75
- ANDOL 1g
- STANORM 20 mg 1cp le soir

Evolution :

Patient stable sur le plan hémodynamique

Pas de trouble oculo moteur/ paralysie faciale

Déficit du membre inférieur gauche à 4/5' – 5/5'



Complément d'informations

pec_mup@mupras.com <pec_mup@mupras.com>

Mer 18/10/2023 11:31

À : Assurance Pec <assurance_pec@hck.ma>

Bonjour

Pour donner suite à la demande de prise en charge de Mr JOUA ALI, prière de nous envoyer la facture définitive + détail pharmacie.

CORDIALEMENT.




Service Prise en charge

☎ Fixe : +212 522 204 545 LG

✉ pec@mupras.com

🌐 www.mupras.com

MUPRAS déploie ses efforts pour vous protéger

Siège Social : Centre d'affaire Atlas Den Abdellah, 49, Angle rue Ali el Denadbehah et rue Mohammed
Fasir 8ème étage - Casablanca / Tél : 05 22 20 45 45 LG - Fax : 05 22 22 78 18, contact@mupras.com

 /MUPRASRAM

HOPITAL CHEIKH KHALIFA IBN ZAID

50 m

OUALIDR

DEVIS ESTIMATIF

Date 10/10/2023
N° :231010140633OU

Nom patient : JOUA ALI

Prise en charge : MUPRAS

Traitements HOSPITALISATION

PRESTATIONS	Nombre	Lettre clé	Prix Unitaire	Montant
SOINS INTENSIFS	5		1 000,00	5 000,00
SURVEILLANCE EN SOINS INTENSIFS	5		400,00	2 000,00
IRM CEREBRALE	1		2 500,00	2 500,00
BIOLOGIE	1		3 500,00	3 500,00
PHARMACIE	1		3 000,00	3 000,00
			Sous-Total	16 000,00

Arrêté le présent devis à la somme de ;
SEIZE MILLE DIRHAMS

Total devis 16 000,00

Hôpital Cheikh Khalifa Ibn Zaid
Tél : 05 29 03 53 45
Fax : 05 29 00 44 77
E-mail : contact@fckm-hck.ma
ICE HCK : 001740003000026

PLI CONFIDENTIEL

Code : AAEN0400

MONSIEUR LE MEDECIN CONSEIL

Cher Confrère.

Je vous prie
concernant : Mr/Mn
médicale par l'organi


2300759112 / H0123030681
Prénom : ALI
Nom : JOUA
DDN : 01/08/1951 **E :** 09/10/2023
Service : SOINS INTENSIFS (NA)


PAYANT
Sexe : M

renseignements cliniques
nt droit à la couverture

Je vous écris pour information et en vue de démarches administratives pour une prise en charge ou accord de principe.

Avec mes remerciements, veuillez croire, Cher Confrère, à mes considérations les meilleures.

RENSEIGNEMENTS CLINIQUES :

AVC E.
Aus Neu - Aus Caudes
Pharmacie - Belgique - Rodolphe

TRAITEMENT PROPOSE :

Aspegic dose de charge +
Plavix dose de charge

DUREE PREVISIBLE DU TRAITEMENT :

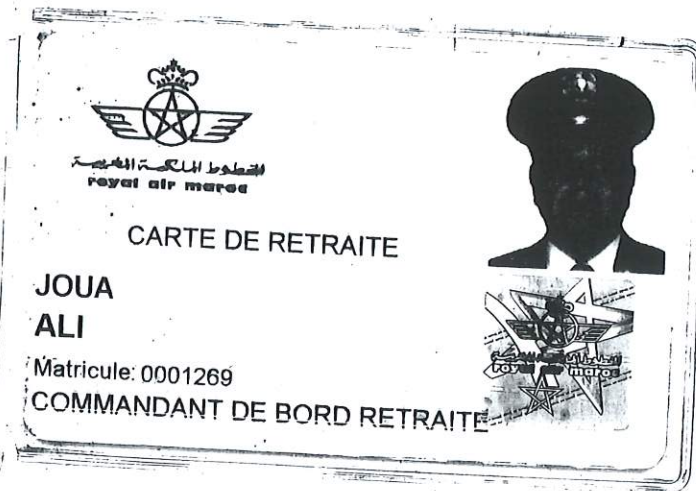S.J.

Observations : Des modifications du traitement pourraient survenir en fonction des évaluations et de l'évolution de la maladie.

Casablanca, le 10/10/2023

Cachet et Signature du Médecin


Hôpital Cheikh Khalifa Ibn Zaid
Ass. El Adhania
Méd. Intern. - Réanimation
09/10/2023



SERVICE MEDICAL DE CARDIOLOGIE
TEL DIRECT: 0529 050 234

Casablanca le 10/10/2023

Information patient

Nom : JOUA ALI

COMPTE RENDU D'ECHOCARDIOGRAPHIE

- VG non dilaté, non hypertrophié DTD/DTS=39/34mm SIV/PP=08/09mm
- Absence de troubles de cinétique segmentaire ou globale
- Fonction systolique du VG conservée avec FE VG =61% SBP.
- Dysfonction diastolique grade I PRVG non élevées
- Oreillettes non dilatées, libres d'échos.
- Valve aortique à 3 cusps fine, pas de fuite pas de sténose.
- Valve mitrale fine, fuite minime , pas de sténose.
- VD non dilaté, la fonction systolique du VD est conservée (S' à 15cm/s).
- IT minime estimant les PAPS à 25+5mmHg, faible probabilité d'HTP.
- VCI non dilatée et COMPLIANTE.
- Péricarde sec.
- Aorte ascendante non dilatée.

CONCLUSION

Bonne fonction biventriculaire avec FEVG à 61%.

Pas de valvulopathies significatives.

PRVG non élevées

Probabilité faible d'HTP

VCI non dilatée COMPLIANTE.

Péricarde sec

Signé: DR MAHASSINE EL HARRAS

Hôpital Universitaire Mohammed VI
Dr EL HARRAS Mahassine
Cardiologue
04 11 80 40 7

SERVICE MEDICAL DE CARDIOLOGIE
TEL DIRECT: 0529 050 234

Casablanca le 10/10/2023

Information patient

Nom : JOUA ALI

COMPTE RENDU D'ECHO DOPPLER DES TRONCS SUPRA AORTIQUES

A DROITE :

ACC : artère de bon calibre, à paroi peu épaissie, flux normal, pas de plaque ni sténose.

ACE : Normale.

ACI : Artère de bon calibre à paroi peu épaissie, flux normale systolo-diastolique à vitesses correcte, pas de plaque, pas de sténose.

Art Vert : Visible sur les portions V1 et V2 de bon calibre à paroi normale flux normal.

A GAUCHE :

ACC : artère de bon calibre, à paroi peu épaissie, flux normal, pas de plaque ni sténose.

ACE : Normale.

ACI : Artère de bon calibre à paroi a peu épaissie, flux normale systolo-diastolique à vitesses correctes, pas de plaque ni de sténose

Art Vert : Visible sur les portions V1 et V2 de bon calibre à paroi normale flux normal.

Conclusion :

Surcharge athéromateuse sans plaque ni sténose

Signé: Dr EL HARRAS mahassine

Hôpital Universitaire International
Dr EL HARRAS Mahassine
Cardiologie
041180407



CASABLANCA, le 09/10/2023

PATIENT : JOUA ALI
EXAMEN(S) REALISE(S): **IRM CEREBRALE**
IPP : **H0123030681**
DATE NAISSANCE : **01/08/1951**
NUMERO DOSSIER : **2300759112**

IRM CEREBRALE

TECHNIQUE :

- Acquisitions avec une IRM 1.5 par des coupes dans les 3 plans en séquences de diffusion, T1, T2, Flair et EG sans injection du produit de contraste.

RESULTATS :

- A l'étage sus tentorial :
 - Présence d'une plaque mal limitée capsulothalamique droite, qui est en hyposignal T1, en hypersignal T2, T2*, en flair et en diffusion, ayant un coefficient apparent de diffusion bas, sans effet de masse de voisinage.
 - Système cisterno-ventriculaire de taille et de morphologie normales pour l'âge.
 - Hypersignal T2 et flair de la substance blanche périventriculaire en rapport avec des lésions démyélinisantes dégénératives d'origine vasculaire.
 - Structures médianes en place.
 - Absence de collection intra acranienne
- A l'étage sous tentorial :
 - Absence d'anomalie parenchymateuse bulbo-protubérantielle ou hémisphérique cérébelleuse.
 - V4 en position médiane non dilatée.
 - Charnière cervico-occipitale d'aspect normal.

CONCLUSION :

- Aspect IRM cérébrale d'un AVC ischémique aiguë du territoire des perforantes de l'artère cérébrale postérieure droite.**

En vous remerciant de votre confiance
Signé : **Dr Benrami**

